М.М. Рожко, В.П. Неспрядько

ОРТОПЕДИЧНА СТОМАТОЛОГІЯ

Рекомендовано Центральним методичним кабінетом
з вищої медичної освіти МОЗ України в якості підручника
для студентів стоматологічних факультетів вищих навчальних
медичних закладів III-IV рівнів акредитації

Київ, Книга плюс, 2003

УДК 616.314-089.23(07)

У підручнику висвітлюються питання організації ортопедичної допомоги населенню, клініки, діагностики та лікування ортопедичних хворих. Розділи підручника відповідають програмі та навчальному плану із спеціальності "Ортопедична стоматологія".

Викладено сучасні погляди на питання біомеханіки, артикуляції та оклюзії, клінічного матеріалознавства, технології виготовлення ортопедичних конструкцій, діагностики, клініки та лікування дефектів зубів і зубних рядів, а також питання діагностики і лікування деформацій щелеп та обличчя, які виникли в результаті травм, воєнних дій, новоутворень.

Текст підручника супроводжується багатим ілюстративним матеріалом.

Для студентів стоматологічних факультетів, магістрантів, аспірантів, клінічних ординаторів, лікарів-стоматологів.

Рецензенти: д-р мед. наук, ст. наук, співробіт. **В.А. Лабунець**
д-р мед. наук, проф. **В.С. Онищенко**

© Видавництво "Книга плюс", 2003
© Рожко М.М., Неспрядько В.П., 2003

ISBN 966-7619-26-5

Присвячено

- 160-річчю Національного медичного університету ім. О.О. Богомольця;
- 55-річчю Івано-Франківської державної медичної академії;
- 25-річчю стоматологічного факультету Івано-Франківської державної медичної академії;
- 10-річчю кафедри стоматології факультету післядипломної освіти лікарів ІФДМА.

Від авторів

Становлення України як незалежної держави вимагає створення належних умов для набуття її молодими громадянами висококваліфікованої професійної підготовки з різних спеціальностей. Медицина належить до однієї з таких галузей, адже кожна людина має непорушне право на охорону життя та здоров'я. Так записано в основному законі України - Конституції (стаття 49). Стоматологічна служба України є однією з важливих галузей системи медичної допомоги населенню.

Ортопедична стоматологія включає в себе такі важливі розділи, як пропедевтика, зубне протезування, щелепно-лицева ортопедія та ортодонтія, вивчення яких вимагає глибоких і комплексних знань з різних медичних та прикладних дисциплін.

Розуміння клініки ортопедичної стоматології, відхід від технічного ухилу вивчення даної дисципліни дається з великими труднощами.

Це й спонукало нас створити підручник з ортопедичної стоматології на державній мові для студентів стоматологічних факультетів, лікарів-інтернів, магістрантів, аспірантів.

Підручник відображає сучасний рівень розвитку науки, повністю відповідає програмі, яка передбачена для вивчення дисципліни. Ураховано значення, теоретичну та практичну цінність класичних технологій виготовлення зубних протезів, які вже не використовуються, але їх вивчення допоможе детально зрозуміти сучасні технології виготовлення ортопедичних конструкцій.

Викладено сучасні погляди та особливості виготовлення різних ортопедичних апаратів і зубних протезів. Для зручності вивчення у підручнику подано основи матеріалознавства з описанням властивостей основних та допоміжних матеріалів, дана їх характеристика й умови застосування.

Ми будемо щиро вдячні читачам за неї зауваження та побажання щодо нашого підручника, оскільки це допоможе поліпшити його якість.

Вступ

Ортопедична стоматологія є невід'ємною частиною загальної стоматології та самостійним розділом загальної ортопедії.

Основоположником ортопедії є французький хірург Ніколя Андрі (1658-1742), який у 1741 р. видав свою працю "L'onthopedie", тобто "Ортопедія, або мистецтво запобігати деформаціям тіла у дітей та виправляти їх". Термін "ортопедія" складається з двох грецьких слів: *otthos* — прямий, правильний, справедливий *тараккіа* — виховувати, тренувати. Уводячи цей термін, Андрі мав на увазі правильне виховування дітей (фізичне) і визначив ортопедію як "мистецтво запобігання деформаціям у дітей та лікування їх".

Такі самі завдання стоять перед ортопедичною стоматологією щодо ділянки зубо-щелепної системи та щеленно-лицевого скелета.

Ортопедична стоматологія як самостійна дисципліна пройшла складний і довгий шлях свого розвитку. Нині вона являє собою сформовану наукову дисципліну, яка складається із загального та окремих курсів. Загальний курс є пропедевтичним (підготовчим).

Окремі курси включають в себе три основних розділи: зубне протезування, щелепно-лицеву ортопедію та ортодонтію.

Пропедевтичний курс ортопедичної стоматології висвітлює анатомо-фізіологічні особливості жувального апарату, питання біомеханіки, оклюзії та артикуляції, загальні і спеціальні методи обстеження хворого в клініці ортопедичної стоматології, клінічне матеріалознавство, лабораторну техніку виготовлення зубних протезів і різних ортопедичних апаратів.

Основне місце в ортопедичній стоматології посідає зубне протезування, яке включає діагностику, клініку, профілактику та усунення дефектів зубів і зубних рядів, що виникли в результаті того чи іншого патологічного процесу.

Щелепно-лицева ортопедія вивчає діагностику, клініку, профілактику, питання ортопедичного лікування, виправлення деформацій щелеп та лиця, які виникли в результаті травми, воєнних дій, захворювань, різних операцій.

Ортодонтія вивчає лікування стійких аномалій та деформацій зубів, зубних рядів і прикусу, методи запобігання їм.

Ортопедична стоматологія у сучасному баченні — це розділ клінічної медицини, яка вивчає етіологію і патогенез захворювань, аномалій, деформацій та ушкоджень зубів, щелеп й інших органів ротової порожнини і щелепно-лицевої ділянки, а також займається розробкою методів їх діагностики, лікування та профілактики.

Становлення та розвиток ортопедичної стоматології

Про те, що конструкції для заміни втрачених зубів використовувалися ще в IX ст. до н. є., свідчать знахідки археологічних розкопок етруського міста Тарквінія, де були знайдені прототипи зубних протезів. Ці протези були представлені системою кілець із золотої смужки, за допомогою яких штучні зуби фіксувалися до збережених зубів. Використання золотого дроту та ниток, інших матеріалів треба віднести до перших спроб закріплення не тільки штучних зубів, але й для шинування зубів у разі їх патологічної рухомості.

Закони Римської імперії дозволяли, як виняток, захоронення померлих із зубними протезами, тоді як категорично заборонялося залишати дорогоцінні прикраси, які не належали до ритуальних. Зубне протезування у Римській імперії використовувалося досить широко, а матеріалом для зубних протезів служило золото, слонова кістка, дерево, людські зуби. З цього можна зробити висновок, що ще за 4500 років до н. є. мистецтво протезування зубів було високим, уже тоді стародавні римляни не відокремлювали зубні протези від інших частин та органів тіла. Виготовленням протезів займались ювеліри, чеканщики, ковалі, банщики, масажисти, тому, незважаючи на успіхи в естетичному плані, такі протези мали невисокі функціональні властивості; майстерність виготовлення зубних протезів була досконалішою, ніж методів консервативного зуболікування того часу.

Уперше спробу виділити зубопротезування як медичну науку зробив арабський лікар Абулькасем (936-1013). До нього лікарі якщо і займалися зубопротезуванням, усе ж вважали, що воно не має ніякого відношення до медицини. Будучи хірургом, Абулькасем значну увагу приділяв зубопротезуванню, йому належить детальне описання методики накладання золотої або срібної лігатури для шинування рухомих зубів.

Ібн-Сіна (980-1037), описуючи операцію з приводу вовчої пащі, рекомендував розхитані зуби зв'язувати золотим дротом.

Період занепаду в середні віки, наступ інквізиції на все прогресивне негативно відбився і на розвитку медичної науки. Однак були окремі цікаві і сміливі пропозиції, зокрема, лікар Джіованні Арколі запропонував заповнювати каріозні порожнини листовим золотом.

На початку XV ст. починається епоха Відродження, яка ознаменована великими успіхами у сфері практичного зубопротезування.

Французький хірург Амбруаз Паре (1509-1590) запропонував обтуратор із слонової кістки для закриття наскрізних дефектів твердого піднебіння, рекомендував розхитані або вибиті зуби шинувати дротом з метою приростання їх до щелепи.

До середини XVII ст. знімні базиси зубних протезів виготовлялися, як і в давні часи; їх вирізали із слонової кістки або виготовляли із золота за допомогою тих же прийомів, що і будь-який ювелірний виріб. Технології виготовлення знімних зубних протезів у сучасному розумінні не існувало, як не існувало єдиних критеріїв оцінки їх естетики та функціональних цінностей.

У XVIII ст. починається удосконалення зубного протезування. Протези вже задовольняють не тільки естетичні, але й деякі функціональні вимоги. Зуболікування, у тому числі і зубопротезування, стає лікарською дисципліною. У цей час з'являються лікарі, які серйозно займаються вивченням і поліпшенням методики виготовлення зубних знімних протезів. Цей період знаменується низкою важливих винаходів у галузі зубопротезної техніки. Удосконалюється методика виготовлення не тільки часткових, але й повних знімних зубних протезів.

Якісні зміни в методиках виготовлення знімних зубних протезів тісно пов'язані з іменем бреславського лікаря Матіаса Готфріда Пурмана (1721), який запропонував за допомогою воску і сургучу знімати відбитки у хворих із щелеп і за виготовленими моделями виточував протези із слонової кістки.

Визначну роль у розвитку та становленні зубного протезування відіграла праця французького лікаря П'єра Фошара "Le chirurgion dentiste on traite de dents" (1728). Він запропонував для поліпшення функціональної цінності повних знімних протезів фіксувати їх золотими пружинами, що взаємно відштовхуються. П'єр Фошар першим запропонував використовувати корені на щелепах для виготовлення штифтових зубів. Йому належить пріоритет у покритті емаллю зубів, виготовлених із ікол морського коня. Фошар удосконалив обтуратор для твердого піднебіння, який був запропонований у XVI ст. хірургом Амбруазом Паре.

Використання гіпсу для відливки моделей запропонував Пфафф у 1756 р. У тому ж році Мутон винайшов кламери, які виготовлялися із золота.

У 1776 р. аптекар Дюшато і лікар Дюбуа де Шеман почали випускати штучні зуби із фарфору, які за формою і кольором мали вигляд природних зубів.

Зробивши новий крок у методиці протезування беззубих щелеп, Гардет (1800) запропонував поліпшувати фіксацію знімних протезів у ротовій порожнині за допомогою використання різниці атмосферного тиску над і під протезом.

Фарфорові зуби з металевими крампонами вперше виготовив італієць Фонці (1808). Фабричне виробництво фарфорових зубів було налагоджено в середині XIX ст. Уайтом (1822-1879). Фарфор як базисний матеріал не набув поширення, оскільки під час випалювання він дає значну усадку.

Водночас із вирішенням технологічних завдань з'явилися роботи, спрямовані на підвищення функціональної цінності знімних протезів.

Першим серйозним успіхом вважається гіпсовий оклюдатор Гаріо (1805), розробка якого пробудила інтерес до біомеханіки жувального апарату, в результаті чого виникла теорія артикуляції. Відбиткові ложки були винайдені Делабаром(1820).

Масове виготовлення штучних зубів розпочалося у 1825 р.

У XIX ст. успішно завершилися пошуки матеріалу для заміни золота у виробництві знімних зубних протезів. Після того як Пурман запропонував віск для зняття відбитків, наступним дуже важливим кроком було винайдення майже через 100 років методу вулканізації каучуку (Гудієр у 1839 р). У 1848 р. Делабор застосував каучук у якості матеріалу для базисів знімних зубних протезів. У 1856 р. Петмен сконструював перший вулканізатор. З'являються нові відбиткові маси: гутаперча - у 1848 р., у 1856 р. - термопластична маса - стене, яка отримала свою назву від імені автора, який її розробив.

Наступною віхою у питанні вдосконалення функціональної цінності зубних протезів стала методика отримання функціональних відбитків за Шротом (1854), яка забезпечила надійнішу і фізіологічну фіксацію протезів беззубих щелеп. Незважаючи на численні більш або менш вдалі модифікації, класична методика Шрота залишається і нині актуальною.

З розвитком зубного протезування накопичувалися знання про закони рухів нижньої щелепи, взаємовідношення зубних рядів між собою під час функціонування. Так з'явилася теорія артикуляції, засновником якої по праву вважають зубного лікаря Бонвілля (1833-1899). У своїй праці "Артикуляція та артикулятори" (1865) він уперше застосував термін "артикуляція", розуміючи під цим співвідношення зубних рядів за умови різних положень нижньої щелепи. Іншим вченим, який вніс значний вклад у вивчення законів артикуляції, був Шпеє (1855-1937); він у 1890 р. описав сагітальну оклюзійну криву у своїй праці "Путь смещения нижней челюсти на черепе". У 1840 р. Еванс отримав патент на артикулятор, який відтворював протрузійні і бічні рухи нижньої щелепи. Досконаліший артикулятор запропонував Бонвіль (1865). В основу побудови апарату було покладено його теорію, яка стверджувала, що лінії, які з'єднують середини суглобових головок нижньої щелепи і місце контакту різальних поверхонь нижніх центральних різців, утворюють рівносторонній трикутник з довжиною сторони 10 см.

Використання золота для заповнення каріозних порожнин, за даними Лондона, було вперше запропоновано Марфі в 1879 р., а в 1884 р. француз де Сарран уперше запропонував методику виготовлення вкладок для відтворення цілісності форми зубів. У 1906 р. Карміхаель запропонував виготовляти напівкоронки із золота. Олендорф у 1909 р. для виготовлення вкладок використав лиття. Водночас, на думку більшості вчених, кращий метод лиття зубних протезів був розроблений і запропонований до використання Таггардом (1907).

У Росії першу книгу про лі кування зубів написав у 1829 р. штаб-лікар Петербурзької медико-хірургічної академії А.Соболєв. У ній, зокрема, наголошувалося, що дантистика є складовою частиною загальної медицини. Протягом XIX ст. на теренах російської імперії зубне протезування не виділялося в окремий розділ медицини, воно було частиною зуболікування, де недостатньо надавалося уваги таким важливим моментам, як взаємодія зубних протезів з органами і тканинами ротової порожнини. У той час з'явилася низка цікавих й

оригінальних праць, де висвітлювалися вищезгадані проблеми. Це насамперед "Руководство к зубоврачебной технике" І.І. Хрущова (1884), "Зубопротезная техника" Пірельмана (1910).

З'явилися дослідження з анатомії, фізіології та патології органів ротової порожнини, а саме: "Изменение формы костей под влиянием ненормальньїх механических условий в окружаюіцей среде" В.О. Попова (1880), "Зубная дуга и видоизменение ее у человека" А.І. Дементьєва (1986), "Челюстное сочленение человека и животньїх" А. Анічкіна (1896), "Анатомия зубов человека" М.В. Алтухова (1910), "Материальї для изучения альвеолярной пиореи зубов" Н.Н. Несмєянова (1905), "Деформации лица при аденоидах" П. Богословського (1903), "Патологическая анатомия" А.І. Абрикосова (1914).

Велике науково-практичне значення мала монографія київського лікаря С.С. Тігерштедта "Военно-полевая система лечения и протезирования огнестрельньїх челюстньїх ранений" (1916). Описана методика шинування щелеп під час першої світової війни зберегла своє значення і до наших днів.

У 20-30 роки XX ст. було організовані кафедри стоматології у медичних інститутах (Москва, Ленінград, Казань, Київ, Харків, Одеса), створено науково-дослідні заклади: протезний відділ Центрального інституту травматології і ортопедії (ЦІТО), Одеський науково-дослідний інститут стоматології тощо. Скликалися з'їзди стоматологів (І - 1923,11-1925,111- 1928), де по новому ставилися питання незнімного протезування (Е.М. Гофунг, ДА.Ентин, Г.Г.Беркович).

У 30-ті роки опубліковано важливі роботи для практики та теорії протезної стоматології - "Симптоматическое значение аномалий зубной системи" М.І.Агапова(1929), "Основи протезного зубоврачевания"Е.М.Гофунга(1923), "Архитектура нижней челюсти" А.Я.Катца (1931), "О функциональном травматизме пародонта" Н.А.Астахова (1938), "Функциональное строение челюстей" Н.Д.Довгялло (1928), "Анатомия, гистология измбриология полости рта" В.П.Воробйова і Г.В.Ясвоїна (1936).

Вивчення порушень функції жування ознаменовано створенням статичної системи визначення жувальної здатності М.І.Агаповим і методу функціональної проби — Гельманом.

У 1936 р. за ініціативи А.Я. Катца протезна стоматологія була перейменована в ортопедичну стоматологію.

Експериментальними дослідженнями І.П. Павлова та його учнів було доведено роль акту жування у виникненні рефлекторної та хімічної фаз травлення. А такі вчені, як С.Ф. Гельман та Б.А. Горчинський, довели, що втрата зубів негативно впливає на систему травлення. Було сформульовано загальні принципи показань та протипоказань до протезування, започатковано фізіологічний напрямок, який є головним і нині.

У 1940 р. побачив світ перший підручник з ортопедичної стоматології (Н. А-.Астахов, Е.Ф.Гофунг, А.Я.Катц). Виданням цього підручника закінчився процес формування тодішньої радянської ортопедичної стоматології як науки і вона по праву посіла своє місце серед інших медичних дисциплін.

У роки Великої Вітчизняної війни було розроблено нові та удосконалено відомі методики лікування вогнепальних поранень щелепно-лицевої ділянки (Б.Н.Бинін, А.І.Бетельман, М.М.Ванкевич, Я.М.Збарж, В.Ю.Курляндський, І.С.Рубінов, З.Р.Шур та ін.).

Успішному розвитку ортопедичної стоматології сприяли значною мірою й успіхи в науковому поступі ортодонтії, а саме: поява функціонально спрямованої апаратури (Кінгслей, Андрезен, А.М.Шварц, А.Я.Катц, Г.Френкель, О.І.Дойніков, М.А.Нападов), глибоке вивчення біоморфологічних процесів під час ортопедичних втручань (А.Оппенгейм, Д.А.Калвеліс, В.Ю.Курляндський, В.М.Копєйкін та ін.).

Значно розширився діапазон фундаментальних досліджень у сфері морфогенезу жувальної системи (А.Я.Катц, А.Т.Бусигін, О.І.Дойніков, І.М.Оксман, Є.І.Гаврилов, Г.Ю.Пакалнс).

У 60-ті роки отримала подальший розвиток як клініка ортопедичної стоматології, так і технологія виготовлення зубних протезів і, особливо, розробки та впровадження нових стоматологічних матеріалів. Серед цих досягнень необхідно назвати впровадження індиферентних матеріалів для лиття на основі золота, срібла, паладію, кобальтохрому, що дало можливість виготовляти бюгельні, мостоподібні протези суцільнолитими. Було удосконалено і технологію виготовлення металокерамічних та металопластмасових зубних протезів. Значно розширився арсенал лікаря стоматолога-ортопеда у виборі відбиткових мас.

За роки незалежності України ортопедична стоматологія як медична наука постійно розвивалася в усіх напрямках.За підтримки уряду України створено належні умови для функціонування Інституту стоматології АН України (м.Одеса), який очолює професор К.М. Косенко. Інститут є науково-методичним центром з планування і проведення наукових досліджень, організації та удосконалення стоматологічної допомоги населенню. Ортопедичний відділ інституту очолює доктор медичних наук, старший науковий співробітник В.А. Лабунець. Основними науковими напрямками в роботі відділу є розробка та удосконалення організації роботи ортопедичної служби в Україні, розробка та впровадження у практику нових стоматологічних матеріалів.

Нині в Україні сконцентровано великий науково-педагогічний потенціал, що дозволяє швидкими кроками рухатися вперед у ногу з науково-технічним прогресом. Успішно функціонують кафедри ортопедичної стоматології стоматологічних факультетів та факультетів післядипломної освіти.

У Національному медичному університеті кафедру ортопедичної стоматології очолює професор В.П. Неспрядько. Пріоритетними напрямками наукових досліджень кафедри є удосконалення методів лікування незнімними конструкціями зубних протезів, вивчення патології ВНЩС.

Кафедру пропедевтики ортопедичної стоматології та ортодонтії у названому університеті очолює професор П.С. Фліс. Науковий напрямок їх — це розробка та впровадження нових стоматологічних матеріалів, удосконалення ортодонтичних методів лікування дітей.

У Київській академії післядипломної освіти ім. П.Л. Шупика кафедру ортопедичної стоматології очолює професор В.С. Онищенко, а кафедру стоматології — професор О. В. Павленко.

В Українській медичній стоматологічній академії (м.Полтава) кафедри ортопедичного профілю очолюють професор М.Д. Король, професор М.Я. Нідзельський, професор В.В. Рубаненко. Наукові дослідження цих колективів спрямовані на удосконалення методів лікування ортопедичних хворих знімними та незнімними конструкціями зубних протезів, розробку проблем сучасної імплантології та впровадження нових стоматологічних матеріалів.

Кафедру ортопедичної стоматології у Львівському державному медичному університеті ім. Д.Галицького очолює професор В.Ф. Макеєв. Очолюваний ним колектив активно працює над вирішенням проблем біосумісності незнімних та знімних конструкцій зубних протезів.

У Харківському державному медичному університеті кафедру ортопедичної стоматології очолює професор В.П. Голік, а в академії післядипломної освіти — професор В.І. Гризодуб.

Кафедри ортопедичної стоматології у Донецькому державному університеті ім. О.Горького очолюють професор В.А. Кльомін та професор С.К. Суржанський.

В Одеському державному університеті кафедрою ортопедичної стоматології завідує професор Л.Д. Чулак.

В автономній республіці Крим (м.Сімферополь) кафедри ортопедичної стоматології університету ім.Георгієвського очолюють професор М.П. Сисоєв та професор С.І. Жадько. Науковими колективами проводиться глибоке вивчення та використання ефіроолійних рослин під час лікування знімними конструкціями зубних протезів.

Кафедрою ортопедичної стоматології у Дніпропетровській медичній академії завідує професор В.Г. Помойніцький.

В Івано-Франківській державній медичній академії кафедру стоматології очолює професор М.М. Рожко. Основним науковим напрямком їх досліджень є вивчення проблеми ортопедичного лікування хворих знімними конструкціями зубних протезів. Кафедру ортопедичної стоматології очолює доцент З.Р. Ожоган.

У Вінницькому державному медичному університеті ім.М.І.Пирогова кафедрою ортопедичної стоматології завідує доцент Л.М. Мунтян.

У наймолодшому стоматологічному факультеті на Україні, який відкритий у Луганському медичному університеті, кафедрою ортопедичної стоматології завідує доцент М.О. Стрельніков.

Кафедрою ортопедичної стоматології Інституту народної медицини (м.Київ) завідує доктор мед. наук. О.І. Мірза.

Загальна частина

ОРГАНІЗАЦІЯ ОРТОПЕДИЧНОЇ ДОПОМОГИ НАСЕЛЕННЮ

Кожна людина має невід'ємне і непорушне право на охорону життя і здоров'я. Зокрема, стаття 49 Конституції України гарантує кожному громадянину право на охорону здоров'я, медичну допомогу та медичне страхування, стаття 50 — право на безпечне для життя і здоров'я довкілля, стаття 46 — право на соціальний захист, стаття 48 — право на достатній матеріальний рівень для себе і своєї сім'ї.

Стоматологічна служба є однією з важливих галузей системи медичної допомоги, яка має на меті запобігання захворюванням і лікування їх та аномалій зубів, ротової порожнини, зубо-щелепної ділянки і шиї.

Серед основних видів стоматологічної допомоги ортопедична посідає чільне місце. Питома вага стоматологічної захворюваності в структурі загальної захворюваності населення складає 20-25%. Кількість звернень за допомогою до лікарів-стоматологів посідає 2-ге місце після терапевтичної групи.

Одним із принципів охорони здоров'я в Україні є багатоукладність економіки охорони здоров'я і багатоканальність її фінансування, поєднання державних гарантій з демонополізацією та заохоченням підприємництва і конкуренції.

Відомчі та інші заклади охорони здоров'я, що обслуговують лише окремі категорії населення за професійною, відомчою або іншою, не пов'язаною із здоров'ям людини ознакою, фінансуються за рахунок підприємств, установ і організацій, які вони обслуговують.

Згідно з "Основами законодавства України про охорону здоров'я" (1992) ортопедичні відділення міських, районних, обласних поліклінік мають право використовувати для підвищення якісного рівня своєї роботи кошти, добровільно передані підприємствами, установами, організаціями та окремими громадянами, а також з дозволу власника або уповноваженого ним органу встановлювати плату за послуги в галузі охорони здоров'я. Перелік таких платних послуг затверджується Кабінетом Міністрів за поданням МОЗ України. Позабюджетні джерела фінансування, як уже згадувалося раніше, є основними в організації роботи ортопедичних відділень.

Реалії нашого часу показали, що поряд з державними закладами охорони здоров'я утворюються альтернативні установи з надання стоматологічних по-

слуг на основі різних форм підприємницької діяльності та приватної і колективної форм власності. Щоб отримати дозвіл на їх відкриття, слід пройти державну реєстрацію у місцевих органах влади та отримати ліцензію на право здійснення медичної практики в МОЗ України в порядку, встановленому чинним законодавством.

Великим кроком уперед у наданні високоефективної ортопедичної допомоги населенню України та зміцненні матеріально-технічної бази стоматологічних поліклінік (ортопедичних відділень) буде впровадження системи медичного страхування населення, яке декларується "Основами законодавства України про охорону здоров'я" (1992). Страхування громадян передбачається здійснювати за рахунок Державного бюджету України, коштів підприємств, установ, організацій та їх власних внесків.

Особливістю ортопедичної стоматологічної служби є те, що вона утримується за рахунок госпрозрахункових чи спеціальних коштів. Крім бюджетного ортопедичного підрозділу є стоматологічне стаціонарне відділення лікарні, де надається допомога хворим з ураженнями щелепно-лицевої ділянки.

Надання ортопедичної допомоги міському населенню здійснюється ортопедичним відділенням міської стоматологічної поліклініки. Потоки хворих для ортопедичного лікування формуються за рахунок самостійного звернення у поліклініку, а також шляхом направлення хворих, у тому числі диспансерних, лікарями-стоматологами інших спеціалізацій.

Правом безкоштовного та пільгового лікування і протезування користуються ліквідатори аварії на Чорнобильській АЕС, інваліди другої світової війни, праці та особи, до них прирівняні, пенсіонери, діти та ін.

Ортопедичне лікування працівників промислових підприємств здійснюється в організованих там стоматологічних кабінетах (відділенях) медико-санітарних частин або в стоматологічних закладах за місцем проживання. Крім того, надання ортопедичної допомоги можна організувати за рахунок виїзних бригад лікарів стоматологів-ортопедів міської стоматологічної поліклініки на промислові підприємства. Прийом хворих ведеться безпосередньо у медико-санітарній частині, а зуботехнічну роботу виконують централізовано — в зуботехнічній лабораторії стоматологічної поліклініки. Промислові підприємства платять стоматологічній поліклініці за виконане ортопедичне лікування працівників.

Центром надання ортопедичної лікувальної допомоги сільському населенню є центральна районна лікарня, до складу якої входить ортопедичне відділення із зуботехнічною лабораторією. При ЦРЛ комплектуються пересувні стоматологічні кабінети для надання стоматологічної допомоги населенню району. До складу такого кабінету обов'язково входить лікар стоматолог-ортопед. Насамперед такі кабінети надають допомогу населенню лікарських дільниць, де відсутні лікарі-стоматологи, а також організованим колективам у період масових сільськогосподарських робіт.

ОРГАНІЗАЦІЙНА СТРУКТУРА СТОМАТОЛОГІЧНОЇ ПОЛІКЛІНІКИ ТА ОРТОПЕДИЧНОГО ВІДДІЛЕННЯ

Стоматологічна поліклініка — це лікувально-профілактичний заклад, діяльність якого спрямована на профілактику стоматологічних захворювань, своєчасне виявлення та лікування хворих із захворюваннями щелепно-лицевої ділянки.

Структура стоматологічної поліклініки

В організаційну структуру поліклініки входять: адміністративна частина, реєстратура, кабінет первинного огляду та відділення терапевтичної, хірургічної, ортопедичної стоматології. Крім того, у поліклініці звичайно є рентгенкабінет, фізіотерапевтичний кабінет, лабораторія, майстерня з ремонту обладнання та інструментів, організаційно-методичний кабінет. Конкретна структура поліклініки визначається органами охорони здоров'я за підпорядкованістю (схема 1).

Реєстратура є частиною стоматологічної поліклініки і посідає особливе місце в її роботі. У реєстратурі повинні працювати особи з середньою освітою,

Схема 1. Функціональні взаємозв'язки ортопедичного відділення стоматологічної поліклініки

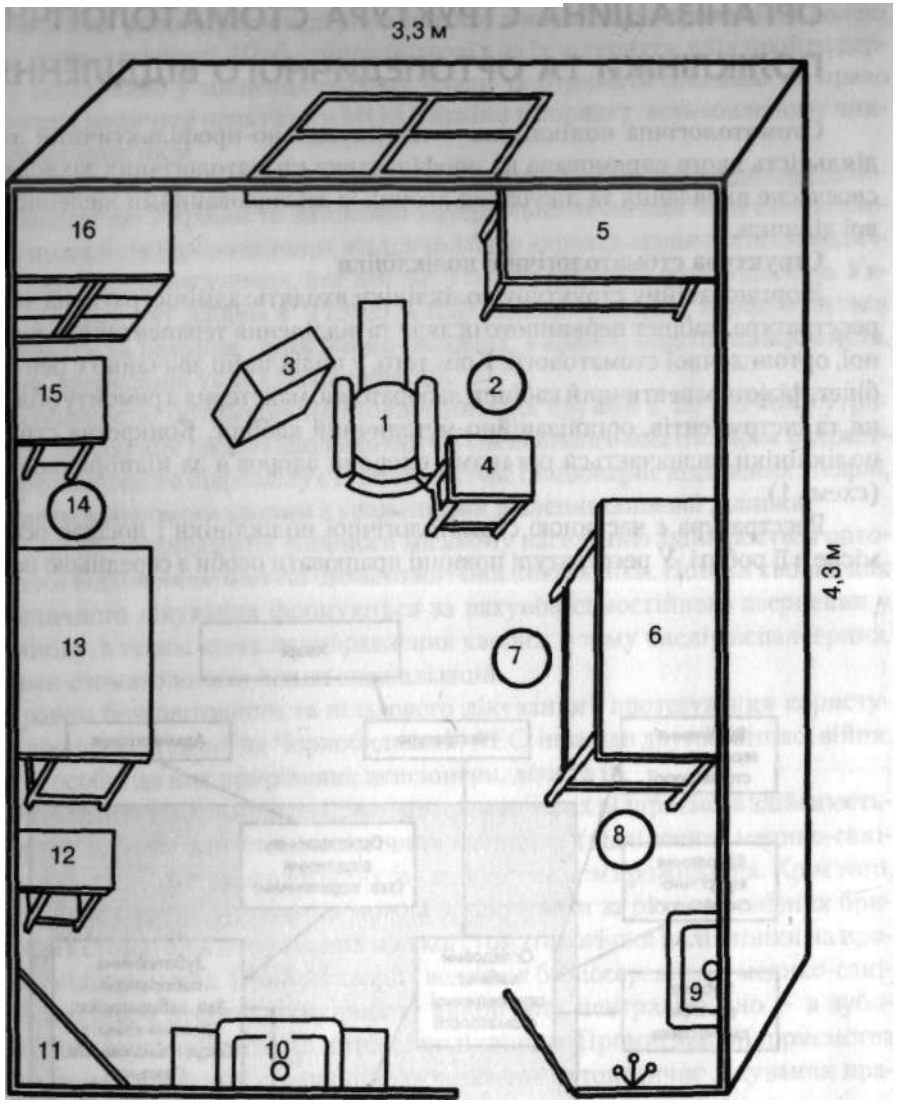

Схема 2. План розміщення обладнання в ортопедичному кабінеті: / — крісло стоматологічне; *2* — стілець для лікаря; *3*—установка стоматологічна; *4* — столик лікаря; 5 — канцелярський стіл; *6* — стіл для стерильних інструментів; *7-8* — стільці; 9 —умивальник; *10* — умивальник для миття використаних інструментів; *11* — відро для сміття; *12* — столик з посудом для знезараження відбитків; *13* — стіл для гіпсу; *14* — стілець для медсестри; *15* — стерильний стіл для шприців та матеріалів; *16* — медична шафа

які пройшли спеціальну підготовку. Кількість медичних реєстраторів установлюється у відповідності до розроблених МОЗ України штатних нормативів з розрахунку 1 посада реєстратора на 10 посад лікарів-стоматологів усіх спеціальностей.

У самостійних стоматологічних поліклініках, а також при великих стоматологічних відділеннях лікувально-профілактичних закладів організовують кабінет первинного прийому. Тут надається невідкладна стоматологічна допомога, а у первинних хворих визначається обсяг та вид спеціалізованої стоматологічної допомоги.

Основним структурним підрозділом стоматологічної поліклініки є терапевтичне відділення. Хірургічне стоматологічне відділення є спеціальним структурним підрозділом поліклініки, призначення якого - надання хірургічної допомоги хворим.

Ортопедичне відділення стоматологічної поліклініки надає допомогу як дорослому, так і дитячому населенню у тому разі, коли при дитячих стоматологічних закладах ця допомога відсутня.

До складу ортопедичного відділення входять кабінети для прийому хворих, зуботехнічна лабораторія та ливарня (див. схему 1).

Запис первинних хворих до лікарів-ортопедів здійснюється у реєстратурі поліклініки, де заводиться відповідна медична документація, як і у разі звичайного відвідування поліклініки. Черговий лікар оглядає хворого, вибирає конструкцію необхідного протеза. Якщо у процесі огляду виявляється необхідність санації ротової порожнини, то хворого направляють у терапевтичне або хірургічне відділення, де проводиться лікування і підготовка до протезування. Після цього медична сестра виписує талон на прийом до лікаря-ортопеда.

Хворий оформляє в реєстратурі замовлення-наряд на виготовлення ортопедичних конструкцій зубних протезів. Лікар-ортопед після препарування необхідних зубів під визначену конструкцію знімає відбитки. Медична сестра передає відбиток завідувачу виробництва, який і розподіляє усі роботи серед зубних техніків. Завідувач виробництва визначає терміни проміжного етапу виготовлення протеза, у які хворий повинен з'явитися до лікаря.

Ортопедична допомога залежно від роботи зубних техніків надається у трьох формах: індивідуальній, бригадній, поетапній. У разі індивідуальної роботи зубний технік сам повністю виготовляє зубний протез, у разі бригадної - йде розподіл за видом протезів, поетапної - за видом операцій в одному протезі.

Планове навантаження лікаря стоматолога-ортопеда складає 18 умовних одиниць працеємності (УОП). На виконання однієї одиниці витрачається 35-40 хв. У середньому навантаження лікаря-ортопеда за рік за умови його роботи з оглядовим лікарем в залежності від стажу роботи коливається у межах 1950 2300 УОП, якщо ж він працює без оглядового лікаря - 1750-2100 УОП.

Очолює стоматологічну поліклініку головний лікар, який має досвід лікувальної та організаційної роботи і високу кваліфікацію.

Залежно від категорії поліклініки головний лікар може мати заступника з медичної частини, а також з адміністративно-господарської роботи.

Головний лікар здійснює керівництво всією лікувально-профілактичною, організаційно-методичною, господарською та фінансовою діяльністю поліклініки і несе відповідальність за організацію, рівень і якість стоматологічної допомоги населенню.

З цією метою від проводить аналіз якісних та кількісних показників роботи лікарів поліклініки, стоматологічної захворюваності населення, оцінює ефективність профілактичної та лікувальної роботи, забезпечує підвищення професійної підготовки лікарів та середнього медичного персоналу. Головний лікар несе відповідальність за розвиток матеріально-технічної бази закладу, використання медичних кадрів, стоматологічної техніки і лікарських засобів, своєчасність та достовірність стоматологічного обліку і звітності, проведення і представлення їх за звітними формами і в обсязі, встановленому МОЗ України.

Першим помічником головного лікаря є його заступник з медичної частини. Як і головного лікаря, його призначають з числа лікарів, які мають необхідний досвід роботи за спеціальністю та організації поліклінічного обслуговування. У своїй роботі він підлеглий головному лікареві й організовує роботу відділень у відповідності до "Положення про стоматологічну поліклініку", наказів та інструкцій органів охорони здоров'я, чинних законодавчих актів, розпоряджень та вказівок вищих організацій.

Кожне з відділень очолює завідувач. Це звичайно лікар зі стажем практичної роботи не менше 5 років. Він здійснює безпосереднє керівництво діяльністю персоналу відділення, несе повну відповідальність за якість і культуру обслуговування хворих. Завідувач відділення проводить консультації хворих.

Залежно від кількості населення, яке обслуговується, та лікарських посад стоматологічні поліклініки бувають п'яти категорій: I категорія — 30-40 лікарських посад; II категорія - 25-29; III - 20-24; IV - 15-19 і V - 10-14 штатних посад.

Штати медичного персоналу (лікарі стоматологи-ортопеди) утримуються за рахунок зароблених або спеціальних коштів.

Норматив: одна посада на 10 тис. дорослого населення даного населеного пункту, 0,7 посади для обслуговування 10 тис. дорослого сільського населення та 0,8 посади — на 10 тис. дорослого населення інших населених пунктів.

Посада завідувача ортопедичним відділенням (утримується на госпрозрахунку або за рахунок спеціальних коштів) установлюється у поліклініці, де за чинними штатними нормативами є не менше 4 посад лікарів стоматологів-ортопедів.

Посада заступника головного лікаря з медичної частини встановлюється за наявності в штаті поліклініки 40 і більше лікарських посад, ураховуючи посаду головного лікаря.

Посади лікарів-рентгенологів установлюються з розрахунку 1 посада на

15 тис. рентгенологічних знімків на рік, а посади лікарів-фізіотерапевтів — за рішенням органу охорони здоров'я з розрахунку 0,1 посади на 15 тис. прикріпленого населення.

Посади зубних техніків зуботехнічної лабораторії, які утримуються на госпрозрахунку або за рахунок спеціальних коштів, установлюються залежно від обсягів роботи із зубопротезування, що визначаються за чинними нормативами часу на зуботехнічні роботи. На кожні 10 посад зубних техніків установлюється 1 посада старшого зубного техніка.

У кожній поліклініці встановлюється також посада завідувача зуботехнічної лабораторії (зав.виробництва), а в поліклініках зі штатним числом посад зубних техніків і старших зубних техніків не менше 15 ця посада вводиться замість посади старшого зубного техніка.

Посада медичного статистика вводиться з розрахунку 1 посада на 40 посад лікарів-стоматологів усіх спеціальностей.

Кількість посад молодших медичних сестер також залежить від кількості посад лікарів. За штатними нормативами передбачена 1 посада молодшої медичної сестри на 3 посади лікарів стоматологів-ортопедів та на 20 посад зубних техніків.

Оснащення та обладнання ортопедичного кабінету і зуботехнічної лабораторії

На одне робоче місце ортопедичного стоматологічного кабінету повинно бути виділено просторе приміщення з достатнім природним освітленням площею не менше ніж 14 кв.м. На кожне наступне додаткове крісло додається площа не менше 7 кв.м. Висота приміщення повинна бути достатньо високою (не менше 3 м). Крісло повинно розміщуватися поблизу і навпроти вікна, щоб забезпечити природне освітлення ротової порожнини хворого і доступ свіжого повітря до робочого місця.

Кабінет забезпечується приточно-витяжною вентиляцією і штучним освітленням (лампи денного світла). Стіни звичайно фарбують олійними фарбами м'яких тонів (блідо-голубий, салатовий). Підлогу покривають лінолеумом, що забезпечує необхідні санітарно-гігієнічні вимоги. Обладнання і меблі розміщують з таким розрахунком, щоб персонал не робив зайвих рухів і були умови для роботи лікаря, медичної сестри, молодшої медичної сестри (санітарки) і доброго самопочуття хворого. Для оснащення кабінету лікаря-ортопеда необхідно спеціальне обладнання (схема 2).

Однією з основних маніпуляцій у клініці ортопедичної стоматології є препарування зубів під коронки та інші види протезів за допомогою різної форми дисків, алмазних чи карборундових каменів, головок, борів, що приводяться в рух електричною чи пневмомашиною. Сучасні види протезування вимагають різної швидкості обертання ріжучих інструментів для препарування зубів.

Вітчизняна медична промисловість випускає електричну бормашину БЕО-30-2 із швидкістю обертання від 1000 до ЗО 000 об/хв. Це комплексна установка, що включає додаткові пристосування: вентилятор, блок водяної сис-

теми зі слиновідсмоктувачем, системою надходження холодної і гарячої води, освітлювач тощо.

Випускаються і сучасніші стоматологічні установки — БПК-01, БПК-О1М, БП-04М, БП-05М, БП-06М, які відрізняються тим, що крім електробормашини вони оснащені пневматичною бормашиною з частотою обертання інструмента від 280 000 об/хв і вище.

Нині розроблено стоматологічні установки, які складаються із стоматологічного крісла, установки з мікромоторами для прямого і кутового наконечників, турбінного наконечника зі швидкістю обертання понад 300 000 об/хв. У комплекс входять також крісло лікаря, лікарський столик (мал.1 — див.кольорову вклейку).

Для надання ортопедичної допомоги за межами стоматологічної поліклініки (вдома, біля ліжка важкохворого, який за станом здоров'я не здатний відвідувати лікувальні заклади, у польових умовах, у транспорті тощо) може використовуватися портативна безрукавна бормашина БЕПБ-3, БЕПБ-07А (мал. 1).

Така бормашина укомплектована мініатюрним електроприводом зі змінними наконечниками для закріплення борів, швидкість обертання яких від 3000 до 10000 об/хв. Перемикання швидкостей відбувається за допомогою клавіш, розміщених на панелі корпуса бормашини. Бормашина зручна також і тим, що тут передбачено можливість живлення від автономного джерела струму напругою 24В. Під час транспортування бормашину вкладають у спеціальну валізу. Маса бормашини в укладці — 5 кг.

Крісло стоматологічне служить для перебування хворого в положенні си-

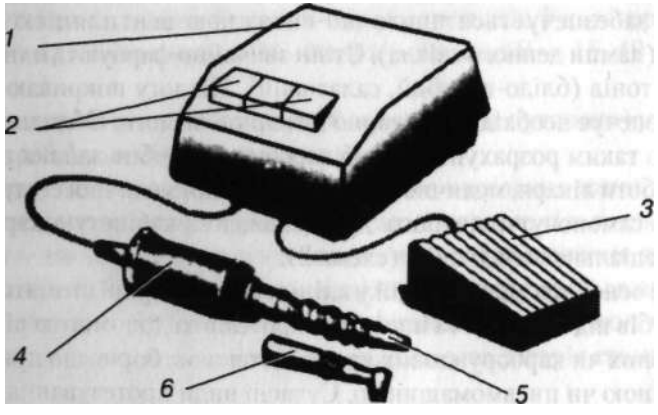

Мал. 1. Бормашина електрична безрукавна БЗПБ-3: / — загальний вигляд; 2 — блок перемикання швидкостей; *3* — ножна педаль; 4 — електропривід; 5 — прямий наконечник; *6* — кутовий наконечник

дячи чи лежачи. Воно забезпечує хворому зручність, необхідне положення його голови, а лікарю — можливість доступу для виконання маніпуляцій у ротовій порожнині.

Найфізіологічніше положення підчас виконання маніпуляцій усуває дискомфорт і напруження у хворого.

Конструкція крісла забезпечує піднімання сидіння, зміну нахилу спинки, встановлення підголовника в необхідне положення, відкидання правого підлокітника для зручності під час посадки, а також регулювання опори для ніг.

Обслуговування крісла здійснює лікар за допомогою пристроїв для керування, розміщених у нижній частині, на спинці і на підніжці крісла.

Крісла, що випускаються промисловістю, оснащені паралелограмним підіймачем, який забезпечує підвищену жорсткість конструкції, що робить крісло надійним і зручним (мал. 2 — див. кольорову вклейку).

Стілець для стоматолога встановлюється на колесах, що забезпечує легке переміщення його по підлозі в довільному напрямку. Висотасидіння регулюється. Рухома спинка стільця півколом охоплює поперек, створюючи добрий опір для спини під час роботи, що зменшує втому лікаря, навантаження на поперековий відділ хребта, запобігаючи розвитку деяких професійних захворювань (мал. 2 — див. кольорову вклейку).

Інструментарій. Для клінічного обстеження і ортопедичного лікування використовують спеціальний набір інструментів, кожний із яких має певне призначення. Основними інструментами для огляду є стоматологічне дзеркало, пінцет і зонд (мал. 2), призначення яких таке ж, як і в клініці терапевтичної стоматології.

Для замішування цементу в арсеналі лікаря-ортопеда є спеціальні шпателі із нержавіючої сталі (мал. 3 — див. кольорову вклейку). Для виконання робіт, пов'язаних з воском, використовують шпатель з дерев'яною чи пластмасовою ручкою, один кінець якого має скальнелеподібну форму, інший — дещо вигнутий, пристосований для розплавлення воску. Для роботи з металами є ножиці для різання металу. Для припасовки коронок, виготовлення штифтів, вигинання кламерів є спеціальні крампонні щипці (мал. 3 — див. кольорову вклейку).

/ 2 3

Мал.2. Інструменти для огляду ортопедичнихзворих: 7-стоматологічне дзеркало;2-зондкутовий;*3*-зуболікарський пінцет

Для зняття коронок, мостоподібних протезів використовуються щипці, одна , . бранша яких має напівовальну форму для охоплення зуба, інша - у вигляді ножа для розрізання коронки (мал. 3).

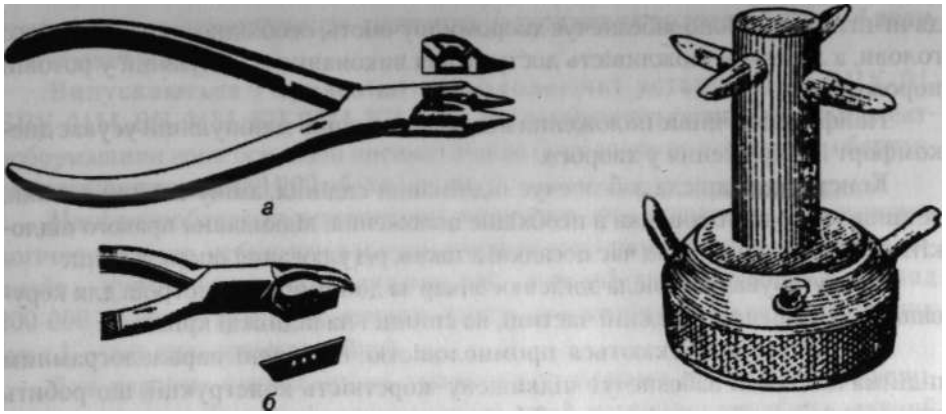

Мал. 3. Види ортопедичних щипців: а —' крампонні щипці; б - щипці для розрізання коронок

Мал. 4. Зуботехні наковальня



Мал. 5. Інструменти для роботи з гіпсом: а - гумові чашки та шпатель для замішування гіпсу; *б* — ножі для роботи з гіпсом

Для припасування коронок, виготовлення штифтів тощо використовують зуботехнічну наковальню (мал. 4).

Для замішування гіпсу під час зняття відбитків і відливання моделей використовують гумовічашки і металеві шпателі, для обрізання країв моделей - гіпсові ножі (мал. 5).

Особливості організації зуботехнічної лабораторії

Звичайно ортопедичне відділення і зубопротезна лабораторія розміщуються на одному поверсі. У лабораторії повинно бути передбачено приміщення із урахуванням специфічних умов, які створюються на різних етапах виготовлення протезів. Самостійними кімнатами лабораторії є: основна кімната, кімната для гіпсування, кімната для формування, полімеризаційна, паяльна, ливарня. Допустимо гіпсування, формування і полімеризацію проводити в одній кімнаті. Основні вимоги до всіх кімнат полягають у забезпеченні холодною і гарячою водою, великим столом з металевою поверхнею, де встановлюється бункер для зберігання гіпсу, прес для видавлювання гіпсу із кювет і звичайний прес. Крім того, необхідний стіл для приготування тіста із різних пластмас і його формування в кювети. Стіл повинен мати один чи два закріплені зуботехнічні преси для пресування пластмасового тіста в кюветах перед фіксацією їх у бюгелі, а також на столі повинна бути герметично закрита посудина для збирання залишків пластмаси після формування у кювети з метою зменшення випаровування метилметакрилату.

У полімеризаційній кімнаті на газовій плиті встановлюють не менше двох стерилізаторів відкритого типу чи подібних їм апаратів. Над столом і газовою плитою обов'язково повинен бути витяжний ковпак вентиляційної установки.

Основна кімната. Ця кімната призначена для виконання основних процесів щодо виготовлення зубних протезів (моделювання, постановка зубів, оброблення протезів тощо). Висота робочого приміщення повинна бути не менша ніж 3 м. На кожного працівника слід виділяти не менше ніж 13 $м^{.i}$ об'єму виробничого приміщення і не менше 4 $м^2$ площі.

Стіни основного приміщення лабораторії повинні бути пофарбовані олійною фарбою світлих тонів, підлога покрита лінолеумом. Вікна повинні відповідати низці санітарно-гігієнічних вимог: світловий коефіцієнт (відношення заскленої поверхні вікна до площі підлоги) передбачається не менше ніж 1/5, вікна повинні розміщуватися на рівній відстані одне від одного і від кутків будинку; верхній край вікна повинен знаходитися ближче до стелі (20-30 см); віконні перетинки повинні бути вузькі та довгі; робочі місця слід розміщувати так, щоб світло падало на них прямо або з лівого боку; відстань від місця роботи до вікон у приміщеннях, які освітлюються природним світлом, неповинна перевищувати триразової відстані від підлоги приміщення до верхньої межі віконного отвору, гранична ширина площі, що освітлюється вікнами з двох боків приміщення, повинна становити 15-18м. Названих величин слід дотримуватися, оскільки вони мають велике значення для здоров'я техніків, аджеті виконують тонку, ювелірну роботу з постійним напруженням зору.

Робоче місце зубного техніка. Для зручного, швидкого і найефективнішого виконання усіх процесів, пов'язаних з виготовленням протезів, кожен зубний технік повинен мати індивідуальне робоче місце (мал. 4 — див. кольорову вклейку), що складається з лабораторного стола, поверхня якого покрита мармуровою чи (на відстані 20-25 см від краю стола) листовою латунню або нержавіючою сталлю. Поверхня стола має півмісяцевий виріз, а в центрі є спеціальний виріз для обрізання моделей — фіиагель. Безпосередньо під вирізом розміщуються один чи два ящики для зберігання інструментів і збирання відходів гіпсу, пластмаси, обрізків металу.

На поверхні стола розміщують освітлювальний прилад — зліва чи безпосередньо над столом, шлейф-мотор чи спеціально вмонтовану бормашину, газову горілку, електрошпатель для розігріву воску та інших операцій, пов'язаних з воском.

До кожного робочого місця обов'язково повинна бути підведена вентиляція (витяжка).

Стілець для зубного техніка повинен бути із спинкою, що обертається.

Оснащенню робочого місця зубного техніка надається великого значення,

оскільки тут він проводить більшу частину свого робочого часу. Необхідно, щоб воно відповідало всім вимогам ергономії, охорони праці і здоров'я.

Водночас із технічними вимогами слід ураховувати елементи естетики, сучасного дизайну.

Полірувальна і паяльна кімнати. Особливостями цих кімнат є розміщення столів зі шлейф-моторами для полірування протезів із металів і сплавів, пороховловлювачів для полірування протезів із дорогоцінних металів. До всіх шлейф-моторів підводиться потужна пороховловлювальна система і добре освітлення (мал. 5 - див. кольорову вклейку).

У паяльній кімнаті необхідно розмістити витяжні шафи, де встановлено паяльні апарати, забезпечені компресорами для автоматичної подачі бензину. У витяжних шафах розміщується муфельна піч для виплавлення воску. Невід'ємним атрибутом є потужна витяжна вентиляція.

Ливарня. Широкі можливості для виготовлення різного виду протезів відкрилися завдяки створенню оригінального устаткування, де високочастотне індукційне плавлення сплавів металів поєднується з доцентровим литтям і новою технологією приготування форм для лиття. Високочастотна доцентрова піч розроблена С.Д.Богословським і В.А.Марським у 1956 р. (мал.6).

Високочастотна установка типу ЛП-10-1 складається із двох блоків: генераторного блоку, блоку індукційних печей. Генератор установки знаходиться у металевому корпусі, що має кілька дверей для доступу до відсіків різного призначення.

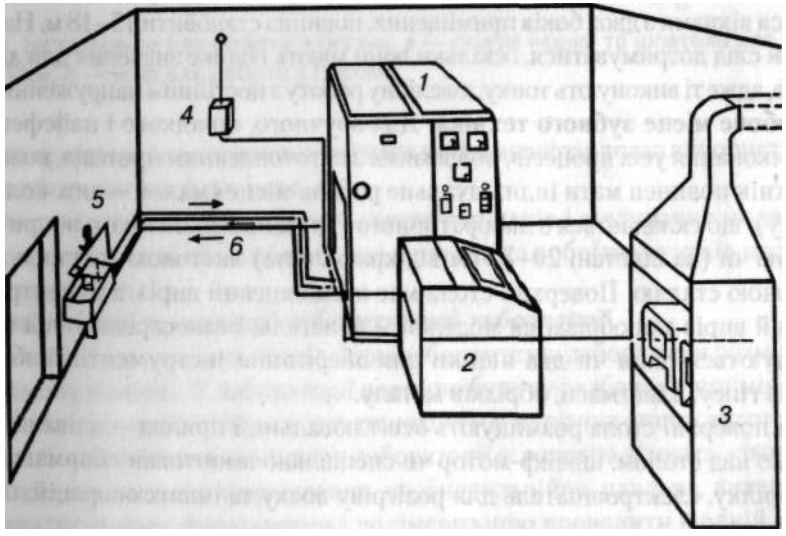

Мал. 6. Обладнання ливарної лабораторії. Схема розміщення основного обладнання високочастотної зубопротезної ливарні; / — високочастотний генератор; 2—високочастотні печі; *3* — витяжні шафи з печами для прожарювання; 4 — ввід трьохфазного току 220 або 380 В; 16 кВт; 5 — водопровід; б — зворотні труби; 7—стальні шини заземлення

Блок індукційних печей складається із металевого перешкодозахисного корпусу, який має верхню кришку з оглядовим склом і бічні дверцята, закріплені гвинтами. У середині під кришкою є блок подвійних печей, у якому обмуровані індуктори і затискачі для опок мають протилежне розміщення і один одного врівноважують.

В останні роки широко використовуються сучасні ливарні установки (мал. 6 — див. кольорову вклейку).

Кімната для роботи з **металокерамікою і дорогоцінними металами.** Головною у роботі техніка є електропічка з програмним забезпеченням, де відбувається обпік і глазурування поверхні зубних протезів із фарфору та кераміки. Керування технологічним процесом здійснюється автоматично за програмою (мал. 7 — див. кольорову вклейку).

Для замішування формувальної маси та покриття воскових композицій моделей використовується вакуумний змішувач (мал. 8 — див. кольорову вклейку).

Для очищення відлитих деталей від залишків формувальної маси, окалини і підготовки поверхні до завершальної обробки використовується спеціальна піскоструменева установка (мал. 9 — див. кольорову вклейку).

Для моделювальних робіт із кераміки випускаються спеціальні набори інструментів для металокераміки (мал. 10 — див. кольорову вклейку).

У приміщенні слід дотримувати особливої чистоти і підтримувати постійну температуру.

Для роботи з дорогоцінними металами використовують приміщення, що знаходяться під охоронною сигналізацією. Необхідними в роботі є: аналітичні ваги з точністю зважування до 0,00001 г, набір спеціальних хімічних реактивів для визначення проби золотих сплавів.

Обліково-звітна документація

Під час звернення населення у реєстратуру поліклініки реєстратор заповнює паспортну частину медичної картки стоматологічного хворого (ф. № 043/0), виписує талон на прийом до лікаря, де вказана дата і час прийому, прізвище лікаря, номер кабінету, поверх, на якому він розміщений. Уся облікова документація у реєстратурі повинна зберігатися таким чином, щоб її легко можна було знайти.

Раціональним є розміщення картотек по дільницях, вулицях, за алфавітом або відповідними номерами. Упровадження паралельно з цим автоматизованої системи управління (АСУ) "Поліклініка" та "Талону амбулаторного пацієнта" (а.025-6/0) дозволяє створити єдину базу даних про населення району обслуговування, що полегшує облік та аналіз усіх розділів діяльності поліклініки.

Для обліку роботи лікарів стоматологів-ортопедів існують документи, що відображають специфіку їх роботи, - ф. 037-1/0,039-3/0, 039/0.

За результатами підсумку роботи всіх лікарів стоматологічного профілю за 12 місяців заповнюється також таблиця "Робота стоматологічного кабінету", річного "Звіту лікувально-профілактичного закладу" (ф.20).

Інформацію, що міститься у звітних документах (ф. 20, 039-2,3,4/0), в оргметодкабінеті обробляє (обчислюються показники) й аналізує апарат управління.

Необхідно зазначити, що нові зразки обліково-звітної документації затверджені Наказом міністра охорони здоров'я України за №-302 від 27.12.99 р.

СТЕРИЛІЗАЦІЯ ТА ДЕЗІНФЕКЦІЯ У КЛІНІЦІ ОРТОПЕДИЧНОЇ СТОМАТОЛОГІЇ

Передстерилізаційна підготовка

У клініці ортопедичної стоматології передстерилізаційній підготовці повинні піддаватися усі вироби (відбиткові ложки, пінцети, зонди, шпателі тощо) перед їх стерилізацією з метою видалення білкових, жирових та механічних забруднень, а також лікарських засобів.

Розбірні вироби повинні проходити передстерилізаційне очищення, яке здійснюється ручним або механічним способом, у розібраному вигляді.

Для проведення передстерилізаційного очищення інструменти промивають у проточній воді у ванні, раковині, потім їх замочують у миючих розчинах, до складу яких уходять перекис водню із синтетичними миючими засобами ("Астра", "Лотос"," Айна" тощо). Розчин для замочування готують у такому співвідношенні: пергідроль по ДСТ1771-71 — 20 мл, миючий засіб "Астра", "Лотос" тощо — 5 г, вода водопровідна питна — 975 мл. Температура миючого розчину має бути 50°С. Час замочування інструментарію — 15 хв.

Стерилізація

Стерилізації повинні піддаватися усі вироби, що контактують з рановою поверхнею, з кров'ю або ін'єкційними препаратами, а також окремі види медичних інструментів, які у процесі використання контактують зі слизовою оболонкою і можуть бути причиною її ушкодження.

Існують різні методи стерилізації, а саме: паровий, повітряний, хімічний. В амбулаторно-поліклінічній практиці найбільшого поширення набув повітряний метод з використанням сухожарових шаф.

Стоматологічний інструментарій після передстерилізаційної обробки підсушують за кімнатної температури або температури 35 °С до зникнення вологи, після чого їх укладають у лотки чи в упаковку з непромокального паперу у вигляді мішка, з паперу мішкового непромокального і ставлять у стерилізатор, де витримують за температури 180 °С протягом 1 год. Інструментарій, який простерилізовано у мішковому непромокальному папері, може зберігатися протягом 3 діб, а інструментарій, який простерилізовано без упаковки, повинен бути використаним безпосередньо після стерилізації.

Метод стерилізації парою рекомендується для виробів з корозостійких металів, скла, виробів із текстильних матеріалів, гуми. Для цього використовують паровий стерилізатор, у який вміщують вироби в стерилізаційних коробках без фільтрів або з фільтрами або у подвійній м'якій упаковці з пергаменту, паперу мішкового непросоченого або волокнистого на 20 хв за температури 132 "С і тиску пари 2 кГс/см^2.

Хімічний метод стерилізації інструментарію використовується для виробів з корозостійких металів та сплавів. У якості стерилізувального агента використовують 6 % розчин перекису водню за ДСТ 177-71, термін придатності якого в закритій посудині складає 7 діб.

Інструментарій вміщують у закриту посудину зі скла або в посудину з неушкодженою емаллю, заливають 6 % розчином перекису водню та витримують за температури 18 °С протягом 6 год, після чого промивають дистильованою водою.

Вироби з гуми, пластмаси, в тому числі з металевими частинами з корозостійких металів та сплавів, стерилізують препаратом "Дезоксон-1" або 1 % розчином оцтової кислоти протягом 45 хв за температури 18°С. Зберігають простерилізовані інструменти та вироби в стерильних посудинах (стерилізаційні коробки), які вистелені стерильними простирадлами, 3 доби, розчин перекису водню може використовуватися протягом 7 діб з дня приготування за умови зберігання йоговзакритій посудині в темному місці. Розчин "Дезоксон-1" можна використовувати протягом 1 доби.

Дезінфекція

Стоматологічний інструментарій, який не контактує з рановою поверхнею, кров'ю або ін'єкційними засобами, піддають дезінфекції.

Інструментарій, який використовується під час проведення гнійних операцій або оперативних втручань у інфекційних хворих, піддають дезінфекції перед передстерилізаційною обробкою та стерилізацією. Крім того, дезінфекції підлягають вироби медичного призначення після операцій, ін'єкцій тощо в осіб, які перенесли гепатити або з підозрою на гепатит.

Правила дезінфекції у стоматологічних кабінетах

і. Стоматологічні інструменти з металів та скла, які використовуються для огляду, дезінфікують: а) у киплячій воді протягом 30 хв; б) у потрійному розчині (20% формалін, 0,3% фенол, 1,5% двовуглекисла сода) в закритій посудині зі скла, пластмаси або в емальованій посудині за умови повного занурення у розчин протягом 45 хв.

2. Стоматологічні наконечники до бормашин та турбін дезінфікують:

а) шляхом ретельного дворазового протирання з інтервалом 15 хв зовнішньої поверхні наконечника та канату для борів стерильним тампоном, змоченим 1% розчином хлораміну Б;

б) зануренням на 45 хв у потрійний розчин.

3. Дзеркала стоматологічні дезінфікують шляхом занурення у 3 % розчин перекису водню на 1 год або зануренням у потрійний розчин на 45 хв.

4. Бори дезинфікують у відкритих посудинах у стерилізаторах сухим гарячим повітрям протягом 1 год за температури 160 °С.

5. Диски стоматологічні - в 0,5 % розчині хлораміну Б в закритій скляній

посудині протягом ЗО хв.

6. Шпателі металеві кип'ятять у воді протягом 15 хв.

7. Медичні прилади, апарати, обладнання з гальванічним або полімерним покриттям дезінфікують дворазовим протиранням:

1) 1% розчином хлораміну Б;

2) 0,75% розчином хлораміну Б з 0,5% розчином миючого засобу "Лотос", "Астра", "Новость";

3) 0,2% розчином "Дезоксон-1";

4) 2% розчином "Дихлор-1".

8. Матеріали для прибирання кабінетів, коридорів тощо знезаражують зануренням у 1% розчин хлораміну Б на 1 год з наступним промиванням та просушуванням.

9. Санітарно-технічне обладнання (раковини, дверні ручки, вентилі кранів тощо) знезаражують дворазовим протиранням 1% розчином хлораміну Б.

10. Приміщення, предмети інтер'єру дезінфікують шляхом дворазового протирання 1% розчином хлораміну Б.

Дезінфекція відбитків

Проблема дезінфекції відбитків є складною і до кінця не вирішеною не тільки в Україні, але й у всьому світі. Це знаходить пояснення у тому, що способи та засоби, які застосовуються, повинні володіти високою вірулоцидною, бактерицидною та фунгіцидною активністю і водночас не повинні негативно впливати на властивості відбиткового матеріалу, на точність моделей, які отримують за ними, бути індиферентними для персоналу.

Робоча група спеціалістів з гігієни в стоматології з Німеччини дає такі рекомендації щодо очищення та дезінфекції стоматологічних відбитків, зуботехнічних інструментів і предметів, допоміжних засобів:

1. Відбитки та інші зуботехнічні засоби, які виводяться з ротової порожнини хворого, вважаються контагіозними.

2. Усі зуботехнічні предмети та допоміжні засоби також вважаються зараженими, якщо вони використовувалися підчас роботи.

3. Лікар стоматолог-ортопед несе юридичну відповідальність за гігієнічний стан відбитків та інших предметів, які надходять з його кабінету в зуботехнічну лабораторію, що особливо важливо, адже вищезгадані предмети під час їх обробки в рамках стоматологічної практики можуть призвести до поширення мікроорганізмів.

4. Проведення усіх гігієнічних заходів повинно проходити під постійним контролем лікаря. Це відноситься рівною мірою і до процедур у зуботехнічній лабораторії.

Стоматологічні відбитки, всі зуботехнічні та інші допоміжні матеріали повинні оброблятися таким чином:

1. Після виведення відбитка з ротової порожнини його необхідно ретельно промити, очистити під струменем проточної води і продезінфікувати.

2. У тій же послідовності обробляють зуботехнічний інструментарій. Для

цього може бути використана ультразвукова апаратура в комбінації з дезінфекційними засобами, особливо якщо мова йде про зубні протези, які використовувалися раніше.

3. Після дезінфекції усі предмети та інструменти необхідно добре прополоскати проточною водою.

4. Для дезінфекції використовують тільки ефективні, перевірені засоби, які рекомендовані спеціальними органами і зберігають свої властивості (особливо антивірусні — проти гепатиту, аденовірусів) за наявності слини та крові.

Дезінфекційні засоби, що застосовуються, не повинні негативно впливати на форму відбитків і повинні бути сумісними з гіпсом.

5. Особливі заходи запобігання потрібні під час лікування хворих, ризик інфікування від яких збільшений, або осіб зі зниженою імунною реакцією; необхідно використовувати такі методи зняття відбитків (наприклад, еластичними матеріалами), які гарантують проведення надійної дезінфекції у відповідності зі згаданими вище умовами. Лікар і медсестра повинні чітко уявляти, що очищення та дезінфекція відбитків входять в обов'язкові завдання їх роботи в клініці. Дезінфекція відбитків може бути здійснена за допомогою фізичних та хімічних засобів. Але можливість застосування фізичних засобів обмежена, оскільки існує небезпека пошкодження відбиткових матеріалів дією цих чинників, таких, як висока та низька температура, висушування, опромінення тощо.

Звичайне автоклавування може спричинити руйнування навіть гіпсу. Мікрохвильове опромінення відбитків малоефективне щодо споротвірних бактерій.

Хімічні засоби дезінфекції більш ефективні та доступні. Вони застосовуються методом імерсії (занурення), у вигляді спрею (зрошення) або аерозолю. За даними американської асоціації стоматологів, Британського стоматологічного комітету, широким спектром антимікробної дії володіють дезінфекційні засоби на основі хлору, формальдегіду, глутарового альдегіду, фенолу, йодоформу тощо.

Відбитки на основі альгінатів знезаражують 0,5% розчином гіпохлориту натрію протягом 3-10 хв методом занурення або застосування аерозолю. Ефективним також є 2 % розчин глутарового альдегіду (протягом 1 год), а занурення у розчин йодоформу на 3-Ю хв призводить до повної інактивації віруса. Розчини на основі фенолу малоефективні.

Обробка відбитків на основі полісульфідних, поліефірних та силіконових матеріалів вищеназваними речовинами у вигляді аерозолю або спрею також достатньо ефективна.

ПРАВА ТА ОБОВ'ЯЗКИ МЕДИЧНОЇ СЕСТРИ

Медична сестра стоматологічної поліклініки повинна мати середню спеціальну освіту, підпорядковуватися головному лікареві поліклініки, завідувачу відділення, лікарю-стоматологу на прийомі та головній медсестрі.

До службових обов'язків медсестри входять такі: стежити за дотриманням техніки безпеки і протипожежних заходів, санітарним станом кабінету, контролювати якість роботи санітарки в кабінеті, своєчасно викликати пацієнтів до лікаря, подавати лікарю стерильні інструменти, у разі необхідності — стоматологічні матеріали. Під час лікування пацієнтів допомагати лікарю готувати пломбувальну масу, пасту тощо, виконувати на його прохання іншу роботу. Після прийому пацієнта обробляти дезінфекційним розчином робочий столик лікаря і стоматологічне крісло. У разі поганого самопочуття пацієнта виміряти АТ та пульс. Якщо необхідно, під контролем лікаря зробити необхідні ін'єкції чи дати краплі, у разі погіршення самопочуття хворого — викликати невідкладну допомогу. Своєчасно поповнювати аптечку невідкладної допомоги необхідними препаратами. Постійно бути на робочому місці під час прийому пацієнта. У разі виявлення поломок стоматологічної установки чи медичного обладнання зробити запис у журналі технічного нагляду і повідомити адміністрацію. У спілкуванні з пацієнтами і співробітниками бути чуйною, ввічливою, дотримуватися правил деонтології. Протягом робочої зміни стежити за економним використанням електроенергії, води, технічним станом стоматологічного обладнання. Дотримуватися правил асептики й антисептики.

Права медичної сестри: медична сестра має право контролювати роботу і виконання функціональних обов'язків молодшого медичного персоналу, який їй підпорядковується. Один разу 5 років проходити курси підвищення кваліфікації та атестацію згідно з положен ням.. М ає право на щорічну чергову відпустку терміном 24 календарні дні. Має право відмовитися від роботи, якщо це загрожує її життю чи життю людей, які її оточують.

До службових обов'язків молодшої медичної сестри належать такі: перед початком роботи молодша медична сестра зобов'язана перевірити кабінет, зробити вологе прибирання підлоги і стін, віконних рам, підвіконня, апаратури дезінфекційним розчином. Провести дезінфекцію стаканів для прополіскування ротової порожнини пацієнта, приготувати теплу воду для полоскання, вимити стерилізатори. Під контролем медсестри провести кварцування кабінету. Робити вологе прибирання не рідше ніж 3-4 рази за зміну, стежити за чистотою плювальниць. Молодша медична сестра підтримує чистоту на робочому місці лікаря протягом робочого дня, миє інструменти, готує їх до стерилізації. Вона повинна дотримуватися правил з охорони праці і протипожежної безпеки, санітарно-гігієнічних норм, внутрішнього трудового розпорядку. Після прийому хворих у кінці робочого дня молодша медична сестра миє весь інструментарій, який використовувався, готує його до стерилізації, обробляє посуд

для полоскання рота хворого, робить вологе прибирання апаратури, підлоги, стін, миє і дезінфікує плювальницю.

Права молодшої медичної сестри, право на забезпечення необхідних умов праці, інвентарем. Право відмовитися від роботи, якщо є загроза життю чи здоров'ю її та людей, які ЇЇ оточують, і навколишньому середовищу.

ПИТАННЯ ДЛЯ САМОКОНТРОЛЮ

1. Які правові акти гарантують надання стоматологічної ортопедичної допомоги населенню?
2. За рахунок яких коштів функціонує стоматологічне ортопедичне відділення?
3. Яка організаційна структура стоматологічної поліклініки?
4. Назвіть функціональні взаємозв'язки ортопедичного відділення.
5. Які штатні нормативи лікарів стоматологів-ортопедів для обслуговування населення?
6. Які санітарні вимоги до оснащення ортопедичного кабінету та зуботехнічної лабораторії?
7. Які види обліково-звітної документації існують для обліку роботи лікарів стоматологів-ортопедів?
8. У чому суть перед стерилізаційної підготовки?
9. Назвіть види стерилізації.
10. Які вироби та матеріали підлягають дезінфекції?
11. Які права та обов'язки молодшої медичної та медичної сестри?

Функціональна анатомія та фізіологія жувального апарату

ОНТОГЕНЕЗ ПЕРВИННОГО ЖУВАЛЬНОГО АПАРАТУ

У процесі розвитку лиця і первинної ротової порожнини беруть участь ектодерма, мезодерма і нейроектодерма, у тому числі нервові гребені та ектодермальні плакоди. Ектодерма служить джерелом розвитку багатошарового плоского епітелію шкіри, слизової оболонки ротової порожнини, залоз та емалі зубів. З мезодерми та латеральної пластинки краніальної частини зародка формуються скелетні черепно-лицеві м'язи, дерма і сполучна тканина дорсальної частини голови. З мезенхіми утворюються структури лиця і глотки: хрящі, кістки, сухожилки, дерма шкіри, дентин, сполучнотканинна строма залоз. З ектодермальних плакод розвивається частина чутливих нейронів ганглію трійчастого нерва *(ganglion trigeminale)* і ганглію колінця *(ganglion geniculi)* проміжного нерва, а також усі нейрони VIII (спіральний ганглій, *ganglion spirale cochleae),* IX (верхній ганглій,*ganglionsuperius)* та X (нижній ганглій, *ganglion inferius)* пари черепномозкових нервів.

У 3,5-тижневого ембріона у ділянці зачатка лиця можна розрізнити такі потовщення мезодерми: два нижньощелепні виступи (вентральна частина I горлової дуги, що розташована каудальніше від ротової ямки); два верхньощелепні виступи (дорсальна частина I горлової дуги, що розташована латеральніше від ротової ямки); лобово-носовий виступ (округле серединне підвищення ділянки переднього мозку, що розташоване краніальніше від ротової ямки). Лобово-носовий виступ дає початок двом латеральним і двом медіальним носовим відросткам, між якими розташовані носові ямки. З медіальних носових відростків та середини лобово-носового виступу формується спинка і кінчик носа, носова перетинка й центральна частина верхньої губи, з латеральних носових відростків — крила носа. Між медіальними і латеральними носовими відростками закладаються ніздрі. У разі зростання медіальних і латеральних носових відростків виникає атрезія (зарощення) ніздрів.

Верхньощелепні відростки ростуть у напрямку до присередньої лінії і разом із нижньощелепними відростками формують кути рота. Таким чином, вхід у ротову порожнину обмежують медіальні носові, верхньощелепні та нижньощелепні відростки. До кінця 5-го тижня ембріогенезу верхньощелепні відростки відокремлені від латеральних носових відростків носо-сльозовою борозною. Пізніше з неї формується носо-сльозовий канал, по якому сльозова рідина з кон'юнктивального мішка стікає у носову порожнину. Якщо носо-сльозова борозна в ході подальшого розвитку не закривається, виникає вада розвитку, що має назву косої щілини лиця *(fissura facialis obliqua).*

Протягом 6-го тижня ембріогенезу верхньощелепні відростки, що ростуть у напрямку до присередньої лінії, зближують носові відростки і, одночасно збільшуючись самі, поступово закривають нижню частину лобового виступу. Протягом 7-го тижня верхньощелепні та медіальні носові відростки зростаються й утворюють верхньогубну підносову ямку *(philtrum).* З верхньощелепних відростків, що зрослися, формується верхня губа і міжмаксилярний сегмент, який є джерелом розвитку первинного піднебіння і премаксилярної частини зубної дуги. Аналогічний процес зростання ембріональних зачатків відбувається і в ділянці формування нижньощелепної дуги: нижньощелепні відростки зростаються між собою уздовж середньої лінії, згодом з них утворюються зачатки нижньої щелепи і нижньої губи.

У разі надмірного розвитку верхньої щелепи або недорозвиненої нижньої щелепи спостерігається зміщення верхньої щелепи допереду — патологічна прогнатія. Якщо розвиток нижньої щелепи надмірний або недорозвинена верхня щелепа, то допереду зміщується нижня щелепа — виникає патологічна прогенія. За умови порушення зростання верхньощелепних і медіальних носових відростків виникає розщеплення верхньої губи *(fissio labialis lateralis).* Якщо не зростаються медіальні носові відростки, спостерігається інша вада розвитку — присереднє розщеплення верхньої губи ("заяча губа", *labium leporinum).* У разі надмірного зростання верхньощелепних відростків з нижньощелепними формується патологічно мала ротова щілина *(microstoma),* якщо їх зростання недостатнє — надмірно велика ротова щілина *(macrostoma).*

ОНТОГЕНЕЗ ВТОРИННОГО ЖУВАЛЬНОГО АПАРАТУ

Протягом 6-7-го тижня ембріогенезу відбувається формування твердого і м'якого піднебіння та поділ первинної ротової порожнини на два відділи — вторинну ротову і носову порожнини. На внутрішній поверхні верхньощелепних відростків утворюються піднебінні відростки, краї яких спершу нахилені донизу і розташовуються біля дна ротової порожнини по обидва боки від язика. З розвитком нижньої щелепи і збільшенням об'єму ротової порожнини язик поступово опускається вниз, а краї піднебінних відростків підіймаються угору, до передньої лінії. Зростання відростків починається від передньої частини і поступово поширюється до задньої.

За рахунок зростання піднебінних відростків утворюється більша частина твер-

дого піднебіння. Передня частина твердого піднебі пня формується унаслідок зростання піднебінних відростків з різцевою частиною верхньої щелепи. Перегородка, яка виникає внаслідок описаних процесів, є зачатком твердого і м'якого піднебіння, вона відокремлює вторинну ротову порожнину від носової порожнини.

За умови недостатнього розвитку і незростання піднебінних відростків виникає розщеплення твердого і м'якого піднебіння *{fissiopalatinalis),* так звана вовча паща *(faux lupina)*. Інколи розщеплення утворюється лише у м'якому піднебінні. Вади щелепно-лицевої ділянки окрім естетичних дефектів зумовлюють порушення дихання і харчування дітей раннього віку.

Протягом 7-го тижня ембріогенезу вздовж верхнього і нижнього країв ротової ямки починається проліферація епітелію з поступовим уростанням його у формі пластинки у навколишню мезенхіму. За такої умови формується вестибулярна пластинка *{lamina vestibularis),* по краю якої утворюється щілина, що відмежовує зачаток верхньої або нижньої щелепи від відповідної губи або щоки. Ця щілина дає початок формуванню присінка ротової порожнини. Спочатку рот зародка дуже широкий і досягає кутами зачатків зовнішнього вуха. Згодом, унаслідок зростання країв порожнини та утворення щік, ротова щілина істотно зменшується у розмірах.

Зачаток передньої частини язика уперше з'являється на 4-му тижні ембріогенезу у вигляді двох латеральних язикових підвищень та одного медіального підвищення (непарного горбка), які походять з I горлової дуги зародка. Закладкою задньої частини язика є другий медіальний горбик, що має назву під'язикового підвищення, або скоби *{copula),* і походить з II та III горлових дуг. Слід пам'ятати, що зачатки передньої частини язика вкриті ектодермальним епітелієм дна ротової ямки, тоді як зачаток задньої частини язика вкриває ентодермальний епітелій передньої кишки зародка. З ростом латеральні язикові підвищення обростають непарний горбик і разом з ним формують передні 2/3, або тіло, язика. Проміжок між непарним горбком та під'язиковими підвищеннями перетворюється у межову борозну. Переважна більшість м'язових волокон язика утворюється із міобластів, які походять з потиличних сомітів.

У разі порушень зростання латеральних язикових горбків утворюється роздвоєний язик *{lingua bifida)*. У разі неправильного розвитку непарного горбка формується подвійний язик *{lingua duplex),* у разі короткої вуздечки виникає прирощення язика *{ankyloglossia)*. Крім названих вад розвитку спостерігається також повна відсутність язика *{aglossia),* недорозвинений язик *{hypoplasis linguae)* та надвеликий язик *(macroglossia)*.

Каудальніше непарного горбка від дна ротової ямки у напрямку до зачатка трахеї росте епітеліальний дивертикул — щито-язикова протока, що є джерелом розвитку щитоподібної залози. Закінчення цієї протоки, досягнувши до кінця 7-го тижня ембріогенезу свого остаточного положення спереду від трахеї, перетвориться у зачаток щитоподібної залози. Сліпий отвір язика дорослого є залишком ембріональної щито-язикової протоки. На 8-9-му тижні ембріогенезу починається формування сосочків язика.

Розвиток смакових бруньок проходить паралельно з проростанням в епітелій язика нервових волокон. Диференціація клітинних елементів бруньок починається одночасно з появою скупчень безмієлінових нервових волокон безпосередньо під ділянкою розташування майбутньої смакової бруньки.

Протягом 9-го тижня ембріогенезу з II пари глоткових кишень починають формуватися піднебінні мигдалики. Утворення глоткового мигдалика відбувається протягом 4-го місяця, язикового — протягом 5-го місяця ембріогенезу.

РОЗВИТОК НИЖНЬОЇ І ВЕРХНЬОЇ ЩЕЛЕП

У міру злиття нижньощелепних відростків один з одним у їх мезенхімі відбуваються процеси диференціації з утворенням великої палочкоподібної пластинки гіалінового хряща, який називається меккелевим хрящем. Цей хрящ розташовується від ділянки вуха, яке розвивається, до ділянки злиття нижньощелепних відростків. По присередній лінії хрящі з обох боків зустрічаються, але не зростаються — між ними зберігається шар мезенхіми. На латеральній поверхні меккелевого хряща в ділянці його середньої третини на 6-му тижні формується потовщення мезенхіми. На 7-му тижні в ділянці цього потовщення виявляються остеогенні острівці, які поширюються до середньої лінії і дозаду, і починається розвиток кісткової тканини. Кістка, що розвивається, оточує нерви, які проходять уздовж меккелевого хряща, створюючи внутрішньокісткові канали. Одночасно формуються медіальна і латеральна кісткові пластинки коміркової частини, які охоплюють зубні зачатки, що розвиваються. Гілка нижньої щелепи утворюється унаслідок швидкого поширення кісткової тканини дозаду в напрямку I зябрової дуги; за такої умови відбувається відхилення її від ходу меккелевого хряща. Таким чином, до 10-го тижня формується нижня щелепа шляхом розвитку кісткової тканини з остеогенних відростків мезенхіми та за безпосередньої участі меккелевого хряща. У подальшому велика частина меккелевого хряща дегенеративно змінюється, порушується і розсмоктується, замінюючись кістковою тканиною. Його відділи, що розташовані ззаді, беруть участь у розвитку середнього вуха — з нього розвиваються слухові кісточки (молоточок і наковальня).

У максилярних відростках мезенхімні клітини внаслідок диференціації перетворюються в остеобластні, які утворюють кісткову тканину верхньої щелепи. Із первинного центру окостеніння поширюється дозаду, нижче очної ямки, доперед — в ділянці майбутніх різців і догори — до лобового відростка.

Починаючись у верхній щелепі, окостеніння поступово поширюється і на піднебінні відростки, в результаті чого формується тверде піднебіння. Як і в нижній щелепі, проходить утворення кісткових пластинок коміркового відростка, які охоплюють зубні зачатки, що розвиваються.

РОТОВА ПОРОЖНИНА НЕМОВЛЯТИ

Жувальний апарат людини у віці немовляти чітко відображає спільність форми та функції. У першій половині року після народження у ротовій порожнині дитини ще немає зубів і всі елементи жувального апарату повністю і цілком пристосовані для акту смоктання, необхідного для вживання грудного молока.

Зупинимося спочатку на взаємозв'язку між формою і функцією у цей період. У ротовій порожнині новонародженого для вживання їжі є спеціальні анатомо-фізіологічні пристосування. Найцікавіші з них такі: губи новонародженого, ясенна мембрана, піднебінні поперечні складки і жирове тіло щік.

1. **Губи новонародженого** м'які, дещо припухлі і мають хоботоподібну форму. Добре виражений круговий м'яз рота. На губах розвинене утворення, дещо подібне до смоктальної подушечки. Завдяки цьому утворенню дитина з певною силою охоплює напружений сосок грудей.

2. **Ясенна мембрана** *(membrana gingivalis)* служить також для захоплення соска грудей. Вона являє собою гребенеподібну складку слизової оболонки, розташовану на коміркових відростках верхньої та комірковій частині нижньої щелеп у фронтальній ділянці. Ясенна мембрана багата на маленькі сосочкоподібні горбки і збагачена судинами, внаслідок чого вона має здатність до ущільнення. Це анатомічне утворення особливо добре виражене після забирання дитини від грудей.

3. **Поперечні піднебінні складки** *(rugae palatinae)* спостерігаються у новонароджених у значно вираженішій формі, ніж у дорослого. У середньому є 4-5 пар поперечних складок, з яких 2-3 пари відходять від піднебінного сагітального шва. Поперечні складки складають шорсткуватість слизової оболонки і служать для утримування соска під час ссання.

4. **Жирове тіло щік** являє собою самостійне часткове тіло, розташоване у власній сполучнотканинній капсулі. Цьому анатомічному утворенню також приписують роль смоктального пристосування. Крім названих анатомічних утворень у ротовій порожнині грудної дитини є ще ряд інших особливостей, які служать для вживання їжі. Так, наприклад, у грудної дитини різко виражений смоктальний рефлекс. Якщо тільки доторкнутися пальцем до язика чи губ, дитина починає смоктати. Сильне защемлення пальця, уведеного в рот дитини, свідчить про те, що акт смоктання інстинктивно супроводжується тиском, необхідним для отримання молока з грудей матері.

Сосок материнських грудей, укладений у ротову порожнину грудної дитини, подразнює її рефлексогенну зону. Процес збудження, який передається по аферентних волокнах трійчастого нерва, що іннервує органи ротової порожнини, іде доцентрово до смоктального центру, закладеного в довгастому мозку по обидва боки *(corpus resiforme)*. У центрі це збудження перетворюється в імпульс, який передається відцентрово по рухових волокнах трьох нервів: під'язикового, трійчастого і лицевого; по під'язиковому нерву проходить збудження язика, по трійчастому — збудження жувального, зовнішнього крилоподібного і щічного м'язів, а по лицевому нерву — збудження губ. М'язи, язик, губи починають скорочуватись і таким чином утворюється смоктальний рефлекс.

Фактом пристосування ротової порожнини новонародженого до вживання їжі є дистальне положення його нижньої щелепи, так звана фізіологічна новонароджена ретрогенія. Як відомо, дитина для витискування молока з соска материнських грудей зміщує нижню щелепу допереду. Завдяки цьому вона міцно охоплює сосок і робить ритмічні рухи спереду назад, за допомогою яких видавлюється молоко. Відсутність суглобового горбка полегшує дитині сагітальні рухи нижньої щелепи.

Ця ретрогенія до кінця віку новонародженості завдяки ритмічним рухам нижньої щелепи під час акту смоктання перетворюється в ортогнатію.

У грудної дитини топографія гортані інша, ніж у дорослого.

Дорослий не може дихати під час ковтання. Грудна дитина одночасно ковтає і дихає. Це пояснюється, на думку Гассе, тим, що надгортанник розташований у дорослого глибше, ніж у дитини. У грудної дитини вхід у гортань розташований високо, над нижньо-заднім краєм піднебінної завіски, і з'єднаний тільки з носовою порожниною. Шлях для проходження їжі розташований у дитини по боках від гортані, де є сполучення між носовою порожниною і глоткою. Ці анатомічні співвідношення у ділянці кореня язика і гортані в дитини дають їй можливість одночасно дихати і ковтати їжу. Названа особливість життєво важлива: дитині не потрібно переривати смоктання під час дихальних рухів, що стомлювало б її.

Такі анатомо-фізіологічні особливості ротової порожнини дитини, які пристосовані для акту смоктання у перші 6 міс життя новонародженого.

МЕХАНІЗМ ТА ТЕРМІНИ ПРОРІЗУВАННЯ ЗУБІВ

Нині існує багато теорій, які пояснюють механізми прорізування зубів. Найбільшого поширення отримали наступні 4 теорії.

Теорія росту кореня зуба пояснює механізм прорізування зубів таким чином. Корінь, який збільшується, створює тиск на дно комірки і зумовлює появу сили, яка виштовхує зуб вертикально. Ця теорія має низку серйозних заперечень. Так, зокрема, вона не дає пояснення складним рухам, які долають зачатки деяких зубів у щелепах до початку їх прорізування, а також фактам прорізування зубів з коренями, які не сформовані.

Теорія гідростатичного тиску пояснює в одному з варіантів прорізування зуба внаслідок збільшення тиску тканинної рідини в періапікальній зоні його кореня. У такому разі створюється зусилля, яке виштовхує зуб у напрямку ротової порожнини. Причиною підвищення гідростатичного тиску більшість дослідників вважають локальне збільшення кровопостачання у періапікальній зоні під час розвитку.

Підвищення періапікального гідростатичного тиску може бути пов'язано з підвищенням проникності судин, яке призводить до накопичення рідини між дном комірки і верхівкою кореня. Головним носієм рідини є основна речовина, яка має високий рівень гідрофільності.

Згідно з іншим варіантом теорії гідростатичного тиску, пульпа зуба, яка розвивається у результаті диференціації зубного сосочка, різко збільшується в об'ємі, особливо в ділянці верхівки сосочка, створюючи тиск всередині зубного зачатка. З названих позицій формування кореня є не причиною, а наслідком прорізування зуба.

Теорія перебудови кісткової тканини передбачає, що прорізування зумовлене наявністю вибіркового відкладання і резорбції кісткової тканини у стінці комірки. Припускають, що кістка, яка росте на дні комірки, може виштовхувати зуб у бік ротової порожнини. Існує також думка, що утворення і резорбція кістки навколо кореня зуба, який прорізується, є наслідком, а не причиною його прорізування.

Теорія тяги періодонта в останні роки отримала значне поширення. У відповідності до головного положення, формування періодонта є основним механізмом, який забезпечує прорізування зубів. Згідно з одним із варіантів даної теорії, тяга періодонта зумовлена синтезом колагену, який супроводжується вкороченням пучків даних волокон.

За другим варіантом акцент ставиться на скоротливу активність фібробластів періодонта як на провідний механізм прорізування зубів. Скорочувальні зусилля окремих фібробластів періодонта об'єднуються, завдячуючи наявності міжклітинних зв'язків, що передаються на колагенові волокна, перетворюючись у тягу, яка забезпечує прорізування зубів.

У сучасних умовах прорізування зубів розглядають як складний фізіологічний процес, у якому беруть участь як окремі системи органів, так і організм в цілому. Вплив нервової системи, ендокриннихорганів, обміну речовин, різноманітні захворювання, розвиток зубів та коміркової кістки в ембріона, географічні умови, спадковість — це чинники, які відіграють важливу роль у процесі прорізування зубів.

Молочні зуби починають прорізуватися у середині 1-го року життя. Першими прорізуються центральні різці - на 6-8-му місяці, на 7-10-му місяці — бічні різці, на 12-16-му — перші великі кутні зуби, на 16-20-му — ікла, на 20-24-му — другі великі кутні зуби.

Спочатку прорізуються зуби нижньої щелепи, потім — верхньої, за винятком перших молочних великих кутніх зубів. Як для молочних, так і для постійних зубів характерною є парність прорізування. Від початку 3-го року до 6 років функціонують тільки молочні зуби. Формування коренів молочних зубів повністю закінчується для центральних і бічних латеральних різців під кінець 2-го року, для великих кутніх зубів — до 4 років, для ікол — до 5 років.

Молочні зуби позначають римськими цифрами. Повна формула зубного ряду молочних зубів верхньої і нижньої щелеп має такий вигляд:



Після розсмоктування коренів і випадання молочних зубів починають прорізуватися постійні зуби: центральні різці — у 7-8 років, бічні різці — у 8-9 років, ікла — у 10-13 років, перші малі кутні — у 9-Ю років, другі малі кутні — у 11-12 років, перші великі кутні — у 6-7 років, другі великі кутні — у 12-13 років, треті великі кутні — у 20-25 років і пізніше.

Постійні зуби позначають арабськими цифрами і під час написання клінічної формули слід пам'ятати, що кожен зуб верхньої і нижньої щелеп праворуч і ліворуч має свій порядковий номер від середньої лінії:



Всесвітня організація охорони здоров'я (ВООЗ) для запису постійних зубів запропонувала формулу позначення зубів, а також половин щелеп за ходом годинникової стрілки:

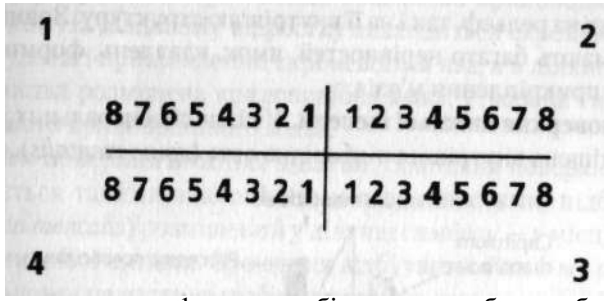

Під час записування формули зубів цим способом треба ставити не знак відповідної половини щелепи, а її порядковий номер. Так, число 28 означає третій великий кутній зуб лівої половини верхньої щелепи. За формулою ВООЗ запис молочних зубів роблять аналогічно — арабськими порядковими числами, а половин щелеп — за ходом годинникової стрілки від 5 до 8:

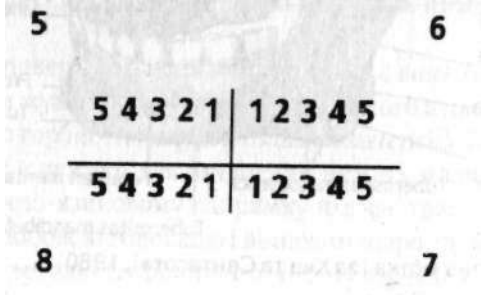

З постійних зубів першими прорізуються перші великі нижні кутні зуби, потім — центральні різці та перші верхні кутні, після них — бічні різці. Далі настає черга перших малих кутніх зубів, ікол, других малих кутніх зубів, других великих кутніх і в останню чергу — третіх великих кутніх зубів.

Прорізування усіх молочних чи всіх постійних зубів закінчується утворенням зубних рядів. Верхній ряд постійних зубів має форму напівеліпса, нижній — параболи. Верхній зубний ряд ширший, ніж нижній, тому верхні фронтальні зуби перекривають однойменні нижні, а щічні горбки верхніх кутніх зубів розташовані назовні від однойменних нижніх. Таке співвідношення зубних рядів збільшує жувальну екскурсію нижньої щелепи та розширює площу для подрібнення і розчавлювання їжі.

НИЖНЬОЩЕЛЕПНА КІСТКА

Нижня щелепа є непарною кісткою, вона має підковоподібну форму (мал. 7) і складається з тіла, коміркової частини, двох гілок; кожна гілка, піднімаючись догори, закінчується двома відростками: переднім — вінцевим *(рroc. coronoideus)* і заднім — виростковим *{рroc. condylaris),* верхня частина якого називається головкою нижньої щелепи. Між відростками є нижньощелепна вирізка *(incisura mandibulae)*.

Нижня щелепа знаходиться під постійною дією жувальних м'язів, це накладає відбиток як на рельєф, так і на її внутрішню структуру. Зовнішня і внутрішня поверхні мають багато нерівностей, ямок, вдавлень, форми яких залежать від способу прикріплення м'язів.

Внутрішня поверхня нижньої щелепи. У ділянці центральних різців на базальній дузі розміщена внутрішня підборідна ость *{spina mentalis),* яка побудована з трьох горбків: двох верхніх і одного нижнього. Вони утворені під дією підборідно-язикового м'яза, який прикріплюється до верхніх горбків, і підборідно-під'язикових м'язів, які прикріплені до нижнього горбка. Поруч збоку і знизу розміщена плоска двочеревцева ямка *(fossa digastrica),* утворена в результаті прикріплення двочеревцевого м'яза. Латерально від двочеревцевої ямки розміщено нижньощелепний валик, який прямує доверху і дозаду. Він утворений у результаті дії щелепно-під'язикового м'яза, прикріпленого до цього валика. Утворена лінія носить назву внутрішньої косої, або щелепно-під'язикової лінії. Вище від передньої частини щелепно-під'язикової лінії є заглибина, утворена в результаті прилягання під'язикової слинної залози. Нижче від задньої частини валика розміщена інша заглибина, до якої прилягає підщелепна слинна залоза.

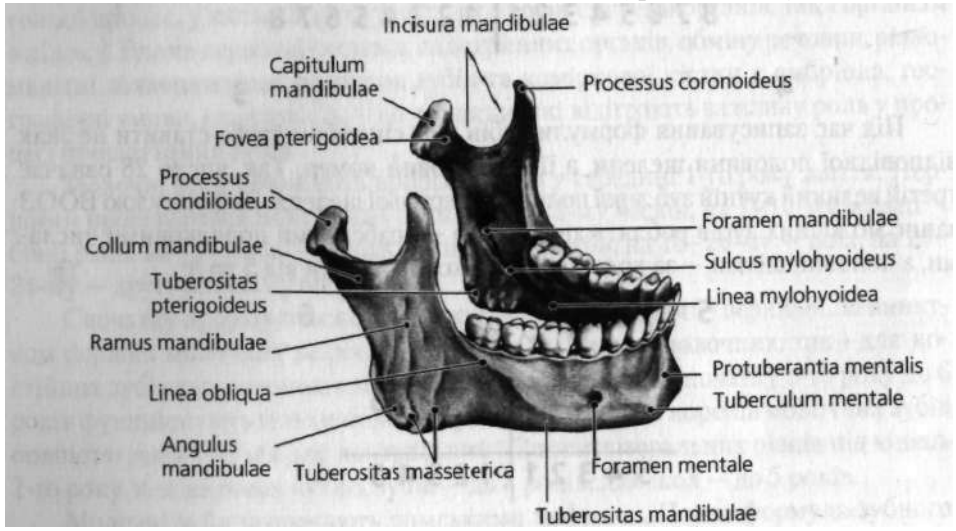

Мал. 7. Нижньощелепна кістка (за Кіш та Сентаготаї, 1960)

На внутрішній поверхні кута нижньої щелепи є горбистість, утворена внаслідок прикріплення внутрішнього крилоподібного м'яза. На внутрішній поверхні гілки необхідно назвати нижньощелепний отвір *(foramen mandibulae),* у який входять нерви і судини. Язичок *(lingula mandibulae)* прикриває вхід у цей отвір. Нижче нижньощелепного отвору розміщена щелепно-під'язикова борозна *(sulcus mylohyoideus)* — слід від прилягання щелепно-під'язикової гілки нижньощелепної артерії і щелепно-під'язикового нерва.

Вище і спереду від язичка розташований нижньощелепний валик. Ця ділянка є місцем прикріплення двох зв'язок: щелепно-крилоподібної та щелепно-клиноподібної. На вінцевому відростку знаходиться скроневий гребінь, утворений в результаті прикріплення скроневого м'яза, а в ділянці шийки виросткового відростка розміщена крилоподібна ямка, утворена тиском прикріпленого тут бічного крилоподібного м'яза.

Зовнішня поверхня нижньої щелепи. Зовнішня поверхня нижньої щелепи вирізняється такими анатомічними особливостями: підборідний виступ *(protuberantia mentalis)* розміщенийуділянці симфізу — у місці зро-щення двох половинок нижньої щелепи. Зрощення відбувається на 1-му році життя дитини. У подальшому ця частина підборіддя зростається з підборідними кісточками *(ossicula mentalia),* ці кісточки також беруть участь в утворенні підборідного виступу. Підборідний виступ збоку обмежений підборідним отвором *(foramen mentale),* який служить місцем виходу підборідних нервів та судин і розміщується між першими і другими премолярами. Доверху і дозаду від отвору тягнеться зовнішня коса лінія, розміщена на межі між тілом нижньої щелепи і коміркoвою частиною.

На зовнішній поверхні куга нижньої щелепи є шорстка поверхня, утворена в результаті тяги жувального м'яза, прикріпленого в цьому місці; вона називається жувальною горбистістю *(tuberositas masseterica)*. Зовнішня коса лінія, гак як і внутрішня, служить для зміцнення нижніх молярів і захищає їх від розхитування у щічно-язиковому напрямку під час трансверзальних жувальних рухів. Між суглобовою головкою і вінцевим відростком є нижньощелепна вирізка, утворена в результаті філогенетичного розвитку *(incisura mabdibulae)*.

ВЕРХНЯ ЩЕЛЕПА

Верхня щелепа складається з тіла *(corpus)* і чотирьох відростків: лобового *(proc. frontalis),* виличного *(proc. zygomaticns),* коміркового *(proc. alveolaris)* і піднебінного *(proc. palatinus)* (мал. 8).

Тіло кістки має в собі порожнину - верхньощелепну пазуху *(sinus maxillaris)* і обмежується п'ятьма поверхнями: верхньою — очноямковою *(fades orbitalis),* передньою — лицевою *(fades anterior),* медіально-носовою *(fades nasalis),* підскроневою *(fades infratemporal)* та нижньою, на якій розвивається коміркoвий відросток.

Верхня щелепа з точки зору функції, яку вона виконує, відрізняється від нижньої. Вона є нерухомою і знаходиться під постійним тиском нижньої щелепи. За своєю будовою верхня щелепа простіша, ніж нижня. На ній є невелике вдавлення (іклова ямка) в місці прикріплення м'яза-підіймача кута рота. Воно розміщене на передній поверхні тіла кістки нижче від підочноямкового отвору. Інші нерівності, шорсткості та борозенки, які є на тілі верхньої щелепи, зумовлені прилеганням судин.

Особливе функціональне значення мають контрфорси верхньої щелепи. Ці контрфорси служать провідниками жувального тиску, який прямує від нижньої щелепи підчас змикання зубних рядів. Вони своєю основою упираються у коміркoвий відросток, а верхівкою — у різні ділянки лицевого скелета (мал. 9).

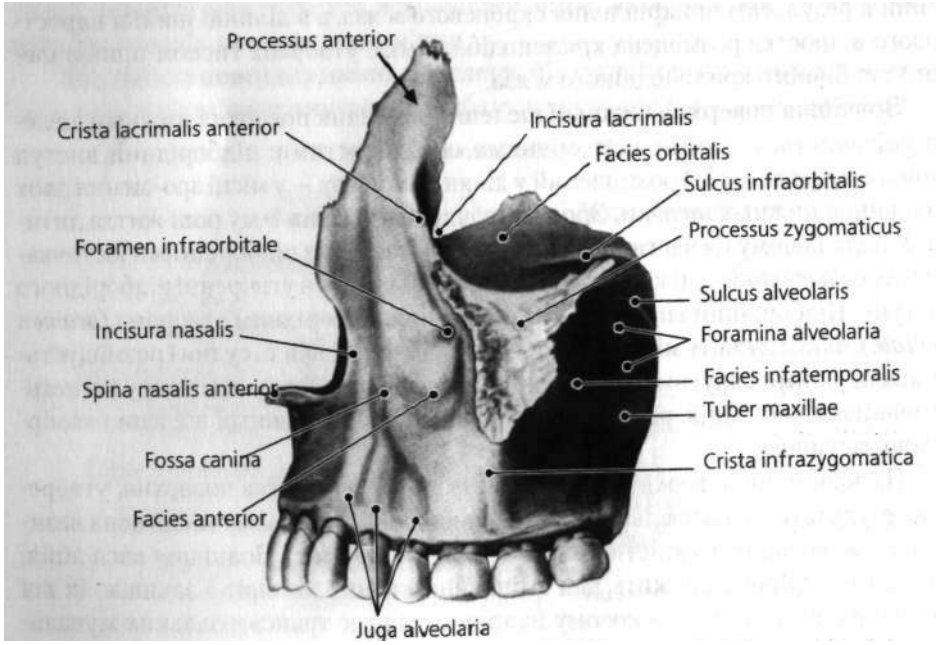

Мал. 8. Верхньощелепна кістка (за Кіш та Сентаготаі, 1960)

Усього їх є чотири: 1) лобово-носовий контрфорс відповідає бічний стінці носової порожнини. Прямуючи догори, він переходить у носовий відросток, змінюючи частину верхньої щелепи у цій ділянці, урівноважуючи силу тиску і тяги, яку розвивають ікла в напрямку знизу догори; 2) виличний контрфорс опирається зверху в тіло виличної кістки і зміцнюється ззаду виличною дугою. Він розташований у ділянці, де росте перший моляр, і врівноважує силу, яку розвивають жувальні зуби в напрямку знизу догори, спереду дозаду і ззовні до середини; 3) крилоподібний контрфорс утворений горбом верхньої щелепи, який підпирає крилоподібний відросток. Він розташований у ділянці великих корінних зубів і врівноважує силу, яка розвивається у цій ділянці знизу вгору і ззаду наперед (М.В.Алтухов, 1913); 4) піднебінний контрфорс, утворений піднебінними відростками, зміцнює правий і лівий бік зубних дуг у поперечному напрямку. Цей контрфорс урівноважує силу, яка розвивається під час жувального тиску в поперечному напрямку.

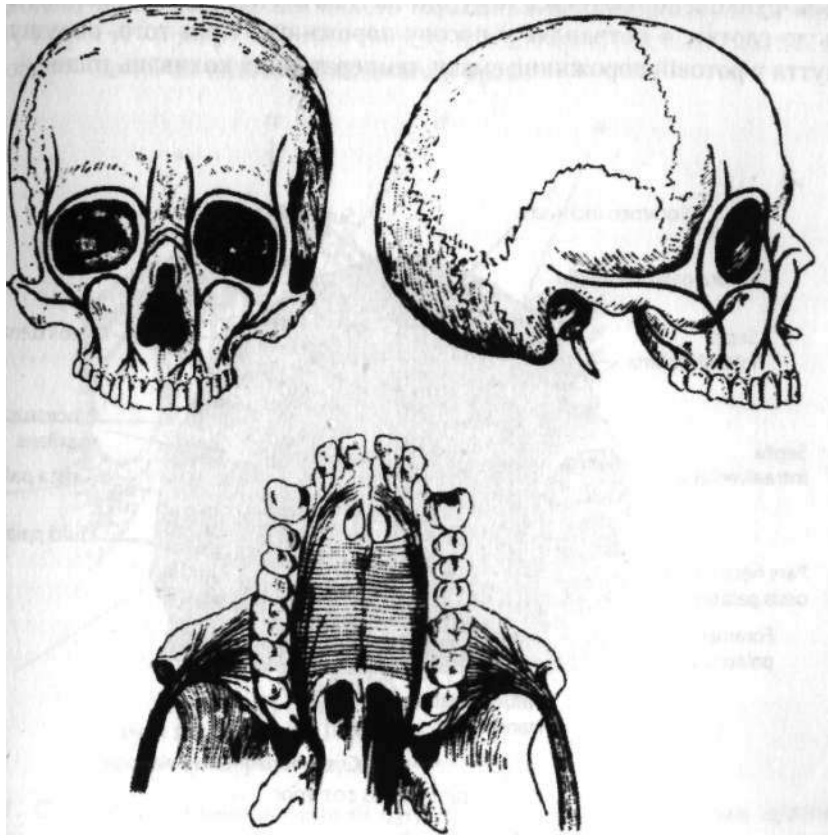

Мал. 9. Контрфорси верхньої щелепи (за Валькгофом)

ТВЕРДЕ ПІДНЕБІННЯ

Тверде піднебіння складається із піднебінних відростків верхньої щелепи і горизонтальних пластинок піднебінних кісток (мал. 10).

Між собою ці частини твердого піднебіння з'єднані двома швами — сагітальним і фронтальним. Сагітальне шво розміщене у місці зростання лівого і правого відростків верхньої щелепи, лівої і правої горизонтальних пластинок піднебінних кісток. Фронтальне шво розташоване у місці з'єднання піднебінних відростків верхньої щелепи з горизонтальними пластинками піднебінних кісток. Кістковий скелет твердого піднебіння має різко виражену кривизну в сагітальному напрямку і меншу кривизну — в поперечному напрямку. Задня частина піднебіння плоска.

Верхня поверхня твердого піднебіння обернена до носової порожнини. За наявності дефекту твердого піднебіння утворюється сполучення між носовою і ротовою порожниною, відбувається зміна резонаторних властивостей їх. Порушується функція мови, акту жування, ковтання і дихання. Ковтальна і дихальна функція порушується тому, що частина їжі під час її вживання не доходить до глотки, а потрапляє у носову порожнину. Крім того, порушуються відчуття у ротовій порожнині: смаку, температурних коливань тощо.

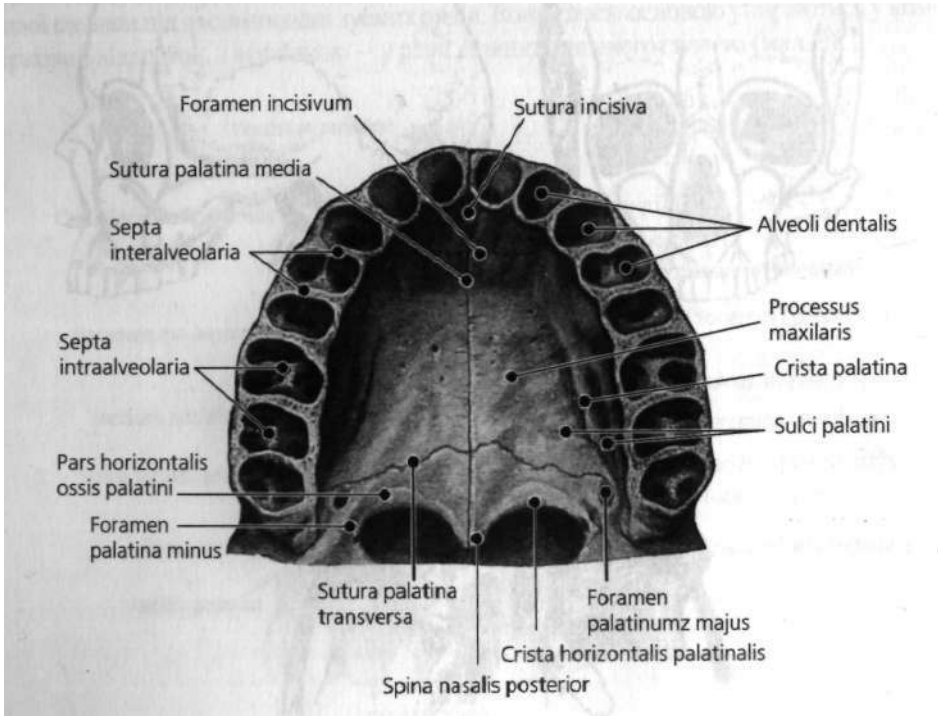

Мал. 10. Тверде піднебіння (за Кіш та Сенгаготаї, 1960)

СКРОНЕВО-НИЖНЬОЩЕЛЕПНИЙ СУГЛОБ

Це суглоб парний, комбінований, утворений головками вінцевих відростків нижньої щелепи, нижньощелепними ямками та суглобовими горбками скроневих кісток (мал. 11).

Форма головки нижньої щелепи еліпсоподібна, витягнута у поперечному напрямку. Осі, проведені вздовж вінцевих відростків, не проходять чітко у лобовій площині, перетинаються перед великим (потиличним) отвором, утворюючи кут 155-170°.

Суглобова поверхня нижньощелепної ямки скроневої кістки у 2-3 рази більша, ніж суглобова поверхня головки, волокнистим хрящем покрита тільки передня її частина, що розташована перед кам'янисто-барабанною щілиною *(fissura petrotympanica)* скроневої кістки і входить до суглобової порожнини. Хрящ покриває також суглобовий горбок. Передня частина нижньощелепної ямки та горбок оточені суглобовою капсулою, що має форму конуса з основою угорі. Передній край основи суглобової капсули розташований перед суглобовим горбком, задній досягає кам'янисто-барабанної щілини. Капсула на виростковому відростку прикріплюється спереду вздовж краю головки нижньої щелепи, ззаду — на 0,5 см нижче від заднього її краю.

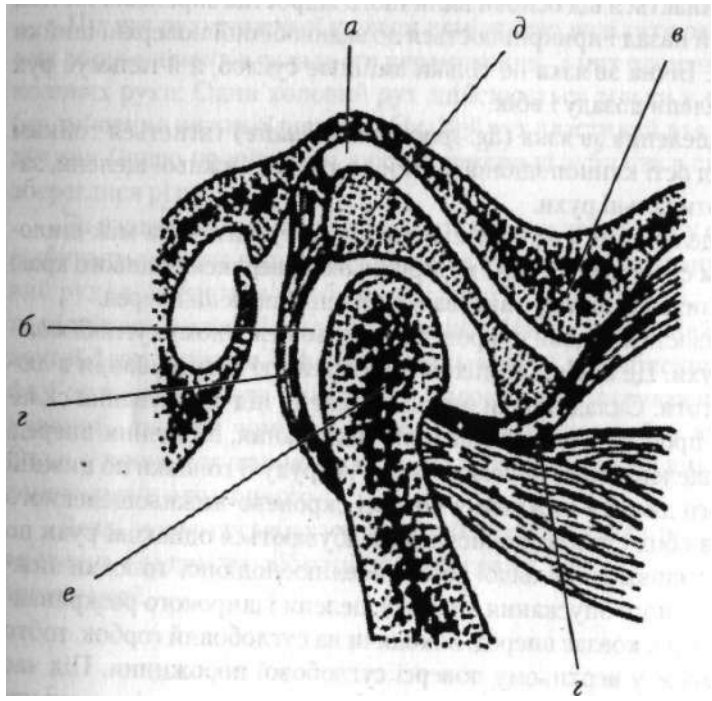

Мал. 11. Скронево-нижньощелепний суглоб: а — верхньосуглобова щілина; б — нижньосуглобова щілина; *в* — суглобовий горбок; *г* — суглобова капсула; Д — суглобовий диск; є — головка нижньої щелепи

У порожнині суглоба міститься суглобовий диск *(discus articularis)* з волокнистої хрящової тканини, подібний до дволвігнутої лінзи. Він ділить суглобову порожнину на два ізольовані один від одного поверхи.

У верхньому поверсі суглобова поверхня нижньощелепної ямки сполучається з верхньою поверхнею диска, а верхня синовіальна перетинка *(membrana synovialis superior)* покриває внутрішню поверхню суглобової капсули, прикріплюючись до зовнішнього краю суглобового хряща.

У нижньому поверсі головка нижньої щелепи сполучається з нижньою поверхнею суглобового диска, а нижня синовіальна перетинка *(membrana synovialis inferior)* крім суглобової капсули вистиляє ще й задню поверхню шийки виросткового відростка, що міститься всередині капсули. Особливістю суглобового диска є те, що він може переміщатися по суглобовому горбку. Це зумовлено тим, що суглобова капсула на рівні нижнього поверху суглобової порожнини міцніша і краще натягнута, а в передньо-присередній край суглобового диска вплітаються сухожилкові волокна бічного крилоподібного м'яза.

Зв'язковий апарат скронево-нижньощелепного суглоба складають бічна, клино-нижньощелепна та шило-нижньощелепна зв'язки. Це потовщені фасціальні тяжі, розташовані за межами суглоба, присередньо від нього.

Бічна зв'язка *(lig.laterale)* зміцнює скронево-нижньощелепний суглоб збоку. Вона віялом починається від основи виличного відростка скроневої кістки, спускається донизу й назад і прикріплюється до задньобічної поверхні шийки вінцевого відростка. Бічна зв'язка не тільки зміцнює суглоб, а й гальмує рух головки нижньої щелепи дозаду і вбік.

Клино-нижньощелепна зв'язка *(lig. sphenomandibulare)* тягнеться тонким фіброзним тяжем від ості клиноподібної кістки до язичка нижньої щелепи, затримує її бічні й вертикальні рухи.

Шило-нижньощелепна зв'язка *(lig. stylomandibular)* натягнута між шилоподібним відростком скроневої кістки і внутрішньою поверхнею заднього краю гілки нижньої щелепи; вона гальмує висування нижньої щелепи вперед.

Завдяки особливостям будови у скронево-нижньощелепному суглобі можливі різноманітні рухи. Це пов'язано також зі складністю акту жування в людини як всеядної істоти. Складні рухи нижньої щелепи під час жування складаються з окремих простих рухів: опускання, піднімання, зміщення вперед, назад, убік. Нижня щелепа може опускатися під час руху її головки по нижній поверхні суглобового диска в нижньому поверсі скронево-нижньощелепного суглоба. В цей час в обох суглобах одночасно відбуваються однакові рухи по осях, що проходять уздовж найбільшої довжини еліпсоподібної головки нижньої щелепи. Для більшого опускання нижньої щелепи і широкого розкривання рота суглобовий диск ковзає вперед, виходячи на суглобовий горбок, тобто рух відбувається також у верхньому поверсі суглобової порожнини. Під час надто широкого розкривання рота головка нижньої щелепи може зісковзувати з суглобового горбка вперед у підскроневу ямку з виходом у скронево-нижньощелепний суглоб. Під час піднімання щелепи всі рухи здійснюються у зворотному напрямку.

Під час руху нижньої щелепи вперед в обох суглобах одночасно висуваються головки вінцевих відростків разом з дисками та суглобові горбки скроневих кісток. Основний рух відбувається у верхньому поверсі суглобової порожнини, зуби верхньої й нижньої щелеп весь час торкаються одні одних і ковзають. Кожна людина має індивідуальне співвідношення форми руху в суглобі та ковзання передніх нижніх зубів по внутрішній поверхні верхніх.

Повернення нижньої щелепи назад також здійснюється переважно завдяки рухам у верхніх поверхах суглобових порожнин, а диски, повертаючись у нижньощелепні ямки, дають змогу зубам нижньої щелепи змикатися з верхніми в звичайному положенні.

Під час бічного руху нижньої щелепи однобічно висувається лише її головка разом з диском та суглобовий горбок. Щелепа у такому разі зміщується своєю передньою частиною у протилежний бік. Якщо такий рух відбувається у лівому скронево-нижньощелепному суглобі, то щелепа зміщується праворуч, а суглоб з протилежного боку не є пасивним, а виконує інший рух, диск залишається у суглобовій ямці, але головка нижньої щелепи під ним повертається навколо вертикальної осі. Рух відбувається у нижньому поверсі суглобової порожнини.

Під час руху нижньої щелепи неможливо виділити окремо кожен з описаних вище елементів складного переміщення. З цих елементів складаються три колових рухи. Один коловий рух здійснюється тільки у сагітальній площині без зміщення нижньої щелепи вбік. Цей рух властивий для жування однорічної дитини (якщо прорізалися лише фронтальні зуби) та в старечому віці (якщо збереглися різці).

За наявності достатньої кількості зубів коловий рух у сагітальній площині відбувається лише на початку жування під час відкушування їжі. Другий коловий рух здійснюється у лобовій площині й складається з почергових опускань та піднімань нижньої щелепи, а також з бічних рухів. Цей рух властивий для другої фази жування — фази розчавлювання і подрібнення їжі. У прикінцевій фазі жування щелепа зміщується вперед і вбік переважно в горизонтальній площині, завдяки чому забезпечується розтирання їжі жувальними зубами. Отже, у процесі жування залежно від характеру їжі усі види рухів чергуються, доповнюючи один одного.

Деякі рухи в суглобах у комбінації з рухами язика, аерофонічними властивостями глотки та вібрацією голосових зв'язок гортані є елементами артикуляції.

М'ЯЗИ ЖУВАЛЬНОГО АПАРАТУ

В акті жування беруть участь кілька м'язів, проте жувальними називають тільки чотири, які починаються на кістках черепа й прикріплюються до нижньої щелепи. Крім того, жувальні м'язи здійснюють ковтальні рухи й частково беруть участь в акті мовлення.

МЯЗИ, ЩО ПІДНІМАЮТЬ НИЖНЮ ЩЕЛЕПУ

Жувальний м'яз *(m.masseter)* (мал. 11, див. кольорову вклейку) має чотирикутну форму, розташований ззовні від гілок нижньої щелепи, чітко вирізняється під час жування та міцного стискування зубів, коли можна добре пропальпувати його передній край (орієнтир для виявлення пульсації лицевої артерії на нижньому краї нижньої щелепи за 1 см до жувального м'яза).

Жувальний м'яз має дві частини: поверхневу (велику) і глибоку (меншу). Поверхнева частина *(pars superfacialis)* починається досить потужним сухожилком від зовнішньої поверхні виличної кістки й передніх двох третин виличної дуги. Пучки м'язових волокон ідуть донизу і дозаду. Глибока частина *(pars profundus)* м'яза починається від задньої третини нижнього краю і всієї внутрішньої поверхні виличної дуги, пучки м'язових волокон її прямують донизу і вперед, прикріплюються до сухожилка скроневого м'яза.

М'яз прикріплюється до жувальної горбистості гілки нижньої щелепи *(tuberositas masseterica)*.

Функція. Під час скорочення піднімає нижню щелепу, притискуючи нижні зуби до верхніх. Дуже тисне на задні верхні зуби, тому найбільше розвинутий, якщо збережені всі зуби.

Поверхнева частина м'яза бере участь також у висуванні нижньої щелепи вперед, а під час однобічного скорочення — у протилежний бік.

Скроневий м'яз *(m.temporalis)* належить до багатоперистих м'язів з великим фізіологічним поперечником (мал. 12, а, див. кольорову вклейку).

М'яз починається від усієї поверхні скроневої ділянки, тобто від лобової луски, лускової частини скроневої кістки, великого крила клиноподібної кістки. Крім того, м'яз має початок на внутрішній поверхні скроневої фасції *(fascia temporalis)* (мал. 11, див. кольорову вклейку), яка закриває скроневу ямку від верхньої скроневої лінії *(lin. temporalis superior)* до виличної дуги *(arcus zygomaticus),* перетворюючи її на кістково-волокнистий футляр. Пучки волокон скроневого м'яза сходяться в один потужний тяж, що переходить у сухожилок, який, пройшовши під виличною дугою, прикріплюється до вінцевого відростка нижньої щелепи, охоплюючи його з усіх боків. Прикріплення скроневого м'яза до вінцевого відростка настільки міцне, що під час резекції нижньої щелепи відросток звичайно відтинають разом із сухожилком.

Функція. Передні й середні пучки м'яза піднімають опущену нижню щелепу, найдужче діють на змикання передніх зубів, задні — тягнуть висунуту нижню щелепу назад. У разі бічного зміщення щелепи задні пучки скроневого м'яза протилежного боку повертають її у звичайне положення.

Присередній крилоподібний м'яз *(m.pterygoideus medialis)* (мал. 12, б, див. кольорову вклейку) починається від крилоподібної ямки та присередньої пластинки крилоподібного відростка клиноподібної кістки, опускається донизу й назовні, прикріплюється до крилоподібної горбистості кута нижньої щелепи.

Функція. Піднімає нижню щелепу, найдужче тисне на задні зуби, під час двобічного скорочення сприяє висуванню нижньої щелепи вперед, під час однобічного — зміщенню її у протилежний бік.

М'ЯЗИ, ЩО ВИСУВАЮТЬ НИЖНЮ ЩЕЛЕПУ

Бічний крилоподібний м'яз *(m.pterigoideus lateralis)(мал.* 12, а, б — див. кольорову вклейку) розташований у підскроневій ямці збоку від присереднього крилоподібного і проходить майже в горизонтальному напрямку. Має дві головки — верхню (меншу) і нижню. Верхня головка починається від підскроневої головки і підскроневого гребеня великого крила крилоподібної кістки. М'язові пучки обох головок сходяться, тягнуться убік і назад та прикріплюються до передньої поверхні шийки нижньої щелепи, суглобової капсули й суглобового диска скронево-нижньощелепного суглоба.

Функція. Під час двобічного скорочення дуже висуває нижню щелепу, відтягує вперед суглобову капсулу й суглобовий диск скронево-нижньощелепного суглоба, під час однобічного — зміщує нижню щелепу в протилежний бік.

М'ЯЗИ, ЩО ОПУСКАЮТЬ НИЖНЮ ЩЕЛЕПУ

Щелепно-під'язиковий м'яз *(m.mylohyoideus)* — дериват першої глоткової дуги — з кожного боку має вигляд пластинки трикутної форми, пучки якої, почавшись від щелепно-під'язикової лінії, прямують досередини й назад і з пучками протилежного боку утворюють по присередній лінії шво, а задні пучки прикріплюються до тіла під'язикової кістки. Цей м'яз утворює головну частину (діафрагму) дна порожнини рота.

Двочеревцевий м'яз *(m.digastricus)* розвивається з мезенхіми першої (переднє черевце) і другої (заднє черевце) глоткових дуг.

М'язові пучки переднього черевця починаються у двочеревцевій ямці нижньої щелепи, звідси прямують назад і назовні до під'язикової кістки.

Заднє черевце, почавшись від соскоподібної вирізки скроневої кістки, проходить вперед і донизу, переходячи в сухожилок, яким з'єднується з переднім черевцем. Сухожилок м'язів фіксується до тіла і великого рогу під'язикової кістки сполучнотканинною петлею.

Підборідно-під'язиковий м'яз (geniohyoideus) — дериват вентральних м'язів. Починається від підборідної ості нижньої щелепи, розташовується над щелепно-під'язиковим м'язом і прикріплюється до тіла під'язикової кістки.

МІМІЧНІ М'ЯЗИ

Мімічні м'язи за своєю функцією мають багато спільного із жувальними. Вони беруть участь у вживанні їжі і формуванні звуків, у захопленні їжі, утримуванні ЇЇ у присінку ротової порожнини. Особливо важлива роль цих м'язів в акті смоктання і вживання рідкої їжі. Вони також сприяють чіткому вимовлянню звуків і виконанню інших функцій ротової порожнини — ковтання, позіхання тощо.

У медицині аналіз діяльності мімічних м'язів має велике діагностичне значення. Відомо, що больові відчуття знаходять відображення у вигляді обличчя Гіппократа.

М'яз сміху (те. *risorius)* відтягує кут рота дозовні і призводить до утворення ямки сміху. М'яз, що піднімає верхню губу (те. *levator labiisuperioris),* вплітається в коловий м'яз рота, він піднімає верхню губу і підтягує крило носа.

М'яз, що опускає нижню губу (те. *depressor labii interioris),* тягне нижню губу донизу. Великий виличний м'яз (m. *zygomaticus major)* тягне кут рота доверху і донизу. М'яз, що піднімає кут рота (те. *levator anguli oris),* тягне кут рота догори і дозовні. М'яз, що опускає кут рота (те. *depressor anguli oris),* тягне кут рота донизу і дозовні. Коловий м'яз рога *(m. orbicularis oris)* звужує ротову щілину і витягує губи допереду. Різцевий м'яз верхньої губи (те. *incisivus labii superioris)* відтягує кут рота досередини і догори. Різцевий м'яз нижньої губи (те. *incisivus labii interioris)* відтягує кут рота медіально і донизу. Підборідний м'яз (те. *mentalis)* піднімає і зморщує шкіру підборіддя, витягує нижню губу допереду. Щічний м'яз (те. *buccinator)* відтягує кут рота вбік, притискає щоки до зубів.

ПИТАННЯ ДЛЯ САМОКОНТРОЛЮ

1. Розкажіть про онтогенез первинного жувального апарату.
2. Розкажіть про онтогенез вторинного жувального апарату.
3. Який механізм розвитку нижньої та верхньої щелеп?
4. Які особливості ротової порожнини немовляти?
5. Які терміни та механізм прорізування зубів?
6. Які теорії пояснюють механізм прорізування зубів?
7. Назвіть особливості будови нижньощелепної кістки.
8. Які відмінності у будові верхньощелепної та нижньощелепної кісток?
9. Перерахуйте жувальні м'язи. Які особливості їх будови та функції?
10. Які м'язи опускають та піднімають нижню щелепу?
11. Які м'язи висувають нижню щелепу вперед?
12. Яка роль та функції щелепних м'язів?

МОРФОЛОГІЯ ЗУБІВ

Зуби людини є складовою частиною жувально-мовленнєвого апарату, який являє собою комплекс взаємопов'язаних і взаємодіючих органів, що беруть участь у жуванні, диханні, утворенні голосу і мови. До нього входять:

1) тверда опора - лицевий скелет і скронево-нижньощелепний суглоб;
2) жувальні м'язи;
3) органи, призначені для захоплення, пересовування їжі і формування харчової грудки для ковтання, а також звукоутворення і подрібнення їжі, — зуби;
4) органи, які служать для змочування їжі і ферментативної її обробки, — слинні залози ротової порожнини.

Зуби перебувають в оточенні різних анатомічних утворень, які в сукупності складають зубні органи *(organoni dentales).* Зубні органи утворюють на щелепах метамерні зубні ряди, тому ділянку щелепи з приналежним їй зубом визначають як зубо-щелепний сегмент. Виділяють зубо-щелепні сегменти верхньої щелепи *{segmenta dentomaxillares)* і нижньої щелепи *{segmenta dentomandibulares).*

Зубо-щелепний сегментвключає(мал. **12):**

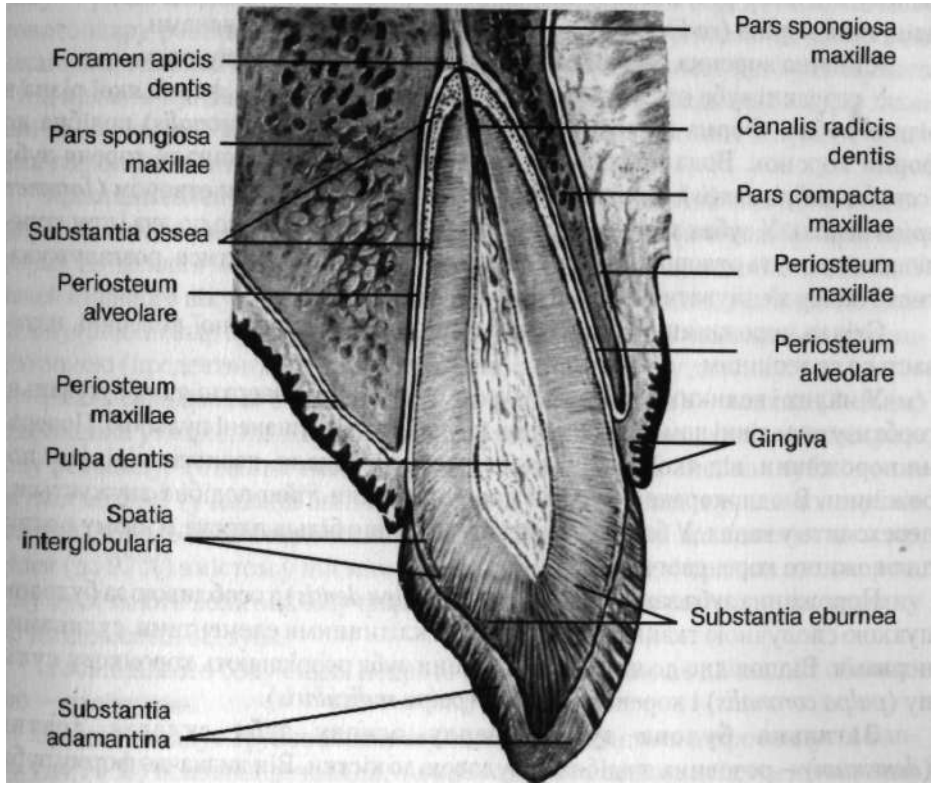

Мал. 12. Будовазубо-щелепного сегмента (за Кіш та Сентаготаї, 1960)

1)зуб;

2) зубну комірку і прилеглу до неї частину щелепи, покриту слизовою оболонкою;

3) зв'язковий апарат, який фіксує зуб до комірки;

4) судини і нерви.

Зуби людини належать до гетеродонтної і текодонтної систем дифідонтного типу. Спочатку функціонують тимчасові молочні зуби *(dentes decidui),* які в повному складі (20 зубів) з'являються до 2 років життя.

Починаючи з 5-6 років, вони доповнюються, а потім заміняються постійними 32 зубами *{dentespermanentes).*

Частини зуба (див. мал. **12).** Кожен зуб *{dens)* складається з:

1) коронки *{corona dentis)* — потовщеної частини зуба, яка виступає із зубної комірки;

2) шийки *{cervis dentis)* — звуженої частини, яка прилягає до коронки;

3) кореня *{radix dentis)* — частини зуба, яка розміщена всередині зубної комірки; корінь зуба закінчується верхівкою *{apex radicis dentis).*

Різні у функціональному відношенні зуби мають неоднакову кількість коренів — від 1 до 3. У стоматології прийнято розрізняти клінічну коронку *{corona clinica),* під якою розуміють не всю ділянку зуба, а тільки ділянку над яснами, і клінічний корінь *{radixclinica)* — ділянку зуба, яка вкрита яснами.

Клінічна коронка внаслідок атрофії ясен з віком збільшується.

У середині зуба є невелика порожнина *{cavitas dentis),* форма якої різна в різних зубах. Форма порожнини коронки зуба *{cavitas coronalis)* подібна до форми коронок. Вона продовжується в корінь у вигляді каналу кореня зуба *(canales radicis dentis),* який закінчується на верхівці кореня отвором *{foramen apicis dentis).* У зубах з двома і трьома коренями є відповідно по два і три кореневих канали та отвори. Канали нерідко можуть роздвоюватися, розгалужуватися і знову з'єднуватися в один.

Стінка порожнини зуба, яка прилягає до його жувальної поверхні, називається склепінням.

У малих і великих корінних зубах, на жувальній поверхні яких є жувальні горбки, у склепінні помітні відповідні заглиблення, заповнені пульпою. Поверхня порожнини, від якої починаються кореневі канали, називається дном порожнини. В однокореневих зубах дно порожнини лійкоподібно звужується і переходить у канал. У багатокореневих зубах дно більш плоске, в ньому є отвір для кожного кореневого каналу.

Порожнина зуба заповнена пульпою *(pulpa dentis)* з особливою за будовою пухкою сполучною тканиною, збагаченою клітинними елементами, судинами і нервами. Відповідно до частин порожнини зуба розрізняють коронкову пульпу *{pulpa coronalis)* і кореневу пульпу *(pulpa radicularis).*

Загальна будова зуба. Тверду основу зуба складає дентин *{dentinum)* — речовина, подібна за будовою до кістки. Він визначає форму зуба. Дентин, що утворює коронку, покритий шаром білої емалі *{enamelum),* а дентин кореня — цементом *{cementum).* Місце з'єднання емалі коронки і цементу кореня розташоване на шийці зуба. Можливі три типи з'єднання емалі з цементом: 1) вони з'єднуються впритул; 2) перекривають один одного (емаль - цемент, і навпаки); 3) емаль не доходить до краю цементу і між ними залишається відкрита ділянка дентину. На поверхні емалі неушкоджених зубів знаходиться міцна, позбавлена звапнення кутикула емалі *{cuticula enameli).*

Дентин є первинною тканиною зубів. У нижчих хребетних (риби, деякі амфібії) зуби складаються тільки з дентину. Починаючи з рептилій, у зубах з'являються емаль і цемент. Дентин за своєю структурою подібний до грубоволокнистої кістки і відрізняється від неї відсутністю клітин і більшою твердістю. У дентині дуже багато дентинних трубочок *{tubuli dentinales)* — в 1 мм^2 до 75 000. У цих трубочках проходять дентинні відростки одонтобластів.

Поблизу пульпи трубочок більше, ніж у корені. Кількість дентинних трубочок неоднакова в різних зубах: у різцях їх у 1,5 разу більше, ніж у молярах.

Основна речовина дентину розташована між канальцями і складається з колагенових волокон і речовини, що їх склеює. Розрізняють два шари дентину: зовнішній — плащовий і внутрішній — припульпарний. У плащовому шарі волокна основної речовини прямують у радіальному напрямку, а в припульпарному — у тангенціальному. У бічних відділах коронки і в корені волокна плащового шару розташовуються косо. По відношенню до дентинних канальців колагенові волокна плащового шару проходять паралельно, а припульпарного — під прямим кутом. Між колагеновими волокнами відкладаються мінеральні солі (в основному фосфат кальцію, карбонат кальцію, магнію і натрію) і кристали гідроксиапатиту.

Кристали солей орієнтовані за ходом волокон. Спостерігаються ділянки дентину з малою або зовсім зневапненою основною речовиною (інтерглобулярні простори). Ці ділянки можуть збільшуватися за наявності патологічних процесів. У людей старшого віку спостерігаються ділянки дентину, у яких звапнені і волокна. Внутрішній шар припульпарного дентину зневапнений називається дентинною зоною (предентин). Ця зона є місцем постійного росту дентину.

Емаль складається з емалевих призм *{prismae enameli)* — тонких (3-6 нм) подовжених утворів, які йдуть хвилеподібно через усю товщу емалі і міжпризмову речовину. Товщина емалевого шару різна в різних відділах зуба і коливається від 0,01 (у ділянці шийки зуба) до 1,7 мм (на рівні жувальних горбків молярів). Емаль є найтвердішою тканиною тіла людини, що пояснюється високим (до 97 %) вмістом у ній мінеральних солей. Емалеві призми на поперечному зрізі мають полігональну форму і розташовуються радіально до дентину і до поздовжньої осі зуба.

Із зовнішнього боку емаль покрита тонкою, стійкою до дії кислот оболонкою — пелікулою.

Цемент нагадує грубоволокнисту кістку, складається з просякнутої вапном (до 70 %) основної речовини, у якій у різних напрямках ідуть колагенові волокна. Цемент верхівки кореня і міжкореневих відділів складають особливі

клітини — цементоцити, які розташовані в кісткових порожнинах. Трубочок і судин у цементі немає. Живиться він шляхом дифузії з боку періодонта.

Корінь зуба прикріплюється до зубної комірки за допомогою великої кількості пучків сполучнотканинних волокон. Ці пучки — пухка сполучна тканина і клітинні елементи — утворюють сполучнотканинну оболонку зуба, яка знаходиться між коміркою і цементом, - періодонт *(periodontium)*. Періодонт відіграє роль внутрішнього окістя. Такого роду прикріплення є одним із видів фіброзного з'єднання, або зубоальвеолярним з'єднанням *(articulatio dentoalveolaris)*. Такі утворення, як корінь зуба, комірки, відповідна їм ділянка коміркового відростка і слизової оболонки ясен, є складовими пародонта *(parodentium)*.

БУДОВА ЗУБНИХ ДУГ

Зубні ряди являють собою єдине ціле як у морфологічному, так і в функціональному відношенні. Єдність зубного ряду забезпечується міжзубними контактами, комірковими відростком та частиною і пародонтом.

Значну роль у стійкості зубних рядів відіграє характер розташування зубів, спрямування їх коронок і коренів. Міжзубні контактні пункти у фронтальних зубах розташовані поблизу різального краю, а в бокових — поблизу змикальної поверхні. Під ними знаходиться трикутний простір, обернений основою до коміркового відростка. Цей простір заповнений ясенним (міжзубним) сосочком, який, таким чином, є захищеним від ушкодження їжею. Міжзубні контакти, забезпечуючи морфологічну одиницю зубних рядів, надають їм під час жування характер органа. Тиск, який припадає на будь-який зуб, поширюється не тільки по його коренях на коміркові відросток та частину, але й по міжзубних контактах на сусідні зуби. З віком контактні пункти стираються і замість них утворюються контактні площадки. Стирання контактних пунктів є доказом фізіологічної рухомості зубів, яка здійснюється у трьох взаємноперпендикулярних напрямках: вертикальному, поперечному і сагітальному. Стирання контактних пунктів не порушує неперервності зубної дуги. Пояснюється цей факт медіальним зсувом зубів, унаслідок чого відбувається укорочення зубного ряду, яке досягає 1 см.

Єдність зубного ряду забезпечується також пародонтом і комірковими відростком та частиною. Важливе значення для зв'язку між окремими зубами є міжзубні зв'язки маргінального пародонта. Вони йдуть від цементу одного зуба до цементу другого над верхівкою міжзубної перегородки у вигляді міцного пучка сполучнотканинних волокон. Завдяки цій зв'язці зсув одного зуба медіально або дистально спричиняє зсув зубів, що стоять поруч.

Нижні зуби, крім того, одержують додаткову стійкість за рахунок щічної випуклості зубної дуги, нахилу і форми коронок зубів. Слід зазначити, що язикові поверхні нижніх зубів вужчі, ніж присінкові (лицеві), і тому контактні поверхні коронок не паралельні, а зближуються (конвергують) у напрямку до

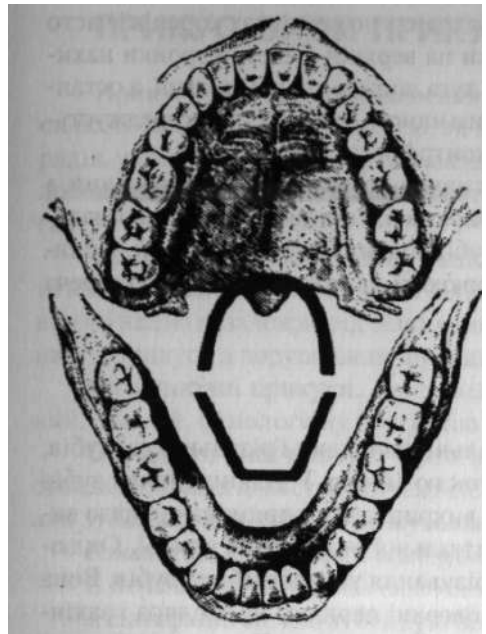

Мал. 13. Форма зубних дуг



Мал. 14. Зубні базальні (апікальні) дуги верхньої та нижньої щелепи (за Кемені)

язика. Ця особливість форми зубів не пов'язана з випуклістю зубних дуг, оскільки верхні зуби мають паралельні контактні поверхні. У першого верхнього моляра ці поверхні інколи навіть конвергують у зворотному, щічному, напрямку.

Зуби нижньої щелепи нахилені коронками досередини, а коренями — дозовні. Випуклість зубної дуги, форма і положення зубів нижньої щелепи надають таким чином стійкість нижньому зубному ряду. Коронки нижніх молярів, крім того, нахилені вперед, а корені — назад. Таке положення перешкоджає зсуву зубного ряду.

Нахил зубів верхньої щелепи менш сприятливий для стійкості: зуби верхньої щелепи нахилені коронками дозовні, а коренями — досередини. Сили, які виникають під час жування, діють горизонтально; вони здатні лише посилити нахил зуба, який у міру його відхилення дозовні все більше втрачає підтримку сусідніх. Ця особливість розташування зубів робить верхній зубний ряд менш стійким (порівняно з нижнім) і компенсується більшою кількістю коренів у верхніх жувальних зубах.

Як було вже зазначено, верхній зубний ряд за формою нагадує напівеліпс, а нижній — параболу. Форма зубних дуг, розташування у них зубів і характер їх нахилу є індивідуальними особливостями. Тому поряд з типовою і найпоширенішою формою зубних дуг спостерігається відхилення у той чи інший бік (мал. 13).

В ортопедичній стоматології прийнято розрізняти крім зубної коміркову і базальну (апікальну) дуги (мал. 14).

Під комірковою дугою розуміють лінію, проведену по гребеню комірково-

го відростка або частини. Базальна дуга проходить по верхівках коренів і часто називається апікальним базисом. Оскільки на верхній щелепі коронки нахилені дозовні, а корені досередини, її зубна дуга ширша від коміркової, а остання ширша від базальної. Базальна дуга, таким чином, є місцем, де зосереджується жувальний тиск і беруть свій початок контрфорси.

На нижній щелепі, навпаки, внаслідок нахилу коронок зубів досередини, а коренів — дозовні зубна дуга вужча від коміркової, а остання вужча від базальної. З цієї причини у разі повної втрати зубів нижня щелепа під час її наближення до верхньої виступає вперед, створюючи враження прогенії (стареча прогенія).

ОКЛЮЗІЙНІ КРИВІ

Поверхня, яка проходить через жувальні площадки і різальні краї зубів, називається змикальною поверхнею, або оклюзійною. У ділянці бічних зубів верхньої щелепи змикальна поверхня має викривлення, спрямоване своєю випуклістю донизу, яке отримало назву сагітальної оклюзійної кривої. Оклюзійна крива чітко виявляється після прорізування усіх постійних зубів. Вона починається на дистальній контактній поверхні першого премоляра і закінчується на дистальному щічному горбку зуба мудрості. Практично її встановлюють на рівні перехрестя нижніх і щічних горбків з верхніми. Крім сагітальної оклюзійної кривої розрізняють трансверзальну криву. Вона проходить через жувальні поверхні молярів з правого і лівого боків у поперечному напрямку (мал. 15).

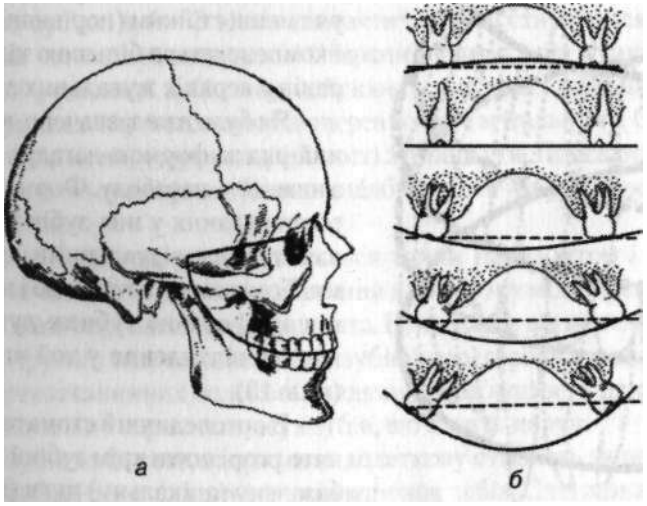

Мал. 15. Сагітальні (а) та трансверзальні (б) оклюзійні криві

ПРИКУС. ВИДИ ПРИКУСУ

Прикус — це взаємовідношення між зубними рядами в стані центральної оклюзії. Центральною оклюзією, як відомо, називається таке змикання зубних рядів, у разі якого зуби мають максимальну кількість контактних точок, а суглобові головки нижньої щелепи розташовуються за допомогою диска в основі скату суглобових горбків.

Прикуси поділяються за функціональною ознакою на 2 групи: фізіологічні та патологічні. До фізіологічних відносять прикуси, які забезпечують повноцінну функцію незалежно від різних морфологічних особливостей, до патологічних — прикуси з порушенням функції.

Фізіологічні прикуси. До фізіологічних прикусів відносять ортогнатичний, прямий, фізіологічну прогнатію і фізіологічну опістогнатію.

Ортогнатичний прикус. Ортогнатія характеризується морфологічними ознаками, з яких одні стосуються всієї зубної дуги, другі — тільки до фронтальних зубів, а треті — тільки до жувальних (мал. 16).

Ознаки, що стосуються всієї зубної дуги:

1. Верхня зубна дуга має еліпсоподібну форму, нижня — форму параболи.

2. На верхній щелепі зубна дуга більша від коміркової, а коміркова — більша від базальної.

На нижній щелепі спостерігаються зворотні взаємовідношення: зубна дуга менша від коміркової, а остання — від базальної. Таким чином, верхня зубна дуга більша від нижньої, а верхня коміркова дуга менша від нижньої. Це пояснює той факт, що за наявності зубів в ортогнатичному прикусі верхній зубний ряд перекриває нижній, а в разі втрати всіх зубів і навіть за незначної атрофії коміркових відростків спостерігається зворотнє співвідношення коміркових дуг.

3. Кожен із зубів змикається звичайно з двома антагоністами, із яких один називається головним, а другий — додатковим (Алтухов), за винятком верхніх зубів мудрості і нижніх центральних різців, які мають по одному антагоністу. Кожен верхній зуб змикається з однойменним (головним) і розміщеним позаду нижн ім зубом; кожен нижній зуб змикається з однойменним (головним) і розміщеним попереду верхнім зубом.

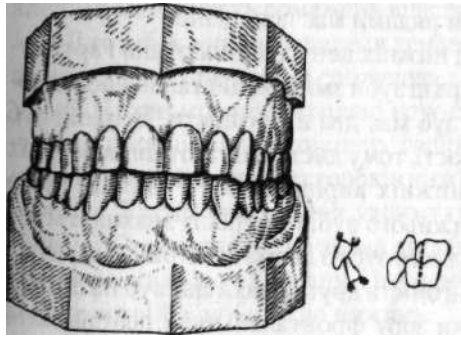

***Мал.** 16.* Ортогнатичний прикус

4. Зуби кожного зубного ряду, прилягаючи один до одного, взаємно торкаються контактними точками, розташованими на апроксимальних поверхнях.

5. Висота зубних коронок поступово зменшується від центральних різців до молярів (виняток складають ікла).

6. Верхні зуби нахилені коронками дозовні, а коренями — досередини,

нижні зуби, навпаки, нахилені коронками у бік язика, а коренями — дозовні.

Ознаки, що стосується змикання фронтальних зубів:

1. Верхні фронтальні зуби перекривають, подібно до ножиць, нижні зуби приблизно на одну третину коронки (1,5-3 мм).

2. Середні лінії між верхніми і нижніми центральними різцями знаходяться в одній сагітальній площині.

Ознаки, що стосуються змикання жувальних зубів, можуть бути двоякого роду: а) у разі змикання у щічно-піднебінному напрямку; б) у разі змикання у передньозадньому напрямку.

Ознаки, які стосуються змикання зубів у щічно-піднебінному напрямку:

1. Щічні горбки верхніх зубів розташован і дозовні від однойменних горбків нижніх зубів, а щічні горбки нижніх зубів — досередини від однойменних горбків верхніх зубів, тому верхні піднебінні горбки потрапляють у змикальні щілини нижніх зубів, а нижні щічні - у змикальні щілини верхніх зубів.

2. Язикові горбки нижніх зубів розташовані досередини від піднебінних горбків верхніх зубів.

3. Зовнішні (щічні) і внутрішні горбки, як верхніх, так і нижніх жувальних зубів, з обох боків щелеп розташовані на різних рівнях. Фронтальний розріз щелеп через жувальні зуби, який іде справа наліво або в зворотному напрямку, являє собою поперечну криву, випуклу на верхніх зубах і ввігнуту на нижніх.

Ознаки, які стосуються змикання жувальних зубів у передньо-задньому напрямку:

1. Передній щічний горбок першого верхнього моляра розташований на щічному боці першого нижнього моляра в поперечній борозні між щічними горбками, а задній щічний горбок верхнього першого моляра розташовується між дистально-щічним горбком першого нижнього моляра і медіально-щічним горбком другого нижнього моляра.

2. Жувальні поверхні нижніх зубів, починаючи від премолярів і закінчуючи останнім моляром, створюють сагітальні ввігнуті криві поверхні. Жувальні поверхні верхніх зубів створюють сагітальну криву, але не ввігнуту, а випуклу, яка повторює форму нижньої увігнутої кривої

Таке взаємовідношення між зубними рядами має пояснення:

1. Верхні центральні різці ширші від нижніх центральних різців і артикулюють з двома нижніми різцями, тому верхні зуби зміщені дистально по відношенню до зубів нижнього ряду і кожен зуб має два антагоністи. Верхній зуб мудрості вужчий від нижнього зуба мудрості, тому дистальне зміщення верхніх зубів по відношенню до однойменних нижніх вирівнюється у ділянці зубів мудрості, і задні поверхні верхнього і нижнього зубів мудрості знаходяться в одній фронтальній площині. Змикання одного зуба з двома антагоністами дуже важливо: навіть у разі втрати одного антагоніста другий захищає зуб на протилежній щелепі від зміщення. З цієї точки зору фронтальні зуби розташовані точніше, ніж бічні.

2. Зуби одного ряду, що ростуть поруч, торкаються один одного своїми апроксимальними поверхнями. Ділянки, що знаходяться у ділянці дотику зубів, називаються контактними точками. Це взаємне розташування зубів має велике значення як для їх стійкості, так і для функції. По-перше, воно захищає зуби від зсувів у передньо-задньому напрямку, зменшуючи амплітуду фізіологічної рухомості їх підчас дії горизонтальних компонентів жувального тиску, що важливо з точки зору стійкості зубів. По-друге, контактні точки на апроксимальних поверхнях зубів зумовлюють проходження їжі у напрямку до ясенного сосочка і цим захищають його від травми і від застрягання харчових часточок. Зрештою, якщо б зуби не мали контактів, то зубний ряд являв би собою просту суму і кожен зуб діяв би автономно, тобто самостійно, ізольовано від інших зубів. Завдяки бічним контактам не тільки один зуб сполучається з іншим, але і ввесь зубний ряд із числа зубів, що діють самостійно, перетворюється у систему тісно пов'язаних елементів зубної дуги. Завдяки фізіологічній рухомості зубів і контактам, з одного боку, робота кожного зуба залежить від роботи інших елементів зубо-щелепної системи, а з іншого — функція кожного зуба відображається на роботі всієї гілки.

3. Запобігає руху зубного ряду назад і його розхитуванню, на думку Катца, той факт, що нижні моляри нахилені коронками медіально, а коренями — дистально; зуби, що розміщені позаду, ніби підпирають зуби, що розміщені спереду.

4. Починаючи від різців довжина коронок зменшується у напрямку до жувальних зубів, особливо в нижньому зубному ряді. Таке розміщення зубів є доброю умовою для функціонування зуба, його жувальна здатність залежить від місця розташування і від довжини коронки: чим далі розташований зуб від середньої лінії, тим вищою повинна бути його функціональна цінність.

5. На верхній щелепі коронки спрямовані дозовні, у бік щоки і губи, а корені — досередини. На нижній щелепі коронки спрямовані у бік язика, а корені — дозовні. Завдяки цьому верхня зубна дуга більша від нижньої і верхній зубний ряд перекриває нижній. Усі ці анатомічні особливості значною мірою сприяють стійкості нижньої зубної дуги.

Нижні фронтальні зуби, як і всі інші, мають тенденцію до руху допереду, але така можливість обмежена внаслідок перекриття нижніх зубів верхніми.

Для зубів верхньої щелепи тенденція руху вперед дещо обмежена тим, що верхня щелепа нерухомо сполучена з місцевими кістками.

6. Нижні моляри нахилені коронками досередини, а верхні — дозовні. Це сприяє потраплянню язикових горбків верхніх молярів у змикальні щілини нижніх молярів, а щічних горбків нижніх молярів — у змикальні щілини верхніх молярів. Таким чином зуби утримуються від зсуву в щічно-піднебінному напрямку. Оскільки верхня зубна дуга більша від нижньої, то вона охоплює нижню, як описана дуга вписану, і передні зуби діють на харчовий комок як різальний пристрій, подібний до ножиць.

Ножицеподібна будова зубних дуг ортогнатичного прикусу збільшує, крім того, жувальну поверхню і забезпечує великий розмах для жувальних екскурсій нижньої щелепи.

Нарешті, перекриття верхньою зубною дугою нижньої запобігає защемленню щік і язика під час змикання зубів.

7. Нижній зубний ряд сформований, з точки зору стійкості, досконаліше, ніж верхній. Клиноподібна форма коронок, медіо-дистальний нахил молярів, нахил жувальних зубів у бік язика сприяють стійкості його. Крім того, за А.Я.Катцом, зовнішня пластинка компактної речовини нижньощелепної кістки охоплює усю зубну дугу. Зрештою, стійкості бічних ділянок зубної дуги сприяє вигин кортикальної пластинки в ділянці внутрішньої і зовнішньої косих ліній. Верхній зубний ряд сформований, з точки зору стійкості, менш сприятливо. Коронки верхніх зубів нахилені дозовні, тому під час жувальних рухів, спрямованих на верхній щелепі дозовні, зубний ряд може набути ще більш віялоподібної форми. Від цього захищають верхній зубний ряд чотири чинники: 1) наявність системи контрфорсів у ділянці ікол і жувальних зубів; 2) піднебінні відростки, які з'єднують бічні ділянки в поперечному напрямку; 3) велика еластичність присінкової стінки коміркового відростка у ділянці передніх зубів; 4) наявність третього кореня — піднебінного, який є у верхніх молярів. Усі ці особливості надають верхній зубній дузі незаперечну стійкість.

Прямий прикус. Іншим варіантом фізіологічного прикусу є прямий. Прямий прикус відрізняється від ортогнатичного тим, що різальні краї верхніх зубів не перекривають, а потрапляють прямо, подібно до щипців, на різальні краї нижніх зубів. У ділянці бічних зубів взаємовідношення між зубами таке ж, як і в ортогнатичному прикусі. У результаті за наявності прямого прикусу інколи відбувається більш швидке стирання зубів, ніж у разі ортогнатичного. За такої умови поверхні зубів відполіровані, останні вирізняються резистентністю до карієсу, стійко утримуються у комірках і уражаються парадонтозом чи парадонтитом не частіше, ніж за інших форм фізіологічного прикусу (мал. 17).

Фізіологічна опістогнатія і фізіологічна прогнатія характеризуються тим самим взаємовідношенням зубних рядів, що й за ортогнатичного прикусу. Різниця лише у напрямку коміркових відростків та частин і фронтальних зубів. У разі опістогнатичного прикусу фронтальні зуби разом з коміркoвим відростком та частиною спрямовані дозаду, у разі прогнатичного — допереду. Характер змикання зубних рядів у стані центральної оклюзії за умови цих різновидів прикусу такий, як і в разі ортогнатії, тому вони також повноцінні у функціональному відношенні (мал. 18).

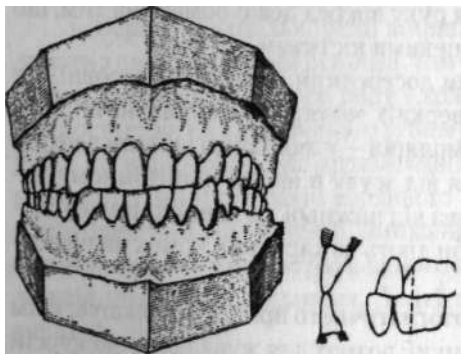

***Мал.** 17.* Прямий прикус

Патологічні прикуси. До патологічних прикусів належать прогнатія, прогенія, глибокий, відкритий, перехресний прикуси. Для патологічних прикусів характерне порушення як взаємовідношення зубних рядів, так і функції жування, мовлення та зовнішнього вигляду хворого.

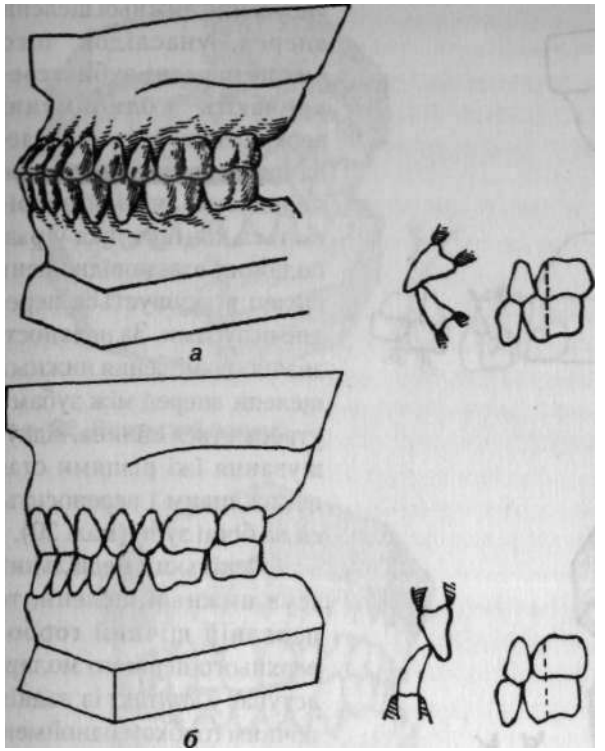

Мал. 18. Фізіологічна прогнатія (а), фізіологічна опістогнатія (б)

Прогнатія характеризується висунутим положенням верхньої щелепи. Унаслідок дистального зсуву нижньої щелепи чи висування верхньої щелепи вперед спостерігається порушення змикання як передніх, так і бічних зубів (мал. 19).

За умови нормальних співвідношень щелеп фронтальні зуби верхньої щелепи перекривають нижні з наявністю різально-горбкового контакту. Зуби верхньої щелепи у разі прогнати висунуті вперед, між ними і нижніми зубами є щілина. Часто нижні зуби торкаються слизової оболонки, ушкоджуючи її під час змикання Щелеп. У такому разі говорять про травмівний прикус. За наявності прогнати порушення співвідношень у ділянці корінних зубів призводить до того, що передньощічний горбок першого верхнього моляра потрапляє на однойменні горбки нижнього моляра, а інколи у змикальну щілину між премоляром і передньощічним горбком першого нижнього моляра. у разі різко вираженої прогнатіїзуби верхньої щелепи дуже виступають вперед, висуваючи верхню губу, з-під якої видно різальні краї зубів. Нижня губа, навпаки, потрапляє під верхні фронтальні зуби. Усе це в цілому відображається на зовнішньому вигляді і одночасно порушує функцію жування та мовлення.

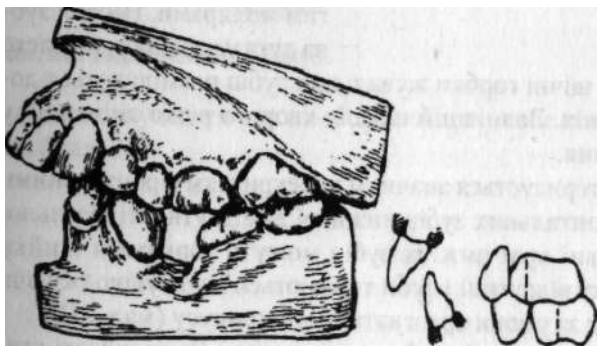

Мал. 19. Прогнатія

Прогенія. У разі прогенічного співвідношення зубних рядів спостерігається

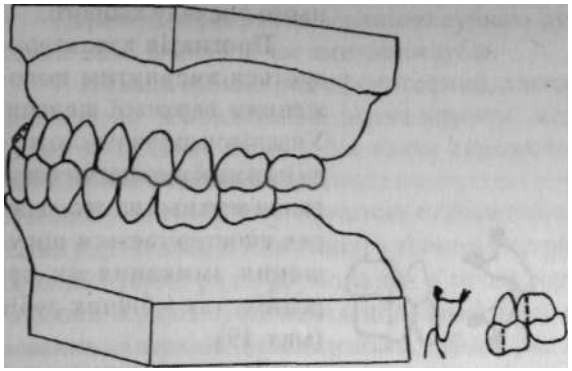

Мал. 20. Прогенія

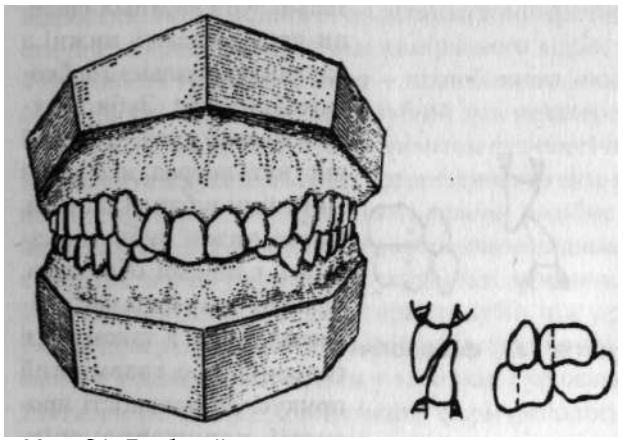

Мал. 21. Глибокий прикус

висування нижньої щелепи вперед, унаслідок чого нижні передні зуби перекривають однойменні верхні. Якщо нижня щелепа висунута незначно, між передніми зубами зберігається контакт. їжа у разі подібних взаємовідношень щелеп відкушується передніми зубами. За наявності значного зміщення нижньої щелепи вперед між зубами утворюється щілина, відкушування їжі різцями стає неможливим і переноситься на бічні зуби (мал. 20).

Оскільки є медіальний зсув нижньої щелепи, то передній щічний горбок верхнього першого моляра вступає у контакт із заднім щічним горбком однойменного нижнього моляра або потрапляє у змикальну щілину між першим і другим молярами. Нижня зубна дуга у разі прогенії часто ширша, ніж верхня, від чого щічні горбки жувальних зубів розміщуються дозовні від однойменних верхніх. Зовнішній вигляд хворого різко змінений, у нього порушені мова і жування.

Глибокий прикус характеризується значним перекриттям фронтальними зубами верхньої щелепи фронтальних зубів нижньої за відсутності різально-горбкового контакту. Різальні краї нижніх зубів можуть торкатися шийки верхніх зубів. Інколи контакт відсутній і зуби торкаються ясен, ушкоджуючи їх. Бічні різці змикаються, як заумови ортогнатичного прикусу (мал. 21).

Слід розрізняти глибокий прикус і глибоке перекриття. За наявності глибокого перекриття верхні фронтальні зуби перекривають нижні більше ніж на 1/3 висоти своїх коронок, однак різально- горбковий контакт зберігається. У разі глибокого прикусу він звичайно відсутній. Глибоке перекриття є анатомічним варіантом ортогнатичного прикусу. Глибокий прикус, навпаки, належить до аномалій.

Відкритий прикус. За такого виду прикусу відсутнє змикання фронтальних зубів, а інколи і премолярів, у контакт вступають лише моляри. Одночасно є глибокі функціональні порушення. Відсутність контактів між фронтальними зубами примушує хворого відкушувати їжу премолярами або молярами. Скорочення корисної жувальної поверхні (оклюзійне поле) утруднює і розжовування їжі. У розтиранні їжі значну участь бере язик, який збільшується у розмірах. Мова хворого порушена, як і його зовнішній вигляд (мал. 22).

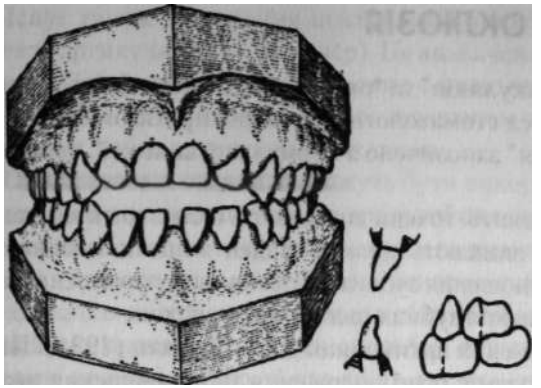

Мал. 22. Відкритий прикус

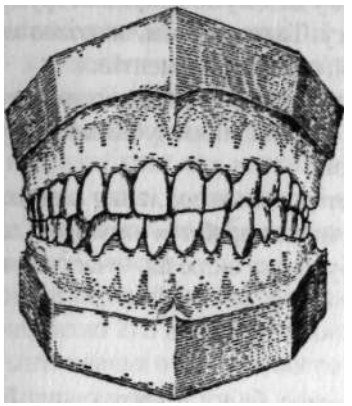

Мал. 23. Перехресний прикус

Перехресний прикус. Під перехресним прикусом розуміють таке співвідношення зубних рядів, за якого щічні горбки нижніх бічних жувальних зубів розташовані дозовні від однойменних верхніх. Фронтальні зуби змикаються правильно. Цей прикус виникає унаслідок звуження верхньої зубної дуги та може бути однобічним і двобічним (мал. 23).

АРТИКУЛЯЦІЯ ТА ОКЛЮЗІЯ

Визначення понять "артикуляція" та "оклюзія" зумовлює багато суперечливих поглядів і дискусій серед стоматологів-ортопедів протягом багатьох десятиліть. Термін "артикуляція" запозичено з нормальної анатомії, де він означає «суглоб, з'єднання».

Щодо трактування цих понять, то одні визначають оклюзію як змикання, а артикуляцію — як з'єднання і вважають ці поняття ідентичними. Інші визначають артикуляцію як взаємовідношення зубних рядів під час рухів нижньої щелепи, а оклюзію — як співвідношення зубних рядів у стані спокою.

Повне і правильне визначення артикуляції дає А.Я. Катц (1931). Під поняттям **«артикуляція»** він розуміє різні положення та переміщення нижньої щелепи по відношенню до верхньої, які здійснюються за допомогою жувальних м'язів та під контролем **ЦНС.**

Оклюзія — це змикання зубних рядів у цілому або окремих груп зубів протягом більшого або меншого відрізку часу. Таким чином, оклюзію можна розглядати як окремий випадок артикуляції, один із її моментів.

Умовно вважають, що динамічний стан нижньої щелепи характеризується переміщенням її у просторі, а статичний — змиканням зубних рядів у стані передньої, двох бічних і центральної оклюзії.

На практиці доцільно визначати артикуляцію як ланку різних варіантів оклюзії, що змінюють одна одну. Отже, можна зробити висновок, що артикуляція є узагальнювальним поняттям, а будь-яка оклюзія — частковим.

ВИДИ ОКЛЮЗІЇ

Розрізняють три види оклюзії: передню, бічну і центральну. Передньою оклюзією називають змикання зубних рядів під час висування уперед нижньої щелепи, бічною оклюзією — змикання зубних рядів під час зміщення нижньої щелепи убік. Щодо центральної оклюзії, то різні автори визначають її по-різному. Одні характеризують з точки зору положення суглобової головки в суглобовій ямці і називають центральною оклюзією таке змикання зубних рядів, за якого суглобова головка знаходиться у суглобовій ямці і прилягає до задньої поверхні суглобового горбка біля його основи. Інші виходять із стану жувальних м'язів і називають центральною оклюзією таке змикання зубних рядів, за якого спостерігається найбільше скорочення власне жувальних м'язів і передніх пучків скроневих м'язів. Так, Д.А. Ентін (1925) вважає, що звичне змикання щелеп (центральна оклюзія) супроводжується одночасним і рівномірним скороченням жувальних і скроневих м'язів з обох боків. Треті визначають центральну оклюзію, виходячи з характеру взаємовідношення зубних рядів під час їх змикання. Наїхню думку, центральна оклюзія характеризується множинними контактами зубних рядів (Б.Н. Бинін, 1947).

Існує також визначення центральної оклюзії як початкового і кінцевого моменту артикуляції (М. Мюллер). Це визначення стане зрозумілим, якщо згадати, що Гізі в акті жування розрізняє 4 фази: перша фаза витікає із центральної оклюзії, а четверта закінчується переходом нижніх зубних рядів у вихідне положення, тобто в центральну оклюзію.

Однак названі ознаки не можуть бути використані у клініці ортопедичної стоматології для визначення центратьної оклюзії, оскільки вимагають складних методів дослідження. Наприклад, для визначення положення суглобової головки в суглобовій ямці необхідна рентгенографія, для визначення множинного змикання необхідно виготовити гіпсові моделі зубних рядів тощо. Найдоступнішим і практично цінним способом визначення центральної оклюзії за наявності великої кількості пар зубів-антагоністів є використання ознак, які ми можемо бачити неозброєним оком. Тому пропонується визначати центральну оклюзію у разі ортогнатичного прикусу як змикання зубів, які характеризуються принаймні такими чотирма ознаками:

1. Кожний верхній або нижній зуб змикається з двома антагоністами: верхній — з нижніми зубами (однойменними і тими, що позаду), нижній — з верхніми зубами (однойменним і тими, що попереду). Винятком є верхні зуби мудрості і нижні центральні різці, які мають тільки по одному антагоністу.

2. Присередні лінії між верхніми і нижніми центральними зубами є продовженням одна одної і розташовані в одній сагітальній площині.

3. Верхні фронтальні зуби перекривають нижні майже на 1/3 довжини коронки зуба (1,5-3 мм).

4. Верхній перший моляр, змикаючись з двома нижніми молярами, перекриває приблизно 2/3 першого моляра і 1/3 другого. Щічно-медіальний горбок верхнього першого моляра потрапляє у змикальну щілину між щічними горбками нижнього першого моляра.

САГІТАЛЬНІ ТАТРАНСВЕРЗАЛЬНІ ОКЛЮЗІЙНІ КРИВІ

Оклюзійною поверхнею змикання називається поверхня, яка проходить через жувальні і різальні краї зубів. Ф.Шпеє (1890) уперше описав сагітальну оклюзійну криву нижньої щелепи в ділянці жувальних зубів, на зубній дузі. За Шпеє, вона проявляється тим, що умовна лінія, проведена через жувальні поверхні нижніх зубів, починається від дистальної контактної поверхні першого премоляра і закінчується на дистальному щічному горбку зуба мудрості.

Найглибшим місцем у цій кривій є жувальна поверхня першого нижнього моляра. Верхній зубний ряд у ділянці корінних зубів також являє собою сагітальну криву, але не ввігнуту, а випуклу, яка повторює нижню ввігнуту криву. Практично її встановлюють на рівні перекриття щічних горбків нижніх зубів верхніми (мал. 24).

Трансверзальною оклюзійною кривою називається поверхня, яка проходить через жувальні поверхні молярів з правого і лівого боку в поперечному

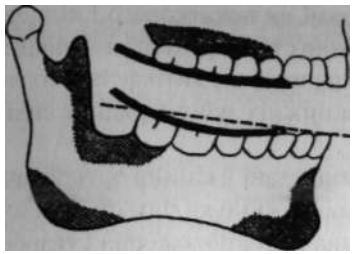

Мал. 24. Оклюзійна сагітальна крива за Шпеє

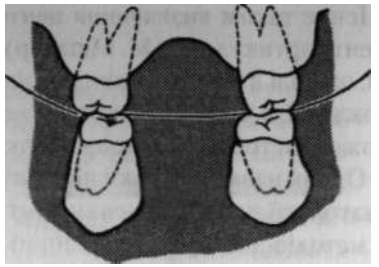

Мал. 25. Трансверзальна оклюзійна крива Уїлсона

напрямку. Вивчаючи розміщення жувальних зубів, можна визначити, що щічні горбки з обох боків нижньої щелепи розміщені на вищому рівні порівняно з язиковими. Отже, поперечна лінія, проведена по жувальних поверхнях корінних зубів нижньої щелепи, яка проходить справа наліво або у зворотному напрямку, являє собою увігнуту трансверзальну криву (мал. 25).

МЕХАНІЗМ ЖУВАННЯ ТА КОВТАННЯ І М'ЯЗИ, ЩО ЇХ ЗДІЙСНЮЮТЬ

Механізм жування являє собою сукупність механічних процесів, які призводять до подрібнення, розмелювання їжі *у* ротовій порожнині. Акт жування складається з відкушування, подрібнення і розчавлювання їжі. Механічна обробка їжі у ротовій порожнині здійснюється за допомогою зубів, які разом із нижньою щелепою виконують складний цикл рухів.

Відкушування, подрібнення та розчавлювання їжі відбувається за допомогою груп м'язів. Зокрема, опускання нижньої щелепи відбувається завдяки скороченню щелепно-під'язикового, підборідно-під'язикового та двочеревцевого м'язів за умови фіксації під'язикової кістки м'язами, які розташовані нижче від неї. Під час закривання рота піднімання нижньої щелепи здійснюється скороченням скроневого, жувального та присереднього крилоподібного м'язів за умови поступового розслаблення м'язів, які опускають нижню щелепу. Рух нижньої щелепи вперед здійснюється скороченням бічних крилоподібних м'язів. Бічні рухи нижньої щелепи виникають у результаті скорочення присереднього крилоподібного м'яза з одного боку. В дійсності рухи нижньої щелепи дуже складні, оскільки являють собою комбінацію різних рухів. Під час подрібнення їжі нижня щелепа здійснює цикл рухів. Гізі представив циклічність рухів нижньої щелепи у вигляді схеми (мал. 26).

Початковим моментом руху є положення центрального співвідношення щелеп. Потім безперервно по черзі йдуть одна за одною чотири фази. У першій фазі щелепа опускається і рухається уперед. У другій фазі проходить зміщення щелепи вбік. У третій фазі зуби змикаються на робочому боці однойменними горбками, а на протилежному — різнойменними. У четвертій фазі зуби повертаються у положення центрального співвідношення щелеп, і жувальний цикл повторюється знову. Після закінчення жування щелепа повертається у положення фізіологічного спокою.

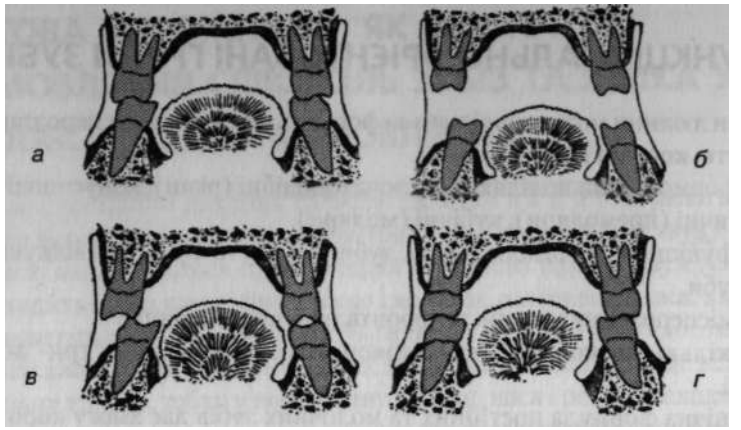

Мал. 26. Схематичне зображення рухів нижньої щелепи за Пзі: а — положення центральної оклюзії; *б* — нижня щелепа опущена та переміщена вбік; *в* —бічна оклюзія; *г*— положення центральної оклюзії

Акт ковтання відбувається так: ротова порожнина закривається круговим м'язом рота, щелепи стискаються жувальними м'язами і нижня щелепа стає нерухомою точкою по відношенню до під'язикової кістки. Починають діяти м'язи дна ротової порожнини, в тому числі і м'язи, які опускають нижню щелепу, які підтягують під'язикову кістку і тим самим — спинку язика. Корінь язика в результаті скорочення шило-язикового, піднебінно-язикового і, певною мірою, шило-під'язикового м'язів також придавлюється до твердого піднебіння, і харчовий комок потрапляє у зів. Зворотному руху комка перешкоджають піднебінні дужки, які притягнуті одна до одної. Потраплянню їжі в носову порожнину перешкоджає те, що в результаті підняття і натягу м'якого піднебіння закривається сполучення з носовою частиною глотки. Одночасно з цим скорочується верхній м'яз — звужувач глотки, утворений у такому разі валик Пассавана приєднується до піднятого м'якого піднебіння і замикає носоглотковий простір.

Гортань закривається за допомогою іншого механізму. Піднімачі під'язикової кістки скорочуються і піднімають язик та гортань. Язик, у свою чергу, внаслідок скорочення шило-язикового м'яза відтягується дозаду, придавлює надгортанник біля входу в гортань і вхід в гортань закривається. Таким чином, комок, проходячи над надгортанником і гортанню, може потрапити тільки до задньої частини глотки. Задня звужена частина глотки розширюється завдяки скороченню шило-ковтального м'яза, і харчовий комок проходить у глотку і стравохід. Дихання у такому разі припиняється, оскільки під час ковтання носова і ротова порожнини та гортань закриті.

ФУНКЦІОНАЛЬНО ОРІЄНТОВАНІ ГРУПИ ЗУБІВ

Зуби людини можна поділити за формою, функцією, місцерозташуванням і кількістю коренів на кілька груп.

За формою зуби поділяють на лопатоподібні (різці), конусоподібні (ікла), циліндричні (премоляри), кубічні (моляри).

За функцією: на різальні зуби, зуби, які рвуть, зуби, які відкушують, жувальні зуби.

За місцерозташуванням: на фронтальні, кутові, бічні.

За кількістю коренів: на однокореневі, двокореневі, три- або багатокореневі.

Клінічна формула постійних та молочних зубів дає змогу коротко і чітко визначити статус жувального апарату. Постійні зуби позначаються арабськими цифрами, молочні — римськими:

87654321	12345678
87654321	12345678
V VI III II I	I II III IV V
V VI III II I	I II III IV V

Анатомічні особливості будови коронок зубів дозволяють за низкою ознак визначити належність їх до верхньої або нижньої щелепи людини, а також до правого або лівого боку.

Ознака кореня: відхилення поздовжньої осі кореня від середньої лінії коронки для різців таікол — убік, премолярів і молярів — дистально; іншими словами, верхівки коренів фронтальної групи зубів відхилені від середньої лінії латерально, жувальної групи — дистально.

Ознаки кута коронки: кут, утворений різальним краєм і ближчою поверхнею, гостріший, ніж кут,утворений різальним краєм і дальшою поверхнею зуба.

Така ж закономірність спостерігається для зубів жувальної групи — гостріші кути утворені у місці контакту жувальної поверхні з ближчою.

Ознаки кривизни коронки: найбільш випукла частина присінкової поверхні коронок зубів зміщена до ближчої поверхні їх або присінкова поверхня переходить у ближчу більш круто, ніж у дальшу. Медіальний край коронки розвинений краще, ніж дистальний.

Ознака контактної (апроксимальної) поверхні: контактна поверхня коронки завжди ширша порівняно з апроксимально-дистальною (латеральною).

РОТОВА ПОРОЖНИНА ЯК РЕЗОНАТОР ВИМОВЛЯННЯ СЛІВ. РОЛЬ ЗУБІВ ТА ЯЗИКА У ПРОЦЕСІ ЧІТКОГО ВИМОВЛЯННЯ

Під час спокійного дихання голосові складки в'ялі й утворюють широку щілину для вільного проходження повітря. У разі відновлення звуку вони напружуються, наближаються одна до одної і голосова щілина звужується. Повітря проходить через цю щілину важко і коливає голосові зв'язки, які, в свою чергу, коливають повітря і породжують звук, що називається голосом.

Звукові хвилі потрапляють у відділ, який розташований вище від гортані, — у надставну трубку, тобто у порожнину глотки, носа і рота. Проходячи через рот, голосова хвиля коливається залежно від різних скорочень піднебінних, язикових, губних і жувальних м'язів. Завдяки діяльності цих м'язів змінюється положення язика, об'сяг та форма ротової щілини, положення, форма губ і щік. Відбувається взаємне змикання губ, губ із зубами, язика із зубами та язика з твердим піднебінням, замикання носоглоткового простору піднебінною завіскою, повне та неповне відокремлення носової порожнини від ротової (шляхом змикання піднебінної завіски з коренем язика). У роті утворюються різноманітні канали та щілини, в яких переривається вільний рух повітряної (голосової) хвилі, і в результаті виникають звуки. Звуки бувають мовними та немовними. Мовні, в свою чергу, діляться на голосні і приголосні.

Під час утворення різних звуків форма резонаторних порожнин змінюється. Так, під час вимови звуків *А, О,* У утворюються звуження між коренем язика та піднебінною завіскою; під час вимови звуків *Е,* /звуження утворюється між піднятими доверху язиком і твердим піднебінням. Приголосні звуки виникають унаслідок тертя повітря у надставній трубці і в перериванні повітряної хвилі.

Приголосні звуки діляться на вибухові і проривні. Перші утворюються в результаті накопичення повітря перед ротовою перепоною (змичкою) і проходження цієї перешкоди шляхом вибуху; до них належать звуки *дім; бін; гік*. До проривних належать інші приголосні. Проривні звуки виникають унаслідок проходження сильного струменя повітря через звужений отвір, який створює перепону для вільного його руху.

М'яке піднебіння має велике значення для мовної функції. Для ясного вимовляння усіх звуків, крім *М* і *Н,* необхідне закриття носової частини глотки, що досягається підняттям піднебінної завіски. Для вимовляння звуків *М* і Я, навпаки, необхідне вільне проходження струменя повітря через ніс, для чого ротова порожнина повинна бути закритою шляхом опускання і просування до задніх відділів язика піднебінної завіски. У разі вад м'якого піднебіння і патологічних змін тканин носової частини глотки порушується звуковимовляння і з'являється гугнявість. Розрізняютьдві форми гугнявості — відкриту і закриту *(rhinolalia aperta, rhinolalia clansa)*.

У тому разі, коли у носовій частині глотки є розростання аденоїдної тканини, поліпи, скривлення перегородки та інші патологічні зміни, утруднене проходження повітря через носову порожнину, хворий страждає на закриту гугнявість. За нормального стану тканин носової порожнини, але у разі патологічних змін піднебінної завіски, наприклад, за наявності вад м'якого піднебіння, повітря проникає у носову порожнину під час вимовляння усіх звуків і всі звуки набувають носового відтінку. Ця гугнявість називається відкритою.

Відкрита гугнявість особливо проявляється під час вимовлення звуків *Б* і *Я*, які звучать як *М*. Річ у тому, що з точ ки зору артикуляції *Б* і *Я* вимовляються як М, оскільки *Б* і *Я* є проривний і губний звук. Відрізняються вони тільки тим, що під час вимовляння звуку *М* повітря проходить через ніс вільно, а під час вимовляння *Б* і *Я* носова порожнина повинна бути роз'єднаною з глоткою. У разі відкритої гугнявості вхід у носову порожнину завжди відкритий і механізм утворення звуків *Б* і *Я* такий же, як і *М,* тому *Б* і *Я* вимовляються як *М*.

Таким чином, м'яке піднебіння відіграє велику роль в утворенні звуків, його повноцінна рухомість, анатомічна цілісність і досконалий розвиток м'язового апарату зумовлені швидкою зміною форми надставної трубки і регуляцією повітряної хвилі, що сприяє чіткому і зрозумілому вимовлянню звуків.

Залежно від того, які саме органи беруть участь в утворенні тієї чи іншої приголосної, Грот ділить їх на губні, зубні, піднебінні, гортанні та язикові звуки. Звуки *Р* і *Л* він відносить до язикових. Для вимов и *Р* язик притискується на верхній щелепі до ясен і тремтить, *у* результаті чого утворюється заглиблення, по якому проходить повітря. Для вимовляння звука Л язик, як і під час вимови *Д* і *Т,* торкається верхньої губи, і повітряна хвиля проходить по обидва боки від язика — між язиком і щоками. Звуки *М* і *Я* називаються носовими, але з точки зору тих органів мови, які беруть участь в їх утворенні, звук *М* повинен бути віднесений до губних, а *Я* — до зубних. Деякі автори вважають, що звук С утворюється шляхом змиканням зубів, аЗ — змиканням язика з твердим піднебінням.

ПЕРІОДОНТ, ПАРОДОНТ. БУДОВА ТА ФУНКЦІЇ

Періодонт - зв'язка, що утримує корінь зуба в зубній комірці. Його волокна у вигляді товстих колагенових пучків одним кінцем вплітаються у цемент, другим — у комірковий відросток, створюючи кілька груп. Між пучками волокон є проміжки, заповнені пухкою волокнистою сполучною (інтерстиціальною) тканиною, що містить в собі судини і нервові волокна. Тут же розташовуються епітеліальні залишки (острівки Маляссе) - задишки гертвігівської епітеліальної кореневої піхви та епітелію зубної пластинки (див. мал. **12).**

Функції періодонта

1) опорна (утримувальна та амортизаційна) — утримування зуба у зубній комірці, розподілення жувального навантаження на волокна основної речовини і рідини, пов'язаної з ними;

2) участь у прорізуванні зубів;

3) пропріоцептивна — завдяки наявності численних сенсорних нервових закінчень механорецептори, які сприймають навантаження, сприяють регуляції жувальних сил;

4) трофічна — забезпечує живлення і життєздатність цементу, частково (через додаткові канали) — пульпи зуба;

5) гомеостатична — регуляція проліферативної і функціональної активності клітин, процесів поповнення колагену, резорбції і репарації цементу, перебудови коміркової частини — усіх механізмів, пов'язаних з безперервними структурно-функціональними змінами зуба та апарату, що його утримує в умовах росту і виконання жувальної функції;

6) репаративна — бере участь у відновних процесах шляхом утворення цементу як у разі перелому кореня зуба, так і під час резорбції його поверхневих шарів; володіє великим потенціалом власного відновлення після ушкодження; завдяки особливостям репаративних процесів у періодонті анкілозування кореня зуба не відбувається;

7) захисна — забезпечується макрофагами і лейкоцитами.

Будова періодонта. Волокна періодонта натягнуті в дуже вузькій щілині, обмеженій коренем зуба і коміркoвими відростком та частиною, яка називається періодонтальним простором. Ширина цього простору складає в середньому 0,2-0,3 мм і неоднакова в різних його відділах (мінімальна в середній третині кореня). Вона скорочується під час бездіяльності зуба і наростає за умови надмірних оклюзійних навантажень. Об'єм періодонтального простору дорівнює ЗО-100 мм^3 для однокореневих зубів і 60-150 мм^3 — для багатокореневих. 62% цього об'єму займають коллагенові пучки, 38% — пухка волокниста сполучна (інтерстиціальна) тканина (див. мал. 12).

Структурними компонентами періодонта є його клітини і міжклітинна речовина, яка утворена волокнами і основною аморфною речовиною.

Підтримувальний апарат зуба (пародонт) включає: цемент, періодонт, стінку зубної комірки і ясна. Він виконує низку функцій:

1) опорну та амортизаційну, утримуючи зуб у комірці, розподіляючи жувальне навантаження і регулюючи тиск під час жування;

2) бар'єрну, формуючи бар'єр, перешкоджаючи проникненню мікроорганізмів і побічних речовин у ділянку кореня;

3) трофічну, забезпечуючи живлення цементу;

4) рефлекторну, завдяки наявності в періодонті великої кількості чутливих нервових закінчень.

СЛИЗОВА ОБОЛОНКА РОТОВОЇ ПОРОЖНИНИ ТА ЇЇ ЗНАЧЕННЯ У РАЗІ ОРТОПЕДИЧНОГО ЛІКУВАННЯ

Будова слизової оболонки ротової порожнини різна в окремих ділянках, що зумовлено різними функціями, які вона виконує.

Зупинимося на будові тільки тих ділянок слизової оболонки ротової порожнини, які мають безпосереднє відношення до ортопедичних конструкцій зубних протезів. Розрізняють такі ділянки слизової оболонки ротової порожнини:

1. Жувальна слизова оболонка вистилає тверде піднебіння і ясна, бере участь переважно в механічній обробці їжі. Вона вкрита епітелієм, який не роговіє і щільно прилягає, міцно прикріплена до кістки, що розташована нижче, практично нерухома, має високу механічну міцність і низьку проникність.

2. Покривна слизова оболонка ротової порожнини включає слизову оболонку щік, губ, дна ротової порожнини, коміркових відростка та частини, передньої (оральної) поверхні м'якого піднебіння і нижньої (вентральної) поверхні язика. Вона вкрита епітелієм, який не роговіє, рухома й еластична, прикріплена переважно до м'язів, частково — до кісток; розтягується і, порівняно з іншими ділянками слизової оболонки ротової порожнини, найбільш проникна для різних речовин.

3. Спеціалізована слизова оболонка, що покриває дорсальну поверхню язика. Вона вистелена епітелієм, що роговіє шляхом орто- і паракератозу, та епітелієм, який не роговіє. Характеризується наявністю особливих сосочків і смакових рецепторів, прикріплена до м'язової тканини, розташованої нижче, помірно рухома і механічно міцна.

Для клініки ортопедичної стоматології важливим є поділ слизової оболонки ротової порожнини на рухому і нерухому. Рухома слизова оболонка покриває щоки, губи і дно ротової порожнини. У своїй будові вона має пухкий підслизовий шар, який включає в себе жировий шар, багато судин, значну кількість еластичних волокон, а тому є досить рухома і легко збирається у складки.

Нерухома або малорухома слизова покриває коміркові відросток та частину і тверде піднебіння. У ділянці піднебінного шва безпосередньо прикріплюється до окістя без підслизового шару.

Рухома слизова оболонка рухається у двох напрямках — вертикальному і горизонтальному. Малорухома зміщується тільки у вертикальному напрямку. Місце переходу нерухомої слизової оболонки в рухому отримало назву нейтральної зони.

Особливості слизової оболонки верхньої та нижньої щелеп необхідно враховувати під час ортопедичного лікування. Так, на верхній щелепі у присінку ротової порожнини, по середній лінії між центральними різцями розміщена вуздечка верхньої губи *(frenulum labiisuperioris)*. Вуздечка закінчується на слизовій оболонці коміркового відростка звичайно на 5-8 мм вище від ясенного краю.

Необхідно сказати про бічну складку *(plica gingivobuccalis)* в ділянці верхньої щелепи. Вона відмежовує передню частину присінка ротової порожнини від бічної частини. Розрізняють ще крило-щелепну складку *(plica pterygomandibularis),* яка йде від гачка крилоподібного відростка до гребінця щічного м'яза на нижній щелепі. У присінку ротової порожнини розташоване невелике підвищення округлої форми — слинний сосочок, розміщений на слизовій оболонці щоки на рівні другого моляра. На цьому підвищенні є отвір вихідної протоки привушної слинної залози. Із внутрішнього боку на верхній щелепі необхідно звертати увагу на стан різцевого сосочка *(papilla incisiva),* розміщеного по середній лінії піднебіння позаду від центральних різців.

Важливе функціональне значення має вираженість у передній третині твердого піднебіння поперечних піднебінних складок *(rugae palatinae)*. На нижній щелепі звертають увагу на такі анатомічні особливості: в присінку ротової порожнини є вуздечка нижньої губи *(frenulum labii inferioris)* і складки в ділянці премолярів *(plica dingivobuccalis)*. У власне ротовій порожнині є ще вуздечка язика *(frenulum linguae),* яка фіксує язик і обмежує певною мірою його рухи.

ЖУВАЛЬНІ РЕФЛЕКСИ

Виконання складних функцій зубо-щелепною системою було б неможливим без наявності у її тканинах великої кількості нервових волокон і чутливих нервових закінчень.

Періодонт з його багаточисленними нервовими закінченнями водночас із слизовою оболонкою ротової порожнини та жувальними м'язами являють собою рефлексогенне поле, подразнення якого може бути причиною як внутрішньо-, так і позасистемних рефлексів. До числа останніх можно віднести рефлекси на жувальні м'язи, що регулюють їх скорочення.

За наявності їжі у ротовій порожнині відбувається подразнення рецепторів, які розміщені у її слизовій оболонці. Подразнення сприймають температурні, смакові, тактильні рецептори. Дальші імпульси від рецепторів по II та III гілках трійчастого нерва надходять у довгастий мозок, де розташовані чутливі ядра. Від цих ядер починається II нейрон чутливої частини трійчастого нерва, який спрямовується до таламуса (зорового горба). Від таламуса починається III нейрон, який іде до чутливої зони кори великого мозку, звідки еферентні імпульси також по гілках трійчастого нерва надходять до жувальних м'язів. У жувальних м'язах є нервові пристрої (м'язове відчуття), які регулюють рухи нижньої щелепи залежно від сили скорочення м'язів. Уся ця рефлекторна діяльність підпорядкована кірковим впливам.

Функція жувальних м'язів і нервова рецепція проявляються залежно від розміщення окремих груп зубів у зубній дузі. З цієї точки зору є смисл виділити в зубо-щелепній системі функціональні ланки у ділянці фронтальних та бічних зубів (мал. 27).

До жувальної ланки входять такі одиниці, або частини:

— опорна частина (періодонт);
— моторна частина (м'язи);
— нервово-регуляторна частина;
— відповідні зони васкуляризації та іннервації, які забезпечують живлення органів і тканин жувальної ланки та обмінні процеси в них.

У нормі у жувальній ланці проходить координована взаємодія між опорною (періодонт), моторною (м'язи) та нервово-регуляторною частинами. У злагодженості функцій окремих частин жувальної ланки важливу роль відіграє нервова рецепція жувальних м'язів, періодонта та слизової оболонки ротової порожнини.

Із рефлексів, які виникають у ділянці зубо-щелепної системи у процесі жування, можно виділити такі: періодонто-м'язовий, гінгіво-м'язовий, міостатичний та взаємопоєднані.

Періодонго-м'язовий рефлекс проявляється під час жування природними зубами, за такої умови сила скорочень жувальних м'язів регулюється чутливістю рецепторів періодонта.

Гінгіво-м'язовий рефлекс виникає після втрати зубів, коли сила скорочень жувальних м'язів регулюється центрами слизової оболонки ясен та коміркових відростка і частини (мал. 28).

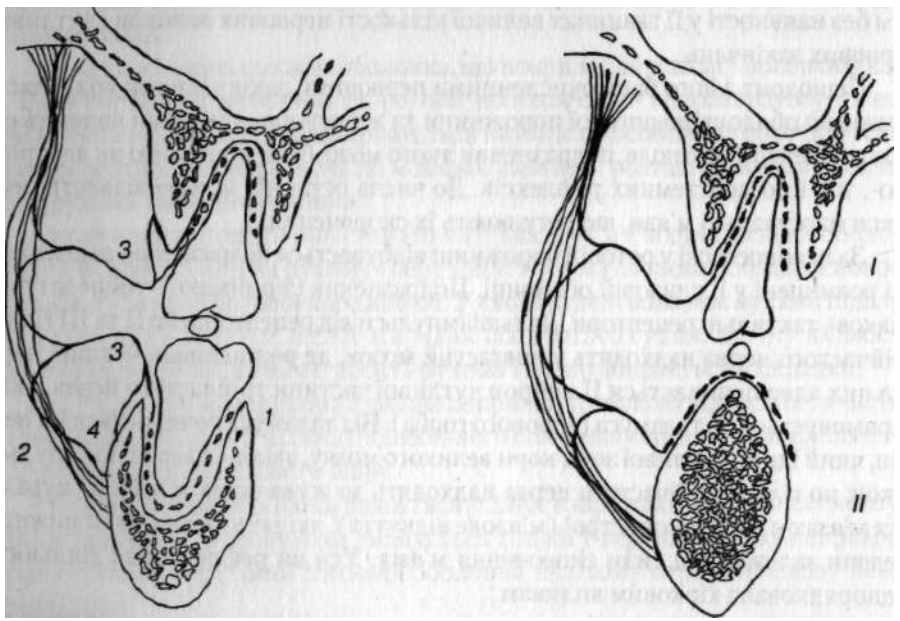

Мал. 27. Схема функціональної жувальної ланки: / — опорна частина (періодонт); *2* — моторна частина (м'язи); 3 — нервово-регуляторна частина; 4 — система судин та трофічної іннервації

Мал. 28. Схематичне зображення жувальноїланкизрегуляцієюфункційчерез періодонто-м'язовий рефлекс з верхньої щелепи (/), через гінгіво-м'язовий рефлекс з нижньої щелепи (//)

Міостатичні рефлекси проявляються за наявності функціональних станів, пов'язаних з розтягненням жувальних м'язів. Початок міостатичному рефлексу дають імпульси, що виникають у рецепторах, безпосередньо розміщених у жувальних м'язах та їх сухожилках. Ці рецептори подразнюються під час розтягнення м'язів, унаслідок чого останні скорочуються. Чим більше опущена нижня щелепа, тим більше розтягуються м'язи. У відповідь на розтягнення м'язів настає їх рефлекторне скорочення.

Водночас із перерахованими рефлексами під час жування їжі відбувається координована діяльність окремих груп м'язів, які пов'язані із взаємним поєднанням рефлексів. Відповідно до визначених рухів нижньої щелепи група м'язів-синергістів перебуває у фазі скорочення, а група м'язів-антагоністів — у фазі розслаблення.

Особливе значення для клініки ортопедичної стоматології мають знання, пов'язані з поєднаними рефлексами, коли мова йде про розмикання (підвищення) прикусу. Рефлекси на розмикання прикусу проявляються під час довготривалого опускання нижньої щелепи на відстань більше ніж 4-6 мм від верхньої. Такий статичний стан опущеної нижньої щелепи, що перевищує її вихідний стан за умови фізіологічного стану спокою, призводить до появи тонічних рефлексів, які виникають у різних рецепторних полях жувальної системи. Під час формування рефлексів на розмикання прикусу головними є міостатичні рефлекси. Залежно від опори, яка вибрана для розмикання прикусу, — природні зуби, слизова оболонка коміркових відростка та частини, твердого піднебіння — проявляється відповідне поєднання рефлексів.

САГІТАЛЬНІ, ВЕРТИКАЛЬНІ ТА ТРАНСВЕРЗАЛЬНІ РУХИ НИЖНЬОЇ ЩЕЛЕПИ І М'ЯЗИ, ЩО ЇХ ЗДІЙСНЮЮТЬ

Вертикальні рухи відповідають відкриванню та закриванню рота і здійснюються завдяки почерговому розслабленню і скороченню м'язів, які опускають та піднімають нижню щелепу. Опускання нижньої щелепи здійснюється під час активного скорочення щелепно-під'язикового, підборідно-під'язикового, двочеревцевого м'язів за умови фіксації під'язикової кістки м'язами, що знаходяться нижче від неї. Під час закривання рота піднімання нижньої щелепи здійснюється за рахунок скорочення скроневого, жувального і присереднього крилоподібного м'язів за умови поступового розслаблення м'язів, що опускають нижню щелепу.

Під час відкривання рота одночасно з обертанням нижньої щелепи навколо осі, що проходить через головки нижньої щелепи у поперечному напрямку, останні ковзають по скату суглобового горбка вниз і вперед. Під час максимального відкривання рота головки нижньої щелепи розташовуються на передньому краї суглобового горбка, у такому разі в різних відділах суглоба

спостерігаються різні рухи. У верхньому відділі відбувається ковзання суглобового диска разом з головкою нижньої щелепи вниз і вперед, а в нижньому головка обертається у заглибині нижньої поверхні диска, який для неї є рухомою суглобовою ямкою.

Зубні ряди під час опускання нижньої щелепи розмикаються, а під час закривання рота, навпаки, змикаються. Відстань між верхнім і нижнім зубними рядами у дорослої людини під час максимального розмикання у середньому дорівнює 4,4 см. Неповне опускання нижньої щелепи (шепіт, тиха мова, пиття) може здійснюватися по типу шарнірного руху. У такому разі головки обертаються у диску навколо власної осі, яка проходить у фронтальній площині.

Під час відкривання рота кожен зуб нижньої щелепи опускається вниз і, зміщуючись назад, описує концентричну криву із спільним центром у суглобовій головці. Оскільки нижня щелепа під час відкривання рота опускається донизу і зміщується дозаду, криві у просторі будуть зміщуватись, одночасно буде зміщуватись і вісь обертання головки нижньої щелепи. Якщо розділити шлях, який пройшла головка нижньої щелепи відносно скату суглобового горбка (суглобовий шлях) на окремих відрізках, то кожному відрізку буде відповідати своя крива. Таким чином, весь шлях, пройдений будь-якою точкою, розташованою, наприклад, на підборідному виступі, опише не правильну криву, а ламану лінію, що складатиметься з багатьох кривих.

Гізі визначив центр обертання нижньої щелепи під час її вертикальних рухів. У різні фази її руху центр обертання відповідно зміщується.

Сагітальні рухи нижньої щелепи. Рухи нижньої щелепи вперед здійснюються двобічним скороченням бічних крилоподібних м'язів, фіксованих з одного боку в ямках крилоподібних відростків, з іншого — на передній поверхні головки нижньої щелепи суглобовим диском. Рух нижньої щелепи вперед може бути розділено на дві фази. У першій фазі диск разом з головкою нижньої щелепи ковзає по поверхні суглобового горбка. У другій фазі до ковзання головки приєднується шарнірний рух її навколо власної поперечної осі.

Зазначені рухи відбуваються одночасно справа і зліва. Відстань, яку може пройти головка вперед і вниз по суглобовому горбку, дорівнює 0,75-1 см. Під час жування ця відстань складає 2-3 см.

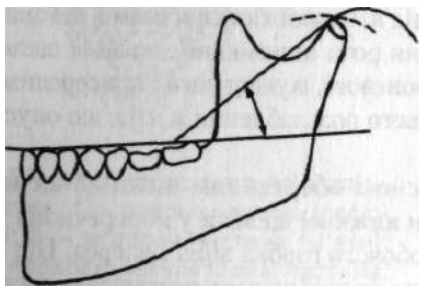

***Мал.** 29.* Сагітальний суглобовий шлях

Відстань, яку проходить головка нижньої щелепи під час руху нижньої щелепи вперед, має назву сагітального суглобового шляху (мал. 29). Він характеризується виділеним кутом — кутом сагітального суглобового шляху. Цей кут утворюється шляхом перетинання лінії, що лежить на продовженні сагітального суглобового шляху, з оклюзійною (протетичною) площиною. Під останньою розуміється



Мал. 30. Сагітальний різцевий шлях

площина, яка проходить через різальні краї перших різців нижньої щелепи і дистально-щічні горбки зубів мудрості, за їх відсутності — через подібні горбки інших молярів. Кут суглобового сагітального шляху, за даними Гізі, в середньому становить 33°. Насправді розміри цього кута індивідуальні, оскільки він визначається нахилом і ступенем розвитку суглобового горбка. Крім того, відбуваються його вікові зміни. Під час руху нижньої щелепи за наявності ортогнатичного прикусу фронтальні зуби можуть вийти вперед тільки за умови, що вони звільняються від перекриття їх верхніми зубами. Цей рух супроводжується ковзанням нижніх різців по піднебінній поверхні до моменту доторкування різальних країв (передня оклюзія). Шлях, який здійснюється нижніми різцями під час висування нижньої щелепи вперед, називається сагітальним різцевим шляхом. У разі перетинання лінії сагітального різцевого шляху з оклюзійною площиною утворюється кут, який називається кутом сагітального різцевого шляху. Величина його індивідуальна і залежить від характеру перекриття. За Гізі, він дорівнює в середньому 40-50° (мал. 30).

Трьохпунктний контакт за **Бонві**лем. За наявності передньої оклюзії можливі контакти зубів у трьох точках; одна з них розташована на передніх зубах, а дві — на задніх горбках третіх молярів. Уперше це було описано Бонвілем (1865) і отримало назву трьохпунктного контакту Бонвіля (мал. 31).

Трансверзальні рухи нижньої щелепи. Бічні рухи нижньої щелепи виникають у результаті скорочення крилоподібного м'яза з одного боку. Під час руху щелепи вліво скорочується правий бічний крилоподібний м'яз. У такому разі головка з одного боку обертається навколо своєї осі, яка йде майже вертикально вниз через гілку нижньої щелепи. Одночасно головка з другого боку разом з диском ковзає по поверхні суглобового горбка. Якщо нижня щелепа рухається, наприклад, управо, то з лівого боку головка її рухається вниз і вперед, а з правого обертається навколо вертикальної осі.

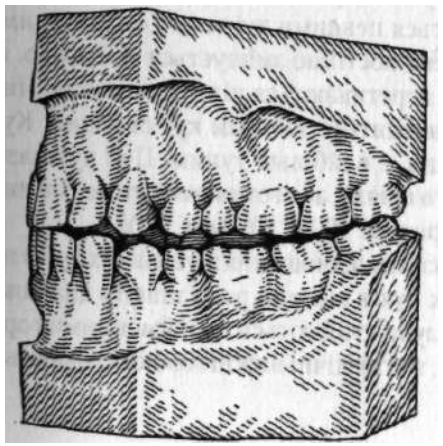

Мал. 31. Трьохпунктний контакт Бонвіля

Кут трансверзального суглобового шляху. Головка нижньої щелепи на боці, де скоротився м'яз, рухається вниз, вперед і (незначно) досередини. При цьому вона долає шлях під кутом до сагітальної лінії суглобового шляху. Цей кут був уперше опи-

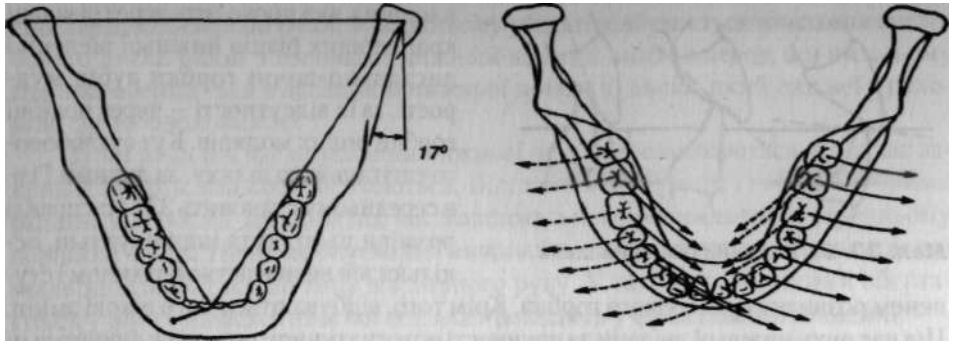

***Мал.** 32.* Кут Беннета

***Мал.** 33.* Кут трансверзального бічного шляху (готичний кут)

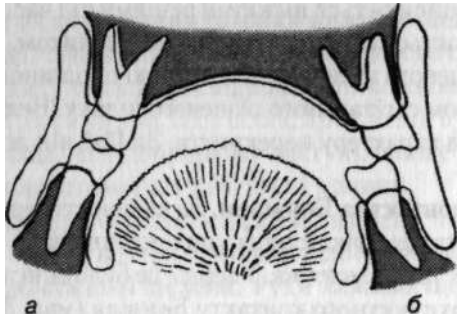

***Мал.** 34.* Співвідношення бічних зубів під час їх переміщення вправо: а — робочий бік; б— протилежний бік

саний Беннетом і тому отримав назву за його іменем. Його називають ще кутом бічного суглобового шляху. В середньому він дорівнює 17° (мал. 32).

Трансверзальні рухи характеризуються певними змінами і оклюзійними контактами зубів. Оскільки нижня щелепа постійно зміщується то вправо, то вліво, зуби в цей час описують криві, які перетинаються під тупим кутом. Чим дальше від головки нижньої щелепи знаходиться зуб, тим кут більший. Кут, який утворюється у місці перетину різців, є найбільш тупим. Цей кут називається кутом трансверзального різцевого шляху, або готичним кутом. Він визначає амплітуду бічних рухів різців і дорівнює 100-110° (мал. 33).

Великий інтерес викликають зміни взаємовідношення жувальних зубів під час бічних рухів щелепи. Під час бічних рухів щелепи розрізняють два боки: робочий і балансний. На робочому боці зуби стикаються однойменними горбками, а на балансному — різнойменними, тобто щічні нижні горбки стикаються з верхніми піднебінними (мал. 34).

ПИТАННЯ ДЛЯ САМОКОНТРОЛЮ

1. Яка анатомічна будова зуба?
2. Розкажіть про роль емалі, дентину, цементу у функціонуванні зуба.
3. Назвіть особливості будови зубних дуг верхньої та нижньої щелеп.
4. Назвіть чинники, які забезпечують стійкість зубного ряду.
5. Дайте визначення терміну "прикус". Види прикусу.
6. Визначення та характеристика патологічних прикусів.
7. Визначення артикуляції за А.Я.Катцом.
8. Назвіть види оклюзії.
9. Розкажіть про значення сагітальних та трансверзальних оклюзійних кривих.
10. Які м'язи здійснюють механізм жування та ковтання?
11. Як поділяють зуби за формою, функцією, місцерозташуванням у зубній дузі?
12. Порожнина рота як резонатор вимовляння слів та роль зубів і язика.
13. Які функції і будова пародонта?
14. Яка роль слизової оболонки ротової порожнини у разі ортопедичного лікування?
15. Які є види жувальних рефлексів, що виникають у ділянці зубо-щелепної системи?
16. Які м'язи здійснюють сагітальні, вертикальні та трансверзальні рухи нижньої щелепи?

Обстеження хворого у клініці ортопедичної стоматології

СУБ'ЄКТИВНІ МЕТОДИ ОБСТЕЖЕННЯ

Для надання висококваліфікованої та ефективної ортопедичної допомоги населенню необхідно дотримуватися загальноприйнятих методів обстеження хворого у клініці. Обстеження хворого, якому необхідно надати ортопедичну допомогу, так само, як і інших хворих із соматичною патологією, складається із збору загальнореєстраційних даних, анамнезу та об'єктивного дослідження. Анамнез складається із скарг хворого, анамнезу даного захворювання *{anamnesis тогЬі)* і анамнезу життя *{anamnesis vitae)*. Починати потрібно з вислуховування скарг. Скарги ортопедичних хворих звичайно зводяться на погане або неможливе пережовування їжі, естетичний дискомфорт, який може бути пов'язаний з аномальним розміщенням зубів у фронтальній ділянці, зміни кольору коронкової частини. Хворі можуть акцентувати увагу на больових відчуттях під час накушування та болю у скронево-нижньощелепному суглобі. Скарги бувають різними і частково залежать від віку. Лікар-ортопед зобов'язаний уважно вислухати всі скарги, адже отримана інформація дає змогу визначити психоемоційний стан хворого, тип нервової системи, отримати необхідну інформацію. Анамнез певного захворювання складається із даних про терміни і можливі причини втрати зубів, за який проміжок часу, частоту захворювань (стоматити, пародонтоз, пародонтит, карієс) ротової порожнини, коли вперше проводилося ортопедичне лікування і яким видом протезів. Особлива увага надається пацієнтам із знімними конструк-ціями протезів. Анамнез життя складається із даних про місце народження та проживання, домашні умови проживання, даних про місце роботи та її умови, характер харчування, перенесені захворювання у дитинстві, захворювання, на які хворіли або хворіють члени сім'ї. Важливість того чи іншого пункту анамнезу життя визначається клінічною картиною захворювання. Знання даних про місце народження та проживання має значення у разі визначення крайової патології (зони гірська, передгірська, рівнинна). Обстеження хворого завжди необхідно починати з опитування та огляду, оскільки ці два методи переважно і визначають напрямок усіх наступних досліджень. На важливість цих методів указували знамениті клініцисти АА.Остроумов, ГАЗахар'їн. Останній, зокрема, писав: "Скільки б ви не вислуховували і не вистукували, ви ніколи не зможете безпомилково визначити

хворобу, якщо не прислухаєтесь до показань самого хворого, якщо не навчитеся важкому мистецтву досліджувати душевний стан хворого".

ОБ'ЄКТИВНІ МЕТОДИ ОБСТЕЖЕННЯ

Наступним важливим етапом діагностичного процесу є об'єктивне обстеження органів та тканин ротової порожнини. До них належать зубні ряди, слизова оболонка ротової порожнини, кісткова основа, а саме коміркові відросток та частина, тіло щелепних кісток і тверде піднебіння.

Зовнішній огляд хворого та обстеження лиця. У всіх пацієнтів, які звернулися у клініку ортопедичної стоматології, необхідно провести зовнішній огляд лиця. Звичайно огляд проводять непомітно для хворого під час першого відвідування ортопедичного кабінету та під час збирання анамнезу. Звертають увагу на симетричність половин лиця, висоту нижньої його третини, виступ підборіддя, лінію змикання губ, вираженість підборідної та носогубних складок, положення кутів рота. Усе це дозволяє скласти необхідний оптимум. Лице дорослої людини прийнято ділити на 4 типи:

1. **Церебральний,** що характеризується значним розвитком кісток мозкового черепа. Для нього характерним є високий і широкий лобовий відділ лиця, який значно переважає над іншими відділами, внаслідок чого воно нагадує форму піраміди з основою, спрямованою догори.

2. **Дегестивний,** що характеризується значним розвитком нижньої третини лиця. Характерними ознаками його є надзвичайно великі розміри верхньої і нижньої щелеп, значний розвиток жувальних м'язів. За відносної вузькості лобової частини воно нагадує форму трапеції.

3. **Респіраторний** — характеризується переважним розвитком середньої частини лиця. Добре розвинуті верхньощелепні пазухи, виличні дуги рельєфно виступають допереду, внаслідок чого воно нагадує форму ромба.

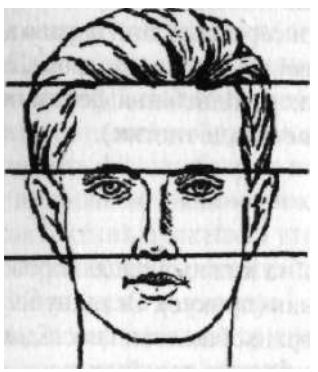

Мал.35. Антропометричний поділ лиця на частини

4. **М'язовий** тип характеризується приблизно однаковими розмірами верхнього та нижнього відділів лиця, межа волосся у ділянках чола звичайно пряма, що надає обличчю квадратної форми. Особливе значення для клініки ортопедичної стоматології має поділ лиця на три частини: верхню, середню та нижню третини (мал. 35).

Верхня третина лиця розміщена між межею волосистої частини на чолі і лінією, що з'єднує брови. Середня третина розміщена між лінією, яка з'єднує брови лінією, що проходить через основу носової перегородки. Нижня тре-

тина розташована від основи носової перегородки до нижньої точки підборіддя. Такий поділ є умовним, оскільки розміщення меж, за якими проводяться виміри, є індивідуальними для кожної окремо взятої людини і протягом життя вони постійно змінюються. Найбільших змін зазнає верхня частина лиця — за рахунок зміщення волосистої частини на чолі, а також нижня третина, зміни якої залежать від кількості втрачених зубів та характеру їх змикання. Найстабільнішою є середня третина лиця. Відновити чітку закономірність між частинами лиця практично немає можливості, але у більшості людей вони мають відносну відповідність, що і забезпечує естетичний оптимум. Для клініки ортопедичної стоматології важливо розрізняти дві висоти нижньої третини лиця. Першу вимірюють за умови зімкнутих зубних рядів і її називають оклюзійною. Другу визначають у стані фізіологічного спокою нижньої третини лиця, коли остання дещо опущена і між зубами виникає проміжок; це і є висота відносного спокою. Під час огляду лиця необхідно враховувати, що у людини воно є диспропорційне, асиметрія його половин зумовлена неоднаковим ступенем розвитку симетрично розміщених анатомічних утворів. Виражена асиметрія спостерігається у разі запальних процесів щелепно-лицевої ділянки, порушень іннервації жувальних та мімічних м'язів, а також як наслідок перенесених травм.

ОБСТЕЖЕННЯ РОТОВОЇ ПОРОЖНИНИ

Обстеження рота починають із визначення ступеня його відкривання. Обмежене відкривання рота можуть зумовлювати як звуження самого отвору, так і утруднення рухів нижньої щелепи, що може бути пов'язано із м'язовою або суглобовою контрактурою. Утруднене відкривання рота свідчить про наявність патології у даній ділянці, яка перешкоджає проведенню маніпуляцій, пов'язаних з ортопедичним лікуванням. Важливо визначити ступінь розмикання зубних рядів під час відкривання рота. Водночас із вивченням стану відкривання рота звертають увагу на характер рухів нижньої щелепи, їх плавність, перервність, зміщення нижньої щелепи від присередньої лінії вправо або вліво. Потім вивчають стан слизової оболонки ротової порожнини, зокрема, стан ясен, перехідної складки, щік, язика, твердого і м'якого піднебіння, детально оглядають лімфатичне кільце Пирогова (лімфатичне кільце глотки).

ОБСТЕЖЕННЯ ЗУБНИХ РЯДІВ

Обстеження стану зубних рядів верхньої та нижньої щелеп проводять окремо, визначаючи форму дуг, характер змикання (прикус). Огляд зубів здійснюють у визначеному порядку, починаючи із верхньої щелепи і послідовно оглядаючи кожен зуб — від зуба мудрості з одного боку до однойменного — з другого. Під час огляду кожного зуба звертають увагу на такі особливості:

1) положення зуба в зубній дузі;
2) його форму;
3) колір;
4) стан твердих тканин;
5) стійкість зуба;
6) співвідношення позакоміркової і внутрішньокоміркової частин;
7) положення зуба по відношенню до оклюзійної поверхні зубного ряду;
8) наявність пломб та їх стан.

Зубні дуги верхньої і нижньої щелеп мають своєрідну форму та індивідуальні особливості, які визначають вид прикусу. Верхній зубний ряд нагадує за своєю формою напівеліпс, а нижній — параболу. Зубо-щелепна система, сформована без патологічних змін, являє собою єдине ціле як у морфологічному, так і функціональному відношенні. Єдність зубного ряду забезпечується міжзубними контактами, комірковими відростком та частиною, пародонтом. У разі видалення зубів зубні ряди розпадаються на групи, що функціонують окремо. Під час обстеження зубних рядів у фронтальному відділі необхідно звернути увагу на глибину перекриття. Звичайно визначення характеру змикання зубних рядів не зумовлює перешкод, за винятком змикання у разі патологічних станів, після переломів щелеп тощо. У разі діагностування дефектів зубних рядів важливе значення мають дані про продовженість і топографію дефектів, наявність поряд з ними природних зубів. За продовженістю розрізняють: малі дефекти — відсутність не більше трьох зубів, середні — відсутність від чотирьох до шести зубів; великі дефекти — відсутність більше шести зубів. Крім того, дефекти поділяють за місцем розташування: розміщені у передньому, бічному або передньо-бічному відділах зубного ряду; за наявністю поруч розташованих зубів: обмежені зубами з обох боків (включені) чи лише з одного (кінцеві). Обстеження дозволяє отримати попередні дані про характер змикання зубних рядів (прикус), характер оклюзійних поверхонь і наявність дефектів та деформацій зубних рядів. Обстеження тканин пародонта можна проводити в комплексі з обстеженням рухомості зубів. Важливі дані для оцінки клінічної картини та планування ортопедичних заходів можна отримати за допомогою клінічних методів обстеження (огляд, пальпація, зондування) і параклінічних методів. Слід оцінити стан тканин маргінального пародонта, а саме наявність запалення, атрофії, гноєтечі, глибину кишень. Одночасно необхідно проводити вивчення патологічної рухомості зубів у разі захворювань тканин пародонта. Розрізняють фізіологічну та патологічну рухомість зубів. Фізіологічна рухомість є природною і непомітною для ока. Про те, що вона існує, свідчить наявність контактних пунктів та утворення контактних площадок. Патологічна рухомість проявляється значним зміщенням зубів під час незначного силового впливу. Вона є дуже важливим і об'єктивним критерієм оцінки стану тканин пародонта. За наростанням рухомості можна судити про розвиток патологічного процесу в тканинах пародонта, що допомагає правильно поставити діагноз, спланувати ортопедичне лікування і зробити прогноз. Патологічну рухомість визначають якзаумови відкритого рога, так і під час різних рухів нижньої щелепи із одного оклюзійного положення в інше. Необхідно розрізняти

ступені патологічної рухомості зубів. За умови I ступеня рухомості зуб рухається у присінковому напрямку, II ступеня — у присінково-ротовому та сагітальному; якщо рухомість III ступеня, то крім названих зуб ще й рухається у вертикальному напрямку. Рухомість III ступеня характеризує стан тканин пародонта як дуже важкий і запущений з незворотніми процесами. Для визначення ступеня рухомості зубів, який виражають у міліметрах, запропоновано низку пристроїв. Одним з таких пристроїв є апарат С вракова та Атанасової. Даним апаратом можна визначити рухомість зубів у горизонтальному напрямку в межах однієї десятої міліметра. Нині розроблено та впроваджено нові сучасні апарати типу періотесту (мал. 36).

Об'єктивні дані про стан тканин пародонта можно отримати за допомогою апарату "Періотест". Патологічні зміни у тканинах пародонта реєструються з великою точністю, коли їх ще не можна побачити на рентгенограмі. Звичайно у разі патологічної рухомості визначають і глибину кишень, які є обов'язковим супутником запально-дистрофічних процесів у пародонті. Спеціальним зондом проводять виміри їх глибини, а також оцінюють стан ясенного (маргінального) краю та характер виділень з кишень. Метод використанням пінцета, який набув широкого застосування у клініці ортопедичної стоматології з, має багато недоліків, зокрема, проведення діагностики на ранніх етапах, що знижує його діагностичну цінність. Зубні ряди можуть бути звужені або розширені. Часто спостерігаються й інші деформації зубних рядів, особливо у разі втрати перших молярів у молодшому віці (феномен Попова-Годона). Феномен проявляється зміщенням зубів-антагоністів у вертикальному напрямку та зміщенням зубів, які обмежують дефект. За В.А. Пономарьовою (1974), розрізняють дві форми вертикального зміщення зубів. Перша проявляється гіпертрофією коміркового відростка та частини у вертикальному напрямку, друга характеризується вертикальним зміщенням зуба з оголенням його шийки і кореня та спостерігається звичайно у людей старшого віку. Крім цих двох форм В.А. Пономарьова виділяє ще й третю форму, змішану, за якої наявні ознаки першої та

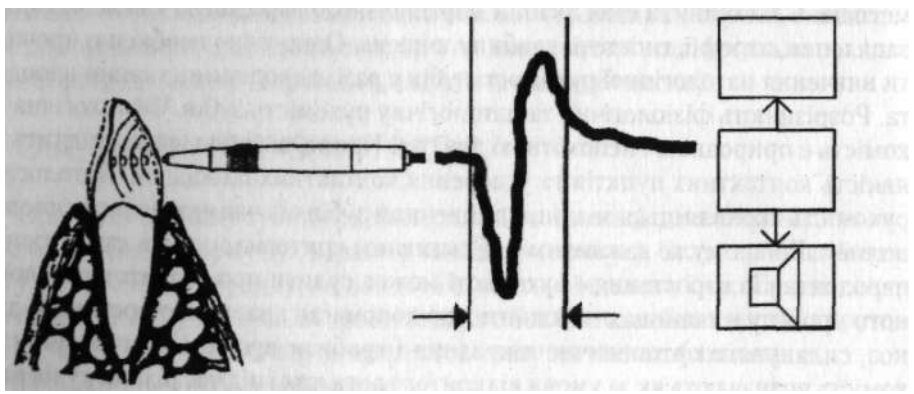

***Мал.** 36.* Апарат для дослідження тканин пародонта "Періотест"

другої форм. Велике практичне значення під час обстеження тканин ротової порожнини має метод пальпації, особливо перед знімним протезуванням. Проводячи пальпацію беззубих коміркових відростків та частин, виявляють гострі кісткові виступи й екзостози, які необхідно буде видаляти хірургічним шляхом. Визначають щільність слизової оболонки та її податливість у різних ділянках твердого піднебіння, форму скатів коміркових відростка та частини. Шляхом пальпації твердого піднебіння визначають наявність торусу та його межі. Детальне вивчення податливості слизової оболонки ротової порожнини має важливе значення для вибору методу отримання функціональних відбитків за повної відсутності зубів. Обов'язковому огляду підлягають складки слизової оболонки, які розташовані на вершині коміркового відростка або по його скатах. Тут же можуть бути тяжі, рубці слизової оболонки, утворені після травм, грубих операцій щодо видалення зуба, після опіків. За допомогою пальпації визначають рельєф коміркових відростка та частини — гладенький, горбкуватий, стан слизового горбка на нижній щелепі, амплітуду зміщення гіпертрофованої слизової оболонки ("півнячий гребінь"), що часто спостерігається на верхній і нижній щелепах у ділянці видалених фронтальних зубів.

ПИТАННЯ ДЛЯ САМОКОНТРОЛЮ

1. Які методи обстеження хворих застосовуються у клініці ортопедичної стоматології?
2. З яких методів складається суб'єктивне обстеження хворого?
3. Назвіть об'єктивні методи дослідження хворого в клініці ортопедичної стоматології.
4. Які послідовність та правила обстеження ротової порожнини і зубних рядів?
5. Для чого проводять пальпацію органів та тканин ротової порожнини?
6. Які пристрої використовують для визначення патологічної рухомості зубів?
7. За допомогою яких методів визначають глибину патологічних кишень?

ІНСТРУМЕНТАЛЬНІ ТА АПАРАТНІ МЕТОДИ ОБСТЕЖЕННЯ

Серед інструментальних методів обстеження ортопедичного хворого широко використовують перкусію, зондування, не втратила свого значення і загальнодоступна методика пальпації органів ротової порожнини.

ПЕРКУСІЯ

Метод перкусії найчастіше застосовується під час діагностики гострих та хронічних періодонтитів. Найчастіше для перкусії використовують ручку зонда, пінцета, дзеркала або іншого стоматологічного інструменту, якими легко постукують по обстежуваному зубу. Болючість під час перкусії у горизонтальному напрямку є ознакою ураження тканин приясенного (маргінального) пародонта травматичного походження. Виражена болючість під час перкусії у вертикальному напрямку дає підстави говорити про наявність хронічного запального процесу в апікальній ділянці або його загострення.

За даними Heuser, у разі резорбції зубної комірки в апікальній ділянці під час перкусії відчувається легке тремтіння. У такому разі необхідно середній або вказівний палець лівої руки накласти на апікальну ділянку зуба, який обстежується, а правою рукою проводити перкусію. Притуплений звук виникає у разі порушення кровообігу в періодонті, а набряклі тканини приглушують і притуплюють звук.

До сучасних методів обстеження відносять метод звукової перкусії за Heuser і Pohl. За якісною характеристикою звуку судять про стан тканин пародонта.

ЗОНДУВАННЯ

Метод клінічного дослідження широко застосовується у разі вивчення стану тканин маргінального пародонта, а саме стану ясенної борозни або кишені.

Патологічні процеси, які відбуваються у тканинах маргінального пародонта, спричиняють запалення, утворення періодонтальних кишень, ретракції ясенного краю. Наявність та глибину періодонтальних кишень вимірюють за допомогою стоматологічного зонда, у якого обов'язково має бути затуплений кінець і на його поверхні мають бути нанесені насічки на віддалі 0,5-1 мм одна від одної.

Зонд без зусиль уводять у ясенну борозну почергово з чотирьох боків — присінкового, ротового та двох апроксимальних. За глибиною уведення зонда оцінюють стан тканин маргінального пародонта.

Експертами ВООЗ розроблено спеціальний пародонтологічний зонд, конструктивними особливостями якого є: маркована частина на рівні 3,5-5,5 мм і маса 25 г. Зондування проводять без тиску, вводячи зонд до відчуття перешкоди з боку дна кишені, пересуваючи його по периметру зуба (мал. 37).



Мал.37. Пародонтологічний зонд ВООЗ

Якщо маркована частина ввійшла під ясна, тоді глибина кишені понад 6 мм, і секстант отримує оцінку в 4 бали. Якщо маркування видно з-під ясен, глибина кишені 4-5 мм, це відповідає 3 балам. Якщо маркована частина видна вся, а також наявний над- та під'ясенний зубний камінь, оцінка 2 бали. Оцінка 1 бал означає: кровоточивість, глибоку кишеню — до 3 мм, яка визначається через 30-40 с. За відсутності названих ознак виставляється 0 балів. Необхідно констатувати, що такі високоінформативні та доступні методи не знайшли широкого використання у клініці ортопедичної стоматології з різних причин.

Якщо у клініці немає пародонтометра, вимірювання глибини кишені можна провести звичайним стоматологічним зондом із затупленим кінцем, тупим кінцем голки Міллера тощо.

Під час проведення обстеження за допомогою зонду необхідно звертати увагу на наявність крово- або гноєтечі після закінчення процесу зондування. Крім того, зондування дозволяє визначити наявність під'ясенного зубного каменю.

Необхідна особлива увага під час роботи із зондами, особливо під час уведення та зондування.

Пальпація — простий доступний клінічний метод. Широко застосовується у клініці ортопедичної стоматології переважно для уточнення діагнозу. Особливо цінний метод пальпації під час обстеження лімфатичних вузлів, слинних залоз. Він дає можливість судити про їх щільність, болючість, рухомість і дозволяє диференціювати запальні процеси від бластоматозних. Пальпуючи м'язи, можна визначити їх тонус і болючі точки. Пальпації підлягають м'язи: жувальний, скроневий, присередній крилоподібний, дна ротової порожнини та груднинно-ключично-соскоподібний.

Термометрія та електротермія. Для отримання точних даних про стан пульпи можна використати електродіагностику. У клініці використовують пристрій від універсальної стоматологічної установки або спеціальний апарат для визначення електрозбудливості зуба (в мікроамперах, за Л.Р.Рубіновим). Доведено, що зуб з живою пульпою реагує на електрострум у межах від 2 до 6 мкА.

Реакція пульпи на електрострум понад 6 мкА свідчить про патологічний процес у ній, а понад 50 мкА — про її некроз. Якщо під час обстеження опорних зубів для незнімного протезування електродіагностика виявила зниження порогу збудливості пульпи, тоді для уточнення діагнозу застосовують рентгенографію.

РЕНТГЕНОЛОГІЧНІ МЕТОДИ ДОСЛІДЖЕННЯ

Рентгенологічні методи дослідження у стоматологічній практиці використовують дуже широко, оскільки вони є загальнодоступними, простими, відносно недорогими, високоінформативними.

Методи рентгенологічного дослідження поділяють на основні (внутрішньо та позаротова рентгенографія) і додаткові (томографія, комп'ютерна томо- і рентгенографія, телерентгенографія, електрорентгенографія).

Рентгенографія дозволяє визначити характер та важкість процесу в тканинах пародонта, форму резорбції кісткової тканини — горизонтальна, вертикальна, змішана, наявність кісткових кишень тощо. Метод допомагає у виборі ортопедичної конструкції зубного протеза та опорних зубів.

Внутрішньоротова контактна рентгенографія. Проведення даного рентгенологічного дослідження можливе за наявності спеціальних дентальних апаратів 5Д-1 і 5Д-2, "Siemens".

Отримання рентгенограм зубів і щелепно-лицевої ділянки має свої особливості, пов'язані з анатомічною будовою кісток даної ділянки. Необхідно ураховувати можливість накладання на рентгенограмах кісток одна на одну. Щоб цього не трапилося, необхідно тубус рентгенівської трубки спрямовувати під певним кутом до зубів верхньої та нижньої щелеп, користуючись правилом ізометрії.

Внутрішньоротова рентгенографія у прикусі. Даний вид рентгенологічного дослідження використовується переважно у дітей, у разі підвищеного блювотного рефлексу, підчас обстежень великих ділянок коміркового відростка та частини. Плівку розмірами 5х6 см або 6х8 см уводять у рот та утримують зімкнутими зубами.

Рентгенограми у прикусі використовують для обстеження усіх зубів та усіх відділів верхньої щелепи, фронтальної групи зубів верхньої і нижньої щелеп.

Позаротова рентгенографія. Метод позаротової, або екстраоральної, рентгенографії використовують рідко, коли отримати внутрішньоротові рентгенограми неможливо — у разі підвищеного блювотного рефлексу, тризму жувальних м'язів.

За допомогою позаротової рентгенографії можно провести дослідження відділів верхньої та нижньої щелепи, скронево-нижньощелепного суглоба, кісток лиця, але якість рентгенограм, отриманих позаротовим методом, нижча порівняно із внутрішньоротовим методом.

Томографія — пошарове обстеження, яке дозволяє отримати зображення певного шару ділянки, що вивчається. Використовуються спеціальні апарати — томографи або томографічні приставки. Суть проведення томографії полягає у тому, що під час дослідження хворий знаходиться у нерухомому стані, а рентгенівська трубка і касета з плівкою рухаються у протилежних напрямках. За допомогою томографії можна отримати зображення ділянки, яку вивчають, на певній глибині.

Метод незамінний під час дослідження патології скронево-щелепного з'єднання та інших ділянок голови і шиї. Томограми можна отримувати у трьох проекціях: сагітальній, фронтальній та аксіальній. Дослідження проводять пошарово з "кроком" 0,5-1 см.

Пошарове обстеження з малим кутом коливання (8-10°) називається **зонографією,** під час такого обстеження певної ділянки зображення отримують більш чітким і контрасним.

Томографія застосовується переважно для уточнення діагнозу патології верхньої щелепи та скронево-нижньощелепного суглоба.

Збільшена панорамна рентгенографія. Проведення даного дослідження здійснюється шляхом уведення у ротову порожнину хворого анода гострофокусної трубки (діаметр фокусної плями 0,1 мм), а рентгенівську плівку в поліетиленовій касеті розміром 12х25 см з підсилювальними екранами розміщують ззовні. Хворий сидить у стоматологічному кріслі, середньосагітальна площина перпендикулярна до підлоги, оклюзійна площина, що обстежується, паралельна до підлоги. Трубку вводять у ротову порожнину по середній лінії лиця до рівня других молярів. Описаний метод дозволяє отримати повну картину всіх зубів у вигляді панорамного знімку з великою чіткістю та збільшенням у 2 рази. Хворий під час даного дослідження отримує у 25 разів менше опромінення, ніж під час звичайного.

Електрорентгенографія. Метод грунтується на можливості зняття електростатичного заряду з поверхні пластини, яка покрита селеном, з подальшим напиленням кольорового порошку і переносом зображення на папір.

Електрорентгенографія є альтернативою іншим методам рентгенологічного дослідження, яка виключає використання дорогого срібла. Для проведення обстеження даним методом розроблений апарат ЕРГА, який складається із двох блоків: блоку зарядки та блоку проявки рентгенологічного зображення.

Телерентгенологічне дослідження. Під терміном "телерентгенографія" розуміють обстеження за умови значної фокусної віддалі, чим забезпечуються мінімальні зміни розмірів органа, який обстежується. Телерентгенограми виконують на касеті з підсилювальними екранами розміром 24х30 см, фокусна відстань 1,5-2,0 м. Обстеження вимагає обов'язкового використання краніостату, який забезпечує фіксацію положення хворого та отримання ідентичних рентгенограм.

Методика використовується для діагностики різних аномалій прикусу та оцінки ефективності ортодонтичного лікування.

Комп'ютерна томографія. Метод дозволяє виявити положення, форму, розміри та будову різних органів, визначити їх топографо-анатомічні взаємовідношення з органами і тканинами, розміщеними поруч. Метод грунтується на комп'ютерній обробці інформації, яка надходить з обстежуваних ділянок. Машина просторово визначає розташування ділянок, які по-різному поглинають рентгенівські промені. У результаті на моніторі відтворюється синтетичне

зображення ділянки, яку обстежують. Отримане зображення не є прямою рентгенограмою або томограмою, а являє собою синтезований образ, складений комп'ютером на основі аналізу ступеня поглинання тканинами рентгенівського проміння в окремих точках.

Метод комп'ютерної томографії дуже цінний у разі обстеження верхньої щелепи.

Рентгенографія з використанням контрасних речовин. У стоматології метод використовується під час проведення сіалографій, обстеження проток слинних залоз, які наповнюють йодвмісними препаратами.

Ангіографія — метод контрасного рентгенологічного дослідження судинної системи. У разі обстеження артерій — артеріографія, у разі обстеження вен — венографія.

АБСОЛЮТНА СИЛА ЖУВАЛЬНИХ М'ЯЗІВ, ЖУВАЛЬНИЙ ТИСК ТА МЕТОДИ ЇХ ВИЗНАЧЕННЯ

Перш ніж характеризувати методи визначення абсолютної сили жувальних м'язів та жувального тиску, необхідно визначитися у цих термінах. **Абсолютною жувальною силою** у фізіології називають силу, яку можуть розвинути жувальні м'язи за умови максимального скорочення.

Жувальний тиск (за Гельманом) — це та частина жувальної сили, яка може бути реалізована в якійсь ділянці зубо-щелепної системи.

Абсолютна сила жувальних м'язів, за даними Вебера, дорівнює в середньому 390-400 кг. За Вебером, м'яз у поперечному розрізі 1 $см^2$ може розвинути силу під час свого скорочення в 10 кг. Фізіологічний поперечник усіх трьох пар жувальних м'язів, які піднімають нижню щелепу, дорівнює 39 $см^2$ (*m.temporalis* - 8 $см^2$, *m.masseter*= 7,5 $см^2$, *m.pterygoideus medialis*=*b* $см^2$). Приведені абсолютні цифри неодноразово піддавалися сумніву, адже в складі жувальних м'язів є волокна, розміщені під кутом одні до одних, тобто мова йде не про арифметичну суму, а про суму рівнодіючих сил, які спрямовані під кутом одна до одної.

Абсолютну силу жувальних м'язів вивчало багато вчених. Так, у 1679 р. Бореллі, напевно, був першим, хто хотів виміряти її. Він фіксував шнурок на нижній моляр, зав'язував його і підвішував гирі. Маса гирі, яка опускала нижню щелепу, становила 180-200 кг. Зрозуміло, що такий спосіб є зовсім недосконалим, оскільки у такому разі враховувалася сила не тільки жувальних м'язів, але й м'язів шиї. Приблизно через 100 років подібні дослідження провів Зауер. Блек та М.С.Тиссенбаум запропонували для вимірювання жувального тиску гнатодинамометр. Апарат нагадував роторозширювач і мав у своєму складі дві пластинки для накушування, які роз'єднувалися пружиною. Пружина відводила стрілку по шкалі з поділками залежно від сили змикання зубів. Пізніше було розроблено електронний гнатодинамометр.

Гнатодинамометрія має серйозний недолік, оскільки вимірює тільки вертикальну силу, не враховуючи горизонтальну. Апарат не дає точних результатів вимірювання, і вони мають більш теоретичне, ніж практичне, значення для клініки ортопедичної стоматології. Підтвердженням сказаного є результати проведеного Шредером дослідження, який виключав поріг больової чутливості застосуванням анестезії. Так, у чоловіків середній показник дорівнював 35 кг, а в разі проведення анестезії — 60 кг.

Абсолютна сила жувальних м'язів розвивається надзвичайно рідко, тільки у хвилини небезпеки та психоемоційного збудження. Деякими прихильниками гнатодинамометрії шляхом багаторазових вимірювань було встановлено середні цифри жувального тиску для зубів верхньої та нижньої щелеп, що наведені нижче (табл. 1).

Таблиця 1. Жувальний тиск у кілограмах за Габером

Зуб	Чоловіки	Жінки
1	25	**18**
2	23	**15**
3	36	**22**
4	40	**26**
5	40	**26**
6	72	**46**
7	68	**45**
8	48	**36**
Разом	1408	936

Отримані цифри не можуть бути використані у клініці ортопедичної стоматології з причин, які були згадані вище.

СТАТИЧНІ МЕТОДИ ВИЗНАЧЕННЯ ЖУВАЛЬНОЇ ЕФЕКТИВНОСТІ

Вище описано суть понять абсолютної сили жувальних м'язів та жувального тиску. Необхідно зупинитися і на понятті «жувальна ефективність». Результат роботи жувального апарату за одиницю часу, який виражається у відсотках, називається **жувальною ефективністю.** Жувальна ефективність вимірюється у відсотках від ефективності інтактної зубо-щелепної системи, що приймається за 100.

Багато вчених почали працювати над визначенням постійних величин для розрахунку жувального тиску окремих зубів. За основу розрахунків було взято жувальний тиск найслабшого зуба зубо-щелепної системи — бічного різця. Крім того, враховували величину жувальної та різальної поверхонь, кількості коренів, товщини **і** довжини цих коренів, кількості горбків тощо.

М.І.Агапов (1927)урахував усі ці показники, взявши жувальну ефективність всього апарату за 100%, і вирахував жувальний тиск кожного зуба у відсотках, отримавши таким чином жувальну ефективність шляхом додавання жувальних коефіцієнтів усіх зубів.

Жувальні коефіцієнти зубів за М.І.Агаповим наведено нижче.

Зуби	Жувальний коефіцієнт (в %)
1	2
2	1
3	3
4	4
5	4
6	6
7	5
8	
Разом	25

Пізніше М.І.Агапов уніс поправку для уточнення визначення жувальної ефективності, тобто до уваги беруться тільки ті зуби, що мають антагоністів. Зуби, що не мають антагоністів, не беруть участі в акті жування. Тому підрахунок має вестися не за кількістю зубів, аза кількістю пар зубів-антагоністів. Якщо на верхній щелепі збережені всі зубі, а на нижній вони повністю втрачені, то, використовуючи поправку М.І. Агапова, жувальна ефективність у даному випадку буде дорівнювати 0. Запропонований метод має низку серйозних недоліків, які були ліквідовані І.М. Оксманом (1940) у запропонованому методі визначення жувальної ефективності для верхньої та нижньої щелеп.

Жувальні коефіцієнти зубів за І.М. Оксманом. Метод, запропонований І.М. Оксманом, ураховує не тільки функціональну цінність зубів, які втрачені, але й функціональний стан зубів, які збереглися. Ураховується також і рухомість зубів. Зуби з першим ступенем рухомості вважаються нормальними, з другим — як такі, що зберегли 50% жувальної цінності, і зуби з рухомістю третього ступеня — як відсутні.

Крім того, І.М. Оксман почав ураховувати на щелепах і зуби мудрості. Вираховування жувальної ефективності за М.І. Оксманом порівняно з методом М.І. Агапова є більш ефективним та інформативним.

Зуби	Верхня щелепа	Нижня щелепа
1	2	1
2	1	1
3	2	2
4	3	3
5	3	3
6	6	6
7	5	5
8	3	4
Разом	25	25

ФУНКЦІОНАЛЬНІ МЕТОДИ ВИЗНАЧЕННЯ ЖУВАЛЬНОЇ ЕФЕКТИВНОСТІ

Виконання основної функції жувальною системою залежить від низки чинників — наявності зубів, кількості пар зубів-антагоністів, ураження зубів карієсом, стану тканин пародонта та жувальних м'язів, нервово-рефлекторних зв'язків, складу слини, від кількості та консистенції їжі, і виражається жувальною ефективністю.

Жувальні проби. Для вірогідного судження про функціональну здатність жувального апарату необхідні динамічні методи, які б ураховували стан усіх його елементів та всі рухи нижньої щелепи.

Жувальна проба за Христіансеном. Christiansen у 1923 р. уперше зробив спробу вивчити жувальну ефективність зубо-щелепної системи, суть якої зводиться до жування трьох однакових циліндрів, вирізаних з кокосового горіха.

Після 50 жувальних рухів хворий випльовує розмелені жувальними рухами горіхи в лоток. їх промивають, висушують за температури 100 °С протягом 1 год і просіюють через сита з отворами різних діаметрів. За кількістю частинок горіха, які не просіюються через сита, роблять висновок про жувальну ефективність.

Жувальна проба Гельмана. У 1932 р. С.Є. Гельман модифікував жувальну пробу Христіансена. За методикою Гельмана жувальну ефективність визначають за часом, а саме 50 с дають хворому для жування 5 ядер мигдалю. Після 50 с він випльовує пережований мигдаль у приготовлену чашку, полоще рот перевареною водою. У ту ж чашку додають 8-10 крапель 5 % розчину сулими і проціджують через марлеві серветки. Залишки мигдалю на серветках поміщають на водяну баню для просушування, після чого висушені частинки знімають із серветки і просіюють через сита. За наявності залишку в ситі його зважують і за допомогою пропорції визначають відсоток порушення ефективності жування, тобто визначення залишку до всієї маси жувальної проби.

Жувальна проба за Рубіновим. Пробу, яку запропонував І.С.Рубінов (1957), називають ще фізіологічною жувальною пробою, оскільки жування продовжують до появи рефлексу ковтання. За методикою І.С.Рубінова про жувальну ефективність судять за часом пережовування 0,8 г лісового горіха. Запропонована методика не має недоліків, які притаманні пробам Христіансена та Гельмана.

Жувальний ефект за О.М. Ряховським (1988) визначають за допомогою математичних законів роботи подрібнення (Бонда, Ріттенгера, Ніка-Кірпичова). Суть методики полягає в наступному. Беруть 2 циліндри 20 % желатини, яка затверділа під дією 4% формаліну, діаметром 16 мм і об'ємом тестового матеріалу 4,2 $см^3$. Величину жувального ефекту розраховують за законом Бонда. Для цього спочатку визначають середній діаметр частинок кожного класу ступеня подрібнення у разі жування тестового матеріалу, який промивається струменем води через систему сит з отворами з модулем класифікації (корінь с двох) (діаметр найбільшого 14 мм, найменшого — 0,25 мм).

Жувальна здатність — це корисна робота з подрібнення продукту жування, здійснена за одиницю часу, яка визначається відношенням величини жу-

вального ефекту (А) до часу жування (t) і позначається у відносних одиницях за секунду.

Необхідно зазначити, що використання у клініці ортопедичної стоматології статичних та функціональних методів дозволяє визначити стан зубо-щелепної системи, але їх не можна підміняти один одним, адже всі вони не є досконалими.

ГРАФІЧНІ МЕТОДИ РЕЄСТРАЦІЇ РУХІВ НИЖНЬОЇ ЩЕЛЕПИ І ФУНКЦІОНАЛЬНОГО СТАНУ ЖУВАЛЬНИХ М'ЯЗІВ

Вивчення графічних записів рухів нижньої щелепи та її біомеханіки стало можливим завдяки фундаментальним дослідженням за допомогою мастикаціографії та електроміографії.

Мастикаціографія. Мастикаціографія — графічний метод реєстрації рефлекторних рухів нижньої щелепи (від грецьк. *masticatio* — жування, *grapho* — писати). У 1954 р. І.С. Рубінов запропонував пристрій — мастикаціограф та розробив методику реєстрації на кімографі рухів нижньої щелепи під час жування. Мастикаціографія дозволяє графічно реєструвати динаміку жувальних та нежувальних рухів нижньої щелепи, є методом об'єктивного вивчення рухів нижньої щелепи. Найоптимальнішим місцем для установлення пристроїв для реєстрування слід вважати підборідну ділянку нижньої щелепи.

Використання даної методики показало, що запис жувальних рухів нижньої щелепи являє собою низку хвилеподібних кривих, що йдуть одна за одною. Увесь комплекс рухів, починаючи від уведення їжі у ротову порожнину і до моменту ковтання, називається жувальним періодом. У кожному жувальному періоді розрізняють п'ять фаз. На кімографі кожна фаза має свій характерний запис.

Перша фаза — стан спокою — відповідає періоду до введення їжі у ротову порожнину, коли нижня щелепа нерухома, м'язи перебувають у стані мінімального тонусу, а нижній зубний ряд знаходиться на відстані 2-3 мм від верхнього, тобто відповідає фізіологічному стану спокою. На міографі ця фаза позначається у вигляді прямої лінії на початку жувального періоду.

Друга фаза — відкривання рота і введення їжі. Графічно це відповідає першому висхідному коліну кривої, яка починається відразу після лінії спокою. Розмах цього коліна залежить від ступеня відкривання рота, а напрямок вказує на швидкість відкривання та введення їжі у ротову порожнину.

Третя фаза — початкова фаза функції жування (адаптації) починається з вершини висхідного коліна і відповідає процесу пристосування до початкового подрібнення шматка їжі. Початкова фаза функції жування залежно від різних чинників може бути відображена графічно у вигляді однієї хвилі або являти собою поєднання хвиль, що мають кілька підвищень та спадів різної висоти.

Четверта фаза — основна фаза функції жування — графічно характеризується правильним періодичним чергуванням жувальних хвиль. У жувальну хвилю включаються усі рухи, які пов'язані з одним опусканням або підніманням нижньої щелепи до змикання зубів. Характер та продовженість цих хвиль залежать від стану жувального апарату і характеру їжі. Після закінчення основної фази жування починається фаза формування харчового комка з наступним його ковтанням. Графічно ця фаза виглядає хвилеподібною кривою з деяким зменшенням висоти хвиль.

Після ковтання харчового комка знову жувальні м'язи повертаються у стан спокою, що графічно зображується у вигляді горизонтальної лінії. Цей стан є першою фазою наступного періоду жування.

Запис мастикаціограм звичайно проводять олівцем або чорнилом на білому папері, застосовуючи для цього звичайний кімограф, електрокімограф або спеціально сконструйовані апарати для записування.

ЕЛЕКТРОМІОГРАФІЧНЕ ДОСЛІДЖЕННЯ ЖУВАЛЬНИХ ТА МІМІЧНИХ М'ЯЗІВ

Електроміографія — це метод функціонального дослідження системи м'язів, який дозволяє графічно реєструвати їх біопотенціали. Реєстрація біопотенціалів дозволяє визначити стан і функціональні можливості різних тканин. Для цих потреб використовують багатоканальний електроміограф і спеціальні датчики — нашкірні електроди. Електроміографію проводять для вивчення активності навколоротових м'язів, у разі підозри на захворювання скронево-нижньощелепного суглоба тощо.

Електромастикаціографія. З метою уточнення показників електричних осциляцій жувальних м'язів щодо окремих фаз жувального періоду метод електроміографії був використаний разом з мастикаціографією. Цей метод дослідження використовується переважно для підтвердження ефективності проведеного лікування.

Мастикаціодинамометрія - метод визначення сили жування (І.С.Рубінов, 1957) — грунтується на застосуванні природних коркових продуктів певної твердості з одночасною графічною реєстрацією жувальних рухів нижньої щелепи. Метод через свою складність у клінічних дослідженнях використовується рідко.

Міотонометрія. Міогонометром вимірюють тонус жувальних та мімічних м'язів. У разі відхилення від норми тонус м'язів змінюється. Пристрій для вимірювання тонусу жувальних м'язів складається із щупа та шкали для вимірювання у грамах. Методом міотонометрії можна визначити показники тонусу жувальних м'язів у стані фізіологічного спокою та за умови зімкнутих зубних рядів.

Міографія. Методом міографії реєструють діяльність м'язів, яка пов'язана із зміною їх товщини під час ізотонічних та ізометричних скорочень. Метод міографії застосовують для обліку рефлекторних скорочень жувальних м'язів. Міографія є перспективним методом обстеження у разі реєстрації функції мімічних м'язів у нормі та за наявності патологічних станів.

Реографія — метод дослідження пульсових коливань кровонаповнення судин різних органів і тканин, який грунтується на графічній реєстрації змін певного електричного опору тканин. У стоматологічній практиці використо-

вуються реодентографія — для вивчення кровотоку в зубі, реопародонтографія — для вивчення кровообігу в тканинах пародонта, реоатрографія - для вивчення кровообігу в присуглобовій ділянці. Дослідження проводять за допомогою реографів — пристроїв, які дозволяють реєструвати зміни електричного опору тканин, та спеціальних датчиків. Запис реограм проводять на пристроях, які здатні записувати.

Під час проведення реопародонтографії застосовують срібні електроди, один з яких накладають з присінкового боку (струмовий), а другий (потенціальний) — з боку піднебіння або язичка вздовж кореня зуба, який обстежують. Електроди фіксують на слизовій оболонці за допомогою медичного клею або лейкопластиру. Заземлювальні електроди прикріплюють до мочки вуха. Після проведення калібрування здійснюють запис.

Водночас для зручності розрахунків записують електрокардіограму в II відведенні і диференційну реограму з постійним часом 10 с.

У реограмі (РГ) розрізняють висхідну частину — анакроту, вершину, низхідну частину - катакроту, інцизуру і дикротичну зону. Якісна оцінка РГ складається із описання її основних елементів і ознак (особливостей):

1) характеристики висхідної частини (крута, полога, горбоподібна);

2) форми верхівки (гостра, загострена, плоска, аркоподібна, двогорба, куполоподібна, у вигляді гребеня півня);

3) характеру низхідної частини (плоска, крута);

4) наявності і вираженості дикротичної хвилі (відсутня, згладжена, чітко виражена, розташована посередині низхідної частини, у верхній третині, близько до основи кривої);

5) наявності і розташування доповнювальних хвиль на низхідній частині (кількість, розташування нижче або вище дикротичної хвилі).

Для типової конфігурації РГ характерні крута висхідна частина, гостра верхівка, плавна низхідна частина з дикротичною хвилею посередині і чітко вираженою інцизурою. Кількісний аналіз РГ проводять за допомогою трикутника й олівця. Усі амплітудні показники виражають у міліметрах, часові — в секундах.

Полярографія. Інтегральним показником, який характеризує загальний стан транскапілярного обміну, є напруження кисню ($p0_2$). Спеціальні апарати — полярографи дозволяють вести дослідження у тканинах живого організму. Показники залежать від характеру і ступеня патологічних процесів у пародонті.

ДІАГНОЗ

Після обстеження хворого, грунтуючись на отриманих даних, формулюють діагноз, який відображає як морфологічні, так і функціональні порушення, що відбулися у зубо-щелепній системі.

Діагноз в ортопедичній стоматології має свої особливості, які полягають у тому, що основне захворювання, з приводу якого пацієнт звертається до лікаря, звичайно є наслідком інших захворювань, таких, як карієс, хвороби тканин пародонта, травми тощо. Суттю діагнозу є порушення цілісності або форми зубів, зубних рядів чи інших органів зубо-щелепної системи та їх функції. Додатково вносяться дані про ускладнення стану та супутні захворювання.

Формулюючи діагноз, необхідно показати причину хвороби, тобто етіологію та патогенез, дати уявлення про патологоанатомічну основу і локалізацію, вказати на ступінь і характер функціональних розладів, уточнити особливості перебігу й форму захворювання. Отже, діагноз має складатися з двох частин: 1) основного захворювання та його ускладнень; 2) супутніх захворювань — стоматологічних і загальних. Виникає запитання: яке захворювання вважати основним? Більшість клініцистів рекомендують вважати основною ту хворобу, яка може призвести до втрати працездатності, здоров'я та життя, яка спонукала в даний час хворого звернутися до лікаря та на лікування якої спрямовується основна увага.

До основних захворювань відносять ті, які підлягають лікуванню ортопедичними методами, а до ускладнень — ті, які патогенетично пов'язані з основним захворюванням.

Супутніми стоматологічними захворюваннями (друга частина діагнозу) слід вважати ті, які підлягають лікуванню у стоматологів інших професій.

До морфологічних порушень відносять дефекти анатомічної будови зубів, дефекти та деформації зубних рядів і щелеп, аномалії прикусу, захворювання тканин пародонта, скроневого суглоба, м'язів щелепно-лицевої ділянки, язика, слизової оболонки ротової порожнини.

До функціональних порушень відносять насамперед втрату (або зменшення) функції жування, ковтання, мовлення, меншою мірою — дихання, а також біоелектричну активність жувальних та мімічних м'язів.

До естетичних порушень належать порушення, які негативно впливають на зовнішній вигляд хворого, стан та форму зубів, вид прикусу.

Таким чином, діагностика є найважчим розділом клінічної медицини взагалі і ортопедичної стоматології — зокрема. Правильне діагностування та формулювання діагнозу в ортопедичній стоматології можливе за умови чіткого уявлення про етіологію, патогенез захворювання, глибоких знань клініки та патологічної анатомії.

ВИБІР МЕТОДУ ЛІКУВАННЯ

Успіх ортопедичного лікування хворих залежить від багатьох чинників, але, на нашу думку, однією з головних ланок складного механізму лікування є правильне складання його плану. План лікування складають після обстеження хворого та постановки діагнозу. У нього передусім включають необхідність і обсяг спеціальної підготовки ротової порожнини до протезування, вид протезування та конструкцію протеза. Спеціальна підготовка ротової порожнини до ортопедичного лікування викладена в розділі "Підготовка ротової порожнини до протезування".

Під час вибору виду протезування необхідно пам'ятати, що розрізняють безпосереднє, найближче та віддалене протезування. Безпосередні протези фіксують у ротовій порожнині відразу після проведення оперативних втручань, але не пізніше 24 год, такі протези виготовляють до операції. Серед лікарів стоматологів-ортопедів такі протези ще називають імідіат-протезами. **Найближче протезування** використовують у перші два тижні, у період загоювання та епітелізації післяопераційної рани. Віддалене протезування проводять у пізніші терміни, приблизно до 3 міс після оперативних втручань.

Необхідно пам'ятати, що вирішення проблеми лікування — це тільки одна частина лікувального процесу, адже відновлення цілісності зубного ряду ще не вирішує усіх завдань. Ортопедичні конструкції насамперед повинні виконувати профілактичну функцію для максимального запобігання подальшому руйнуванню зубо-щелепної системи.

Щоб зробити правильний вибір методу ортопедичного лікування, необхідно мати добрі знання з функціональної анатомії, фізіології, етіології, патогенезу, клініки та діагностики стоматологічних захворювань. Адже від того, наскільки правильно складено і виконано план ортопедичного лікування, залежить кінцевий результат роботи лікаря - відновлення функцій та запобігання подальшому прогресуванню захворювань щелепно-лицевої ділянки.

ІСТОРІЯ ХВОРОБИ В ОРТОПЕДИЧНІЙ СТОМАТОЛОГІЇ

Історія хвороби, або амбулаторна карта, є обов'язковим офіційним лікарським документом, який затверджено Наказом міністра охорони здоров'я України від 27.1 2.99 за № 302. Статистична форма 043/0.

Структурно історія хвороби включає в себе такі основні розділи:

1. Загальнореєстраційні дані.
2. Анамнестичні дані.
   А. Скарги
   Б. Анамнез нинішнього захворювання:
      а) режим харчування;
      б) причини та характер втрати зубів;
      в) чи користується хворий протезами і якої конструкції; терміни користування;
      г) які хвороби порожнини рота переніс хворий;
      д) негативні звички, смоктання пальців у дитячому віці тощо.
   В. Анамнез життя:
      а) коротка біографія хворого (умови праці та проживання);
      б) спадкова обтяженість (сифіліс, туберкульоз);
      в) перенесені захворювання загальносоматичного характеру;
      г) звична інтоксикація (куріння, вживання алкоголю);
      д) сон, апетит, збудливість.

3. Об'єктивне обстеження:
   а) загальна конфігурація обличчя;
   б) зубна формула;
   в) характеристика зубів (інтактні, рухомі, стертість, колір, форма, положення у зубній дузі, структура, наявність пломб, під- та над'ясенних каменів);
   г) характеристика дефектів зубних рядів;
   д) вид прикусу;
   є) дані Rtg-дослідження;
   є) жувальна ефективність за Рубіновим, Ряховським;
   ж) стан СОПР;
   з) морфологічна характеристика щелеп;
   и) стан тканин порожнини рота до ортопедичного лікування.
4. Діагноз:
   а) топографія дефекту;
   б) відсоток втрати жувальної ефективності;
   в) естетичний дискомфорт;
   г) порушення функції мовлення.
5. Лікування: визначена конструкція зубного протеза.
6. Щоденник лікування хворого.
7. Епікриз.

Абсолютно всі дані, які вносяться в історію хвороби, повинні бути записані послідовно та в повному обсязі, так, щоб не тільки той, хто заповнював історію, але й інший лікар міг мати чітку уяву про хворого. Цей важливий документ відображає динаміку захворювання, методи лікування та його результати, є атестатом лікарської зрілості, який свідчить про рівень клінічного мислення лікаря та відповідність займаній посаді.

ПИТАННЯ ДЛЯ САМОКОНТРОЛЮ

1. Які інструментальні методи дослідження використовують під час обстеження хворих?
2. Які є апаратурні методи дослідження?
3. Для чого використовують термометрію та електротермію?
4. Яка роль рентгенологічних методів дослідження у клініці ортопедичної стоматології?
5. Які є визначення абсолютної сили жувальних м'язів, жувального тиску та методи їх вивчення?
6. Назвіть переваги та недоліки у проведенні гнатодинамометрії.
7. Які статичні методи визначення жувальної ефективності?
8. Які функціональні методи визначення жувальної ефективності?
9. Які графічні методи реєстрації рухів нижньої щелепи?
10. У чому полягає своєрідність постановки діагнозу в ортопедичній стоматології?
11. Вибір методу лікування у клініці ортопедичної стоматології.
12. Які правила написання та оформлення історії хвороби?

Підготовка ротової порожнини до протезування

Успіх ортопедичного лікування хворих залежить від підготовки ротової порожнини до протезування. Підготовка до протезування починається із загальних оздоровчих заходів, тобто із санації ротової порожнини. Крім того, проводиться спеціальна підготовка ротової порожнини залежно від конструкції та виду протезування. Нині неможливо уявити цей процес без психологічної підготовки хворого.

ПСИХОЛОГІЧНА ПІДГОТОВКА ХВОРИХ ПЕРЕД ПРОТЕЗУВАННЯМ

Психологічна підготовка хворих має велике значення для кінцевого успіху ортопедичного лікування. Основна мета лікаря — заспокоїти хворого, знизити больовий поріг, а також запобігти емоційно-стресовим реакціям, які розвиваються не тільки під час здійснення самого ортопедичного втручання, але ще й до його початку.

Лікар стоматолог-ортопед повинен знешкодити всі подразники, здатні спричинити нейровегетативну реакцію у хворого. Почуття страху та психомоторне напруження у пацієнтів напередодні прийому у лікаря мають індивідуальні прояви і можуть змінюватися у досить широкому діапазоні — від пасивного опору до нестримних психо-невротичних реакцій. Якщо у першому випадку можна використати з більшою чи меншою ефективністю методи психологічної підготовки та місцеву анестезію, то у другому необхідно застосувати медикаментозну седативну терапію і потенційоване місцеве знеболювання.

У наданні надійної, високоефективної допомоги важлива роль належить організації системи лікування. Цьому сприяють такі чинники, як можливість зареєструватися по телефону, отримати чітку, вичерпну інформацію, надану чемним, доброзичливим тоном, узгодити дії та години прийому.

Важливим моментом у заспокоєнні хворого є злагодженість роботи медперсоналу, охайність його одягу, чистота робочого місця, сприятливе оточення. Хворий повинен з перших хвилин переконатися, що лікар застосовує тільки стерильні або одноразові інструменти. Не останню роль у знятті первової напруги чи страху відіграють відповідні інтер'єри лікувальних закладів.

Гарні, зі смаком підібрані меблі та обладнання, а також затишні кабінети з квітами, картинами чи іншими декоративними елементами позитивно діють на хвору людину.

Загальновідомо, що успіх лікування значною мірою залежить від бажання пацієнта співпрацювати з лікарем. Взаєморозуміння між лікарем та пацієнтом має надзвичайно важливе значення у профілактиці розвитку побічних реакцій, оскільки хвора людина перебуває у незвичній обстановці, що інколи може справляти на неї гнітюче враження. Тому в клініці потрібно створити атмосферу взаємної довіри і позитивних емоцій на всіх етапах лікування.

Психологічну підготовку загалом застосовують хворим, яким не потрібні невідкладні втручання, що дозволяє лікареві раціонально використати час на її здійснення, особливо коли мова йде про знімне протезування.

Хворий, у свою чергу, має можливість обміркувати, зрозуміти й оцінити весь процес запланованого лікування. Тільки після цього у нього виникає упевненість у необхідності лікування та віра в його успіх.

Для досягнення взаєморозуміння і довіри пацієнта до лікаря останній має володіти методами впливу на хвору людину. Основними серед них є роз'яснення, заспокоєння, переконування, підбадьорювання, наведення прикладів успішного лікування інших хворих. Під час вибору способів індивідуальних підходів до лікування обов'язково ураховують тип нервової системи хворого, різновид особистості, психофізичні та поведінкові реакції.

На практиці доводиться проводити протезування пацієнтам з неврозами, психопатіями, психозами. У такому разі лікар-ортопед змушений звертатися за допомогою до психіатра і разом з ним продовжувати лікування хворого, суворо дотримуючись медичної деонтології та етики.

Лікар стоматолог-ортопед, так само як і лікар будь-якої спеціалізації, повинен підходити до пацієнта як до хворої людини з дотриманням усіх канонів медицини.

ЗАГАЛЬНОСАНАЦІЙНІ ЗАХОДИ В РОТОВІЙ ПОРОЖНИНІ

Проведення загальносанаційних заходів у ротовій порожнині є обов'язковим для усіх хворих. Як свідчить практика, всі хворі, за незначним винятком, потребують лікування різних захворювань ротової порожнини. Лікування ортопедичними конструкціями за умови несанованої ротової порожнини є серйозною лікарською помилкою, оскільки це нротирічить лікарській етиці, збільшує небезпеку інфікування СОП Р під час ортопедичних маніпуляцій, створює загрозу зміни плану лікування, що проводиться, або після завершення його.

Необхідно диференційовано підходити до лікування за наявності деяких захворювань слизової оболонки ротової порожнини, що мають хронічний перебіг і для їх лікування необхідно багато часу. До таких захворювань належать

лейкоплакія, червоний плоский лишай, парестезії різного характеру. Тривалий термін терапії цих захворювань буде спричинювати подальше прогресування хвороб травного каналу, щелепно-лицевої ділянки, тому вважається, що ортопедичне лікування їх є доцільним. За наявності таких захворювань можна використовувати знімні конструкції зубних протезів, але хворі повинні бути під постійним наглядом лікаря. Використання знімних конструкцій зубних протезів за наявності лейкокератозу протипоказано. Необхідно пам'ятати, що деякі захворювання слизової оболонки ротової порожнини не уражують коміркових відростків та тверде піднебіння, наприклад, червоний плоский лишай, і обмежень у такому разі в ортопедичному лікуванні не повинно бути.

Низка захворювань є прямим показанням до лікування, наприклад, глибокий травмувальний прикус, різного роду парастезії та глосалгії, адже використання у таких випадках звичайної медикаментозної терапії є неефективним.

ВИДАЛЕННЯ КОРЕНІВ ЗУБІВ

Існує загальноприйняте положення, що всі корені зубів, які знаходяться у ротовій порожнині, підлягають видаленню, за винятком тих, які можуть бути використані для відновлення анатомічної будови зуба сучасними конструкціями (куксовими вкладками, анкерними штифтами тощо). Такі зуби можуть використовуватися як опори у разі знімного протезування. Вимоги до коренів, які будуть використані з цією метою, дуже жорсткі: вони повинні міцно триматися у комірці, підвищуватися над ясенним краєм, канали бути запломбованими до верхівкового отвору. За таких жорстких умов реально можуть бути використані лише корені окремих груп зубів, це передусім корені ікол на обох щелепах та корені різців на верхній щелепі. Рідше використовуються корені премолярів. Корені всіх інших груп зубів підлягають видаленню.

Особливої уваги заслуговує клінічна картина у разі збереження одиночних зубів чи коренів на щелепах, видаливши які щелепи стають беззубими. Розглянемо окремо клінічну картину на нижній щелепі, де умови для фіксації протезів дуже несприятливі, якщо видалити останній зуб, який зберігся. Отже, одиночні зуби на нижній щелепі необхідно зберігати, як необхідно зберігати і корені зубів. Це має важливе значення у хворих, які раніше не користувалися знімними конструкціями зубних протезів. Корені збережених зубів найчастіше можна використовувати для виготовлення покривних протезів (Evans, Vilmor, М.І.Кирилюк). Термін служби таких зубів і коренів обмежується негативною дією на них кламерів та інших фіксувальних елементів знімних протезів, але він дозволяє адаптуватися хворим до таких протезів, зберігає міостатичні рефлекси, зменшує швидкість атрофії коміркової частини.

Інший підхід існує до збереження одиночних зубів та коренів на верхній щелепі, де анатомічні умови фіксації добрі. Усі одиночні збережені зуби та корені на верхній щелепі підлягають видаленню. Існують рідкісні клінічні ситуації, коли є необхідність тимчасового збереження одиночних зубів на верхній щелепі (рубцеві зміни, післяопераційний період тощо)

Гінгівоектомія. Суть цієї операції полягає у висіканні слизової оболонки, яка перекриває корінь зуба, та звільнення і від неї між'ясенних сосочків. Після рубцювання рани зовнішня частина кореня звільняється, що дозволяє використовувати його у разі застосування ортопедичних конструкцій. Цей метод підготовки дозволяє використовувати корені зубів навіть у тих випадках, коли межа відлому або руйнування коронкової частини знаходиться під яснами.

ПОКАЗАННЯ ДО ВИДАЛЕННЯ ЗУБІВ У РАЗІ ЗАХВОРЮВАНЬ ТКАНИН ПАРОДОНТА

Видалення зубів спричинює серйозні порушення функції мовлення, жування, діяльності скронево-нижньощелепного суглоба, жувальних м'язів, призводить до зниження міжкоміркової висоти. Ці порушення стають особливо вираженими у разі видалення останньої пари зубів-антагоністів. До видалення кожного окремо взятого зуба необхідно підходити індивідуально і диференційовано, адже жувальний тиск, який припадає на зуб, є джерелом імпульсів, що надходять до коміркового відростка і підтримують його нормальну життєздатність. Не можна не враховувати і того, що кожний зуб у зубній дузі посідає відповідне місце у плані ортопедичного лікування і не-обдумане видалення його призведе до зміни раніше наміченого плану.

На кашу думку, всі зуби з рухомістю II ступеня підлягають видаленню. Винятком можуть бути ті випадки, коли атрофія комірки спостерігається у пришийковій ділянці, а патологічна рухомість зуба зумовлена загостренням захворювань тканин пародонта або травмою.

Після ліквідації причини зуб може укріпитися, і питання щодо його видалення необхідно вирішувати повторно.

Зберігають зуби з атрофією комірки у межах середньої третини та з рухомістю I і II ступеня. Якщо атрофія досягла меж верхівкової третини комірки, збереження зуба можливе за умови його рухомості I ступеня, коли запальний процес виражений незначно. Другою умовою збереження зуба з I ступенем ураження тканин пародонта є його розміщення у зубному ряду. Одиночні зуби звичайно не мають функціональної цінності і підлягають видаленню. Підлягають видаленню також зуби з рухомістю II та III ступеня з наявними навколоверхівковими хронічними зонами запалення. Таким чином, вирішувати про видалення зуба з хворобою тканин пародонта можна лише грунтуючись на даних детального аналізу клінічної картини та даних рентгенограм.

У разі генералізованої форми пародонта доводиться видаляти одномоментно кілька зубів, що призводить до функціонального перевантаження тих зубів, на яких фіксується висота прикусу. Ситуація ускладнюється ще й тим, що між видаленням зубів та початком протезування проходить значний проміжок часу.

Досить часто доводиться додатково видаляти зуби, на яких фіксувалася висота прикусу, що призводить до зміни плану лікування і може зумовити серйозні проблеми.

Для запобігання таким ускладненням звичайно роблять так. Пари зубів-антагоністів, які залишилися у ротовій порожнині, шинують одним із способів залежно від клінічної картини. Проведене шинування запобігає функціональному перевантаженню зубів, які залишилися, під час комплексного лікування захворювань тканин пародонта.

СПЕЦІАЛЬНА ПІДГОТОВКА РОТОВОЇ ПОРОЖНИНИ

Спеціальна підготовка ротової порожнини до протезування складається із терапевтичних, хірургічних, ортопедичних та ортодонтичних заходів. На першому етапі вона включає терапевтичне лікування зубів, а саме їх депульпування за суворо визначеними показаннями. Необхідно зазначити, що витрата лікарем-терапевтом часу на депульпування зуба набагато перевищує таку витрату на обережне, поступове, малотравматичне препарування зуба за умови хорошого знеболення. Приймаючи рішення про депульпування зубів, необхідно враховувати вік хворого, його загальний стан, стан тканин пародонта та твердих тканин зуба.

Існує думка, що депульпування є крайнім заходом і його необхідно проводити за наявності таких показань: у разі необхідності значного препарування твердих тканин зуба під пластмасові, металокерамічні, комбіновані коронки, за наявності на рентгенограмі широкої пульпової камери зуба; у разі необхідності значного вкорочення коронкової частини зуба, коли вона порушує оклюзійні співвідношення, а інші методи використати немає можливості; перед шинуванням фронтальної групи зубів у разі захворювань тканин пародонта, коли виникає необхідність значного вкорочення коронок; коли лікування пов'язане з патологічною стертістю зубів і наявна втрата 2/3 коронкової частини зуба; внаслідок допущених помилок після препарування зуба, коли стійко зберігається гіперестезія.

Показане депульпування зубів, які значно нахилені в бік дефекту і повині бути опорами у мостоподібних протезах. Депульпування необхідне звичайно у зубах із значним ступенем оголення коренів. Водночас із показаннями до депульпування зубів існують абсолютні протипоказання до цієї маніпуляції. Це гіпертонічна хвороба НІ ступеня, інфаркт міокарда (протягом 6—12 міс після його виникнення), тризм щелеп різного генезу, мікростомії різного походження, епілептичні статуси, порушення психіки.

Спеціальна підготовка рогової порожнини перед протезуванням включає хірургічну підготовку. Власне хірургічна підготовка складається з великої кількості операцій, які Wassmund (1931) ділить на такі:

1) поглиблення присінка ротової порожнини;

2) перенесення місця прикріплення м'язів убік від розміщення меж протеза;
3) відновлення коміркового відростка;
4) поглиблення піднебінного склепіння;
5) видалення основи виличного відростка верхньої щелепи.

За Buisson та Solas (1958) усі операції поділяються на підготувальні та коригувальні.

Кожна операція має свої завдання і технічні особливості проведення. З цієї точки зору необхідно виділити такі операції:

1) видалення одиночних збережених зубів;
2) виправлення форми коміркових відростка та частини;
3) пластика коміркових відростка та частини;
4) створення штучної комірки;
5) підсадка металевого піднадкісткового або іншого імплантата;
6) підготовка твердого піднебіння;
7) ліквідація тяжів та рубців на слизовій оболонці протезного ложа;
8) поглиблення присінка та дна ротової порожнини.

Питання щодо видалення одиноких збережених зубів на верхній та нижній щелепах описано в попередньому підрозділі.

ВИДАЛЕННЯ ЕКЗОСТОЗІВ

Екзостозами називають кісткові утворення у вигляді виступів, горбків, шипів, гострокінцевих або тупокінцевих гребенів. Клінічна картина у разі екзостозів бідна на симптоми і лікар дізнається про їх наявність під час обстеження ротової порожнини перед знімним протезуванням.

Сама форма екзостозів і їх розміри бувають різними. З клінічної точки зору найбільше незручностей вони створюють у разі розташування на нижній щелепі. Найчастіше екзостози є наслідком видалення зубів та помилок лікаря, допущених на цьому етапі лікування, а саме — не проведено згладжування гострих країв комірок після екстракції зуба. Рідше екзостози спостерігають у вигляді кісткових утворень, розміщених на внутрішній поверхні нижньої щелепи.

Звичайно екзостози видаляють хірургічним шляхом. Видалення екзостоза проводять через трапецієподібний розріз, за допомогою якого утворюють клапоть з широкою основою на дні ротової порожнини. У такому разі клапоть має добре кровопостачання.

Необхідно зазначити, що хворі нерідко відмовляються від подібних операцій з різних причин.

Резекція частини коміркового відростка проводиться досить рідко. Вона показана тоді, коли він у дистальному відділі настільки збільшений, що вступає у контакт з комірковою частиною нижньої щелепи. Перед операцією необхідно зняти відбитки і визначити обсяг оперативного втручання на моделях. Необхідно також провести рентгенологічне дослідження для виключення новоутворень. Після заживання рани розпочинають ортопедичне лікування.

ПЛАСТИКА КОМІРКОВОГО ВІДРОСТКА І КОМІРКОВОЇ ЧАСТИНИ

Операція пластики коміркової частини вперше була проведена на беззубій нижній щелепі, де за повної атрофії коміркової частини умови для фіксації повного знімного протеза вкрай незадовільні. А.Е.Верлоцький був першим, хто запропонував у 1941 р. таку операцію. У 1950 р. Г.Б.Брахман модифікував її, використовуючи для штучної коміркової частини свіжий трупний хрящ. Операції не набули поширення через багато причин та малоефективності на практиці.

Не призвели до позитивних результатів і спроби використання металевих піднадкісткових імплантатів, які через деякий час доводилося видаляти через утворення грануляційної тканини та виникнення некрозу тканин. За даними літератури, найкращим видом імпантата є ендоосальний, але й до його використання необхідно підходити диференційовано і дуже обережно.

Видалення піднебінного торуса хірургічним шляхом проводиться дуже рідко. У разі надмірно вираженого торуса на моделі його ізолюють фольгою для запобігання травматичному ушкодженню даної ділянки, а за умови протезування бюгельним протезом його можна обійти бюгелем спереду або ж ззаду на твердому піднебінні.

У період підготовки ротової порожнини до протезування часто доводиться ліквідовувати рубці та тяжі слизової оболонки. На слизовій оболонці ротової порожнини виділяють два види тяжів. До першого відносять вуздечку язика, губ та тяжі слизової оболонки. Останні обмежують розмах рухів язика, щік і губ, вони є серйозною перешкодою для проведення знімного протезування. У разі повного знімного протезування такі тяжі заважають створенню замикального клапана, що призводить до погіршення фіксації протезів. До другого виду тяжів на слизовій оболонці ротової порожнини відносять рубці, які є наслідком перенесених операцій, опіків, поранень, системних захворювань. Оперативне лікування тяжів та рубців не є простим завданням і не завжди приносить бажаний успіх.

Є.І.Гаврилов (1960) запропонував метод висічення рубців по перехідній складці. Суть методу полягає у тому, що до оперативного втручання на щелепах знімають відбитки, проводять відливання моделей і на гіпсових моделях видаляють гіпс, який відображає тяжі, та проводять моделювання склепіння перехідної складки. За підготовленою моделлю виготовляють протез і після того проводять операцію. Епітелізація проходить під дією протеза, який виконує формувальну роль.

Нерідко доводиться висікати рухому слизову оболонку коміркового відростка. За формою вона нагадує гребінь півня з різним ступенем рухомості. У разі незначної гіпертрофії слизової оболонки можна розпочинати ортопедичне лікування без оперативного втручання. Якщо такий гребінь різко виражений, тоді проводять клиноподібне висічення зайвої тканини.

ПОГЛИБЛЕННЯ ПРИСІНКА РОТОВОЇ ПОРОЖНИНИ

Нині існує багато методик поглиблення присінка ротової порожнини. Найбільшого поширення набули методики за Казанджяном, Вассмундом, Борованським, Флором, Шеделом та ін. їх суть можна зрозуміти, ознайомившись з методикою Казанджяна. Операція проводиться під провідниковим знеболюванням. Роблять розріз слизової оболонки на відстані 1,5 см від коміркової частини і паралельно до нього. Клапті слизової оболонки відсепаровують у бік коміркової частини до її вершини і в бік нижньої губи до її червоної окрайки. Потім тупим шляхом відшаровують м'язи від кістки до краю підборіддя. Клапоть із слизової оболонки коміркової частини укладають на кістку, покриту окістям, а клапоть з нижньої губи відтягують якомога нижче, у глибину створеного склепіння присінка.

ПОГЛИБЛЕННЯ ДНА РОТОВОЇ ПОРОЖНИНИ

У 1952 р. Trauner запропонував операцію поглиблення дна ротової порожнини в ретромолярній ділянці. Суть операції зводиться до такого. Попередньо готують формувальний протез з подовженими краями в ретромолярній ділянці. Розріз слизової оболонки проводять з боку язика безпосередньо біля основи коміркової частини. Слизову оболонку відшаровують тупим шляхом, а частину зрізають, у такому разі оголюється щелепно-під'язиковий м'яз, який тут перерізають. Звільнений край м'яза та слизової оболонки зшивають і підгинають до нижнього краю нижньої щелепи, де проводять фіксацію швами. Потім фіксують безпосередньо протез, який залишають до повного загоювання рани, постійний протез фіксують через 2 міс.

У 1956 р. цю операцію удосконалили Кемені та Warga. Вони також запропонували для поліпшення фіксації повних знімних зубних протезів на нижній щелепі застосовувати пелоти.

СПЕЦІАЛЬНА ОРТОПЕДИЧНА ТА ОРТОДОНТИЧНА ПІДГОТОВКА РОТОВОЇ ПОРОЖНИНИ ДО ПРОТЕЗУВАННЯ

Часткова втрата зубів призводить не тільки до порушення цілісності зубних рядів, але й до порушення оклюзійних взаємовідношень, що перешкоджає ефективно проводити ортопедичне лікування. У разі значних порушень оклюзійних взаємовідношень між зубними рядами протезування без попередньої спеціальної підготовки стає неможливим. Виправити оклюзійну поверхню можна за рахунок підвищення прикусу, вкорочення зубів, які вийшли із зубного ряду, дії на коміркові відросток і частину ортодонтичної апаратури, видалення зубів, які порушують оклюзійні співвідношення. Вибір одного із цих методів залежить від віку і загального стану хворого, стану та положення зубів у зубній дузі, а також від наміченого плану лікування.

ВИРІВНЮВАННЯ ОКЛЮЗІЙНОЇ ПОВЕРХНІ ЗУБНИХ РЯДІВ ШЛЯХОМ ПІДВИЩЕННЯ ПРИКУСУ. ВКОРОЧЕННЯ ЗУБІВ

Ці методи є доступними для кожного лікаря і широко використовуються у клініці ортопедичної стоматології. Підвищення прикусу показано у разі незначного вертикального переміщення зубів. Для цього достатньо незначно підвищити прикус, щоб усунути блокувальні моменти і поліпшити умови для протезування.

Прикус підвищують на одиночних коронках, мостоподібних протезах або шинувальних апаратах. Щоб уникнути помилок, необхідно знати, що одномоментно підвищувати прикус можна не більше ніж на 2 мм. За необхідності прикус можна підвищити і більше ніж на 2 мм. Цю процедуру треба проводити у два етапи, щоб запобігти виникненню небажаних реакцій з боку жувальних м'язів та скронево-нижньощелепного суглоба.

Необхідно пам'ятати, щозуби,які утримують висоту прикусу, повинні бути з'єднані в один блок, а само підвищення прикусу не повинно порушувати множинний контакт між зубами.

Укорочення зубів застосовується дуже часто, коли виправлення їх положення неможливо провести ортодонтичним методом. Виправлення деформацій оклюзійної поверхні шляхом укорочення зубів без їх депульпування показано у разі незначного переміщення як у вертикальному, так і в медіо-дистальному напрямках. За наявності значно виражених форм деформацій виникає необхідність у депульпуванні зубів. У такому разі необхідно враховувати функціональну цінність зуба, який треба депульпувати, а також виконувати всі вимоги щодо терапевтичного лікування зубів.

ОРТОДОНТИЧНИЙ МЕТОД ВИПРАВЛЕННЯ ОКЛЮЗІЙНОЇ ПОВЕРХНІ ЗУБНИХ РЯДІВ

Цей метод дає хороші результати, але має суворо визначені показання до застосування. Метод вимагає подовжених термінів лікування, що не завжди є можливим, а також спричиняє труднощі, з якими стикаються хворі, особливо похилого віку.

На час виправлення оклюзійної поверхні впливають багато чинників: ступінь переміщення зуба, його положення у зубній дузі, стан тканин пародонта, вік хворого і його загальний стан.

В осіб старшого і похилого віку перебудова здійснюється помалу і приносить лише частковий успіх. У людей віком понад 45-50 років необхідно віддавати перевагу радикальнішим методам, які описані вище.

Апаратурно-хірургічний метод виправлення оклюзійної поверхні зубних рядів не знайшов широкого застосування через складнощі оперативних втручань і не завжди позитивний ефект від лікування, особливо у хворих старшого віку із супутніми соматичними захворюваннями.

ПИТАННЯ ДЛЯ САМОКОНТРОЛЮ

I. Які загальносанаційні заходи проводяться у ротовій порожнині?
2. Яка тактика лікаря стоматолога-ортопеда у разі видалення коренів зубів?
3. Які показання до видалення зубів у разі захворювань тканин пародонта?
4. З яких заходів складається спеціальна підготовка ротової порожнини?
5. Які є методики хірургічної підготовки ротової порожнини до протезування?
6. У чому суть проведення пластики коміркових відростка та частини?
7. Для чого проводять поглиблення пригінка ротової порожнини?
8. Які є методи оргодонтичної підготовки ротової порожнини до протезування?
9. Для чого проводиться психологічна підготовка хворих перед протезуванням?
10. Які є методи впливу лікаря стоматолога-ортопеда на хвору людину?

Основи матеріалознавства

Матеріалознавство у стоматології — відносно молода і самостійна гілка загального матеріалознавства. Стоматологічне матеріалознавство є прикладною наукою, яка розглядає питання розробок та виробництва стоматологічних матеріалів, вивчає їх властивості, вирішує проблеми створення нових, ефективніших матеріалів, які б відповідали сучасним вимогам не тільки клініки ортопедичної стоматології, але й клініки взагалі.

Упровадження та використання нових матеріалів у клініці ортопедичної стоматології проводиться після детальних клінічних, лабораторних, а якщо є необхідність, то й біологічних досліджень. Матеріали, рекомендовані для використання у зубогехнічній справі, повинні відповідати вимогам "Міжнародної організації зі стандартизації".

Зуботехнічне матеріалознавство безпосередньо пов'язане із зуботехнічною технікою, тобто з виготовленням ортопедичних конструкцій зубних протезів.

Успіхи у клініці ортопедичної стоматології щодо надання висококваліфікованої ортопедичної допомоги населенню з'явилися насамперед завдяки новим прогресивним розробкам та впровадженням нових, ефективних матеріалів, розроблених на основі досягнень хімії, фізики, фізики опору матеріалів тощо.

Необхідно зазначити такі важливі етапи в розвитку стоматологічного матеріалознавства, як заміна каучуку на акрилові пластмаси, впровадження кобальто-хромових сплавів, сучасних фарфорових мас для металокераміки, фотополімерних матеріалів для облицювання незнімних конструкцій зубних протезів тощо.

На сучасному етапі розвитку ортопедичної стоматології успіх лікування залежить не тільки від знань та умінь лікаря і зубного техніка, але і значною мірою від правильного, оптимального вибору та використання стоматологічних матеріалів. Звідси витікає необхідність глибокого вивчення властивостей матеріалів та якісних змін, які відбуваються у процесі їх використання.

КЛАСИФІКАЦІЯ МАТЕРІАЛІВ

Матеріали, які застосовуються у клініці ортопедичної стоматології, прийнято поділяти на основні та допоміжні.

До **основних матеріалів,** з яких безпосередньо виготовляють конструкції ортопедичних зубних протезів, шини та апарати, належать сплави металів, акрилові пластмаси, маси для виготовлення фотополімерних та металокерамічних зубних протезів.

У технології та клініці виготовлення будь-якої ортопедичної конструкції використовується велика кількість **допоміжних матеріалів.** Це матеріали, з яких безпосередньо не виготовляють конструкції зубних протезів, але без використання їх на певних клінічних та технологічних етапах виготовлення протезів неможливе. До них належать різні групи матеріалів, такі, як відбиткові маси, групи гіпсів для відливки моделей, воскові композиції, формувальні маси, абразивні матеріали та інструменти, кислоти, полірувальні пасти, матеріали для тимчасової і постійної фіксації незнімних конструкцій зубних протезів, засоби для гігієнічного догляду за базисами знімних протезів.

Класифікація матеріалів, які застосовуються в ортопедичній стоматології, наведена в табл. 2.

Матеріал	Типові представники	Застосування
Основні матеріали:		
Сплави на основі: заліза	Нержавіюча сталь Х18Н9Т, ЕЯ1Т-95, ЕІ-95	Коронки, мостоподібні протези, кламери, ортодонтичні апарати
	Припій для нержавіючої сталі ПСР-37	Для паяння частин зубних протезів із нержавіючої сталі
нікелю, кобальту та хрому	Сплав КХС, Вірон, Віталіум, Вірон 77	Суцільнолиті бюгельні протези, мостоподібні, металокерамічні зубні протези, коронки
срібла та паладію	Срібло-паладієвий сплав ПД-190 і ПД-150	Вкладки, коронки, проміжні частини мостоподібних протезів
золота	Сплав 900-ї проби	Коронки, мостоподібні протези, вкладки
	Сплав 750-ї проби	Бюгельні протези, куксові вкладки, напівкоронки, кламери
	Припій	Для паяння частин зубних протезів на основі золота
Пластмаси на основі: акрилатів;	Фторакс, етакрил, акрил, бакрил, акроніл	Базиси знімних протезів, ортодонтичні апарати, щелепно-лицеві протези
	Синма, Синма-М	Штучні зуби, фасетки, пластмасові коронки
	Еладент	М'які підкладки
силіконів;	Ортосил, боксил	М'які підкладки, боксерські шини
поліхлорвінілу, хлорвінілу і бутилакрилату;	Ортопласт, еластопласт	Боксерські шини, щелепно-лицеві протези
акрилатів (самотвердіючі);	Карбопласт	Індивідуальні ложки
	Редонт, Редонт-2, Редонт-03, Протакрил	Перебазування базисів протезів, ортодонтичні апарати, індивідуальні ложки, направки знімних протезів
	Стадонт	Тимчасові шини у разі захворювань тканин парадонта
Керамічні матеріали, фарфор	Фарфорові маси, Гама, МК	Коронки, металокераміка
Сітали	Сікор	Коронки

Продовження табл. 2.

Матеріал	Типові представники	Застосування
	Допоміжні матеріали:	
Відбиткові матеріали	Гіпс	Відбитки, моделі
	Цинкевгенольні	Відбитки
	Альгінатні	Те ж саме
	Силіконові	Те ж саме
	Тіоколові	Те ж саме
	Термопластичні	Теж саме
	Гідроколоїдні	Те ж саме
Матеріали для моделювання	Віск базисний	Воскові базиси, прикусні оклюзійні валики
	Віск моделювальний	Моделювання композицій зубних протезів або їх частин
	Віск липкий	Тимчасове з'єднання частин протеза
	Віск "Лавакс"	Моделювання куксових вкладок
	Віск бюгельний	Моделювання каркасів бюгельних протезів
Формувальні матеріали	Сілаур	Литво золотих сплавів
	Формоліт	Литво нержавіючої сталі
	Кристосіл, силамін, сіоліт, бюгеліт.	Литво кобальто-хромових сплавів
Абразивні матеріали	Алмаз, корунд, електрокорунд, карборунд, полірувальні пасти (ГОИ, крокус), пемза, крейда.	Шліфування зубних протезів, препарування опірних зубів, обробка металів, фарфору, пластмаси
Легкоплавкі сплави	Мелот	Виготовлення контрштампів, виготовлення штампів
Флюси	Каніфоль, хлорид цинку, бура, борна кислота	Пайка м'якими припоями Пайка твердими припоями
Кислоти	Соляна, сірчана, азотна	Складові частини відбілів, царської горілки
Луги	Гідроокис калію	Хімічна обробка литва
Ізолювальні матеріали	Ізокол, силікон	Ізолювальні покриття
Цементи	Фосфат-цемент, Вісфат, Уніфас, полікарбоксилатний цемент, склоіономерн і цементи	Фіксація протезів
Амальгами	Мідна та срібна	Отримання моделей зуба
Мольдин	Мольдин	Штамповка коронок
Спирт	Етиловий	Обробка поверхонь, які спаюють
Бензин	Бензин АІ-93, А-76	Горюча суміш для плавлення, пайки та термічної обробки металів

ВИМОГИ ДО СТОМАТОЛОГІЧНИХ МАТЕРІАЛІВ

Порожнина рога є агресивним середовищем по відношенню до зубних протезів, на них діє комплекс фізичних, хімічних та біологічних чинників. Ортопедичні конструкції піддаються також великим динамічним, механічним навантаженням під час пережовування їжі.

Стоматологічні матеріали, з яких виготовлені ортопедичні конструкції, діють на тканини протезного ложа та поля. У зв'язку з негативною дією багатьох конструкційних матеріалів в останній час збільшено вимоги до їх використання. Матеріали для зубних протезів повинні мати такі властивості: бути біологічно індиферентними, хімічно інертними, стійкими до силових навантажень, що виникають під час змикання зубних рядів, зберігати постійність форми та об'єму; мати хороші технологічні властивості, добре імітувати колір прилеглих тканин і не змінювати його. Усі основні матеріали не повинні мати присмаку та запаху. Біологічна сумісність матеріалів залежить від компонентів, з яких вони складаються; насамперед вони повинні бути нетоксичними як у вільному стані, так і у складі конструкційних матеріалів.

Як уже зазначалося, ротова порожнина є агресивним середовищем, а наявність у ній різнополюсних металів, пломб може призвести до виникнення гальванічного елементу та гальванічного струму. Слина може бути як електроліт нейтральна у разі pH 7,0; якщо pH від 7 до 7,8 — вона лужна, а від 7 до 5,2 — кисла, в нормі слина звичайно буває слабколужна. Концентрація іонів водню у розчині характеризує силу електроліту, в якому постійно знаходяться ортопедичні конструкції. Тому знання стану pH слини та матеріалів, з яких буде виготовлятися зубний протез, допоможе запобігти виникненню електрорушійних сил, а це, в свою чергу, допоможе уникнути таких станів, як несприйняття до металів, а також виникнення та розвитку корозії. Усі стоматологічні матеріали повинні володіти стійкістю до корозії.

Вибір матеріалів для ортопедичних конструкцій — відповідальний момент, адже ті сили, які виникають у ротовій порожнині, мають динамічний, постійно змінний характер і залежать від консистенції їжі, стану нервової системи. Усі матеріали повинні бути еластичними, що виключає виникнення залишкової деформації.

Сили, що постійно діють у ротовій порожнині, призводять до стирання матеріалів, з яких виготовлені протези. Найтвердішою речовиною ротової порожнини є емаль зубів і переважно з нею порівнюють твердість матеріалів. Ці характеристики необхідно знати у разі використання комбінації таких різних матеріалів, як золото, штучні акрилові зуби, металокерамічні протези тощо.

Щодо допоміжних матеріалів, то вони насамперед мають бути нешкідливими для роботи зубного техніка та лікаря і опосередковано — для хворого. Досягти цього не так просто, адже в клініці ортопедичної стоматології використовується велика кількість допоміжних матеріалів. Тому так важливо володіти інформацією про фізико-механічні, хімічні, технологічні властивості їх. До фізичних показників відносять температуру плавлення та кипіння, поверхневий натяг, теплопровідність, термічні коефіцієнти лінійного та об'ємного розширення, оптичні константи, колір тощо, до механічних - міцність, твердість, в'язкість, пластичність, рідкотекучість, пружність тощо.

ПИТАННЯ ДЛЯ САМОКОНТРОЛЮ

1. Дайте визначення поняття "матеріалознавство" у стоматології.
2. Яка мета та завдання матеріалознавства?
3. Яка класифікація матеріалів?
4. Які матеріали відносять до основних?
5. Які матеріали відносять до допоміжних?
6. Які вимоги до стоматологічних матеріалів?
7. Для чого необхідно володіти інформацією про властивості стоматологічних матеріалів?

ОСНОВНІ МАТЕРІАЛИ

Метали та їх сплави. У клініці ортопедичної стоматолоііі широкого застосування набули сплави металів, оскільки чисті метали не відповідають тим вимогам, які ставляться до конструкційних матеріалів, вони недостатньо міцні, дуже дорогі, піддаються корозії.

До металів належить абсолютна більшість хімічних елементів періодичної системи Менделєєва. Від неметалів вони відрізняються характерними металевими міжатомними зв'язками з узагальненими і рухомими електронами, що забезпечує металу добру електро- і теплопровідність, міцність. Металам властиві пластичність, ковкість, непрозорість, характерний металевий блиск. До металів та їх сплавів, які використовуються у клініці ортопедичної стоматології, існують високі вимоги. Вони повинні:

1) мати високу корозійну стійкість в умовах ротової порожнини;
2) володіти хорошими механічними властивостями;
3) мати добрі технологічні властивості;
4) мати необхідні фізичні характеристики;
5) бути індиферентними по відношенню до тканин протезного ложа та поля.

Будова і кристалізація металів. Метали являють собою кристалічні тіла, атоми яких розміщені у правильному геометричному порядку, утворюючи кристали. У площині атоми металів утворюють атомну решітку, а в просторі - атомокристалічну решітку. Типи кристалічних решіток у металів різні. Найчастіше спостерігаються кубічна об'ємно центрована, кубічна гранецентрована та гексагональна щільноупакована. Реальний кристал має точкові, лінійні та поверхневі структурні недосконалості.

Точкові недосконалості. Атоми мають здатність коливатися у вузлах решітки, а окремі атоми мають енергію, яка значно перевищує середню, і, як наслідок, амплітуда коливання у них більша, ніж в інших атомів. Ці атоми можуть легко змінювати своє розміщення, особливо у поверхневих шарах. У результаті утворення вакансії деформується кристалічна решітка. Вакансії відіграють велику роль у дифузних процесах, які відбуваються у металах, особливо за умови підвищення температури.

Лінійні недосконалості —дислокації. Суть лінійної дислокації полягає у зміщенні на одну міжатомну відстань однієї частини кристалу щодо іншої уздовж якої-небудь атомної площини. У такому разі число рядів атомів у верхній частині кристалу на один більше, ніж у нижній. Кристалічна решітка в результаті таких зміщень у зоні дислокації пружно змінена. На практиці утворення дислокації може відбуватися у процесі кристалізації, у разі пластичної деформації під час термічної обробки. Дислокація суттєво впливає на механічні властивості металу, різко знижуючи його міцність.

Поверхневі недосконалості проявляються на межах кристалів. Атоми тут мають не таке правильне розміщення, як у самому об'ємі кристала. Це

пояснюється тим, що кристали дезорієнтовані і на їх межах виникають дислокації та вакансії.

Залежно від того, з якою щільністю розміщені атоми у кристалічних решітках, у багатьох випадках можуть виникати зміни напрямків кристалів, а це, в свою чергу, може призвести до змін механічних, оптичних, електричних властивостей металів. Ці явища отримали назву анізотропії кристалів. Кристал являє собою анізотропне тіло. Якщо в структурі металу створюється однакова орієнтація кристалів, то утворене полікристалічне тіло буде анізотропним. Якщо маленькі анізотропні кристали орієнтовані порізно, властивості усереднюються і є приблизно однакові у всіх напрямках.

Кристалізація металів. Перехід з рідкого стану в твердий пов'язаний з утворенням кристалічної решітки. Під час цього процесу атоми металу займають у просторі суворо визначені місця. Отже, перехід металу з рідкого стану в твердий, під час якого утворюються кристали, називається кристалізацією. Плавлення ж металу — це перехід із твердого стану в рідкий; він супроводжується руйнуванням кристалічної решітки.

Кристалізація металів складається з двох процесів:

1) зародження у рідкому металі кристалічних частин - центрів кристалізації;

2) росту кристалів із цих центрів.

Алотропією, або поліморфізмом, металів називається їх здатність у твердому стані мати різну будову кристалічної решітки і, як наслідок, різні властивості за умови різних температур.

Сплави. У природі небагато металів (золото, платина, срібло, ртуть та деякі інші) зустрічаються у чистому вигляді. Але і вони знайшли застосування лише у вигляді сплавів.

Сплавом називається речовина, отримана шляхом сплавлення двох або більше елементів. Сплав, який отриманий переважно з металевих елементів і має металеві властивості, називається металевим сплавом. Природно, що будова сплаву є складнішою, ніж будова чистого металу, і залежить переважно від того, в які взаємозв'язки вступають компоненти, з яких він складається. Взаємодія компонентів залежить, в свою чергу, від умов процесу лиття.

У твердому стані може і не бути хімічної взаємодії між компонентами і простими речовинами, які утворюють сплав. У такому разі будова його є механічною сумішшю окремих частин кристалів обох компонентів. Це сплави сурми і свинцю, кадмію і вісмуту, мелотовий сплав. Механічна суміш компонентів утворюється тоді, коли останні не здатні до взаємного розчинення у твердому стані і не вступають у хімічну реакцію з утворенням сполук.

Складові речовини сплаву можуть вступати у хімічну реакцію, утворюючи хімічні сполуки, або розчинятися один в одному, утворюючи розчини.

Крім механічної суміші і хімічних сполук можливе утворення таких фаз, які не можна віднести чітко до однієї із перерахованих, вони є проміжними. Прикладом можуть бути сплави нікель-хрому, мідь-нікелю.

У рідкому стані більшість металевих сплавів, які застосовуються у техніці, являють собою однорідні рідини, тобто рідкі розчини. У разі переходу в твердий стан у багатьох таких сплавах однорідність зберігається, а отже, зберігається їх розчинність. Тверда фаза, яка утворюється у результаті кристалізації такого сплаву, називається твердим розчином.

Таким чином, на відміну від механічної суміші твердий розчин є однофазним, складається з одного виду кристалів і має одну кристалічну решітку. Будова і властивості сплавів визначаються фазовими перетвореннями, які відбувають під час нагрівання й охолодження сплавів.

Види корозії. Корозія (від лат. *corrosio* — роз'їдання) — це руйнування твердих тіл, спричинене хімічними і електрохімічними процесами, які розвиваються на поверхні тіла у разі його взаємодії із зовнішнім середовищем.

Корозійна стійкість — це здатність матеріалів протистояти корозії.

Корозійна втома — це зниження межі витривалості металу або сплаву за умови одночасного впливу циклічних навантажень і корозійного середовища.

Однією із головних вимог, якій повинні відповідати метали та сплави, є їх *хімічна інертність.* Низка металів та сплавів (мідь, срібло, багато марок сталі) не можуть бути використані для виготовлення зубних протезів через їх корозійну нестійкість, яка призводить до руйнування металу.

Розрізняють 3 фази корозійного руйнування: рівномірну, місцеву та мікрокристалічну корозію.

Рівномірна корозія руйнує метал, незначно впливаючи на його механічну міцність. Вона властива срібному припою.

Місцева корозія призводить до руйнування тільки окремих ділянок металу і проявляється у вигляді плям та крапкових уражень різної глибини. Вона виникає у разі неоднорідної поверхні, за наявності включень у метал або внутрішніх напружень у разі грубої структури металу. Цей вид корозії знижує механічні властивості ортодонтичних конструкцій та інших деталей.

Мгжкристалгчна корозія характеризується руйнуванням металу на межі кристалів. У такому разі порушується зв'язок між кристалами й агресивне середовище, проникаючи вглиб, руйнує метал. Цей вид корозії особливо властивий для нержавіючої сталі.

Хімічна корозія характеризується взаємодією металу з агресивними середовищами, які не проводять електричний струм. В умовах ротової порожнини метали знаходяться у вологому середовищі ротової рідини. Остання є електролітом і створює умови для електрохімічної корозії металевих пломб, вкладок та інших металевих ортопедичних конструкцій.

У промисловості боротьбі з корозією приділяється багато уваги, оскільки від корозії щорічно втрачають до 10% металу, який виробляється. Розробка та впровадження ефективних засобів захисту від корозії дозволяє розширити список матеріалів, які можуть бути використані в клініці ортопедичної стоматології.

Доброю хімічною стійкістю в умовах порожнини рота володіє нержавіюча сталь, сплави на основі золота, платини, паладію. Сплави, які перераховано, завжди покриті тонкою окисною плівкою, що захищає метал від окислювання.

Клініко-технологічні вимоги до сплавів. Різні сплави металів, які використовуються для виготовлення ортопедичних конструкцій, повинні мати певні біологічні властивості. Під біологічними властивостями матеріалів розуміють можливу їх дію на біологічні середовища, в яких вони знаходяться. Так, усі основні зуботехнічні матеріали не повинні:

— спричиняти негативних зрушень у тканинах і рідинах, з якими вони контактують;
— змінювати мікрофлору ротової порожнини;
— порушувати мітотичний процес;
— впливати на pH;
— порушувати кровообіг, чутливість;
— за жодних умов не спричиняти запалення.

Технологічні властивості матеріалів дозволяють виготовляти з них різні вироби з використанням різних способів обробки. Для зуботехнічних матеріалів важливими є ливарні властивості, ковкість, зварюваність (придатність до паяння), оброблюваність різанням та шліфуванням.

Ливарні властивості визначаються здатністю різних металів заповнювати ливарні форми й утворювати виливки. Вони зумовлені рідкотекучістю, супроводжуються усадкою, ліквацією.

Ковкість охарактеризує властивість матеріалів, завдячуючи якій методом тиску та штампування можна отримати вироби необхідної форми.

Зварюваність (придатність до паяння) — це здатність матеріалів утворювати міцні з'єднання у разі контакту або за допомогою спеціальних сплавів припоїв. У зуботехнічних лабораторіях широко використовують паяння для з'єднання металевих частин. Електрозварювання застосовують для точкового з'єднання металевих деталей перед паянням.

Оброблюваність — це здатність матеріалів піддаватися обробці всіма видами різального, шліфувального інструменту, який використовується у зуботехнічних лабораторіях.

СПЛАВИ БЛАГОРОДНИХ МЕТАЛІВ

Золото. Це метал ясно-жовтого кольору із характерним металевим блиском. У природі зустрічається у різних станах: самородному, в рудах, хімічно зв'язаному стані, у вигляді домішок в інших рудах.

Золото вивільняють:

1. Із дрібних розсипів методом механічної обробки на основі різної щільності їхніх складових частин. Золото, що має вищу щільність, осідає у першу чергу.

2. Із рудних з'єднань за допомогою методів амальгамування або ціанування, що грунтуються на здатності золота вступати в такі хімічні сполуки, які в наступному можуть бути виділені в осад і відновлені в чисте золото.

Чисте золото — це м'який метал і тому не може бути використаний для виготовлення зубних протезів. Проте міцність золота дуже висока: зразок з перерізом 1 мм^2 під час розтягнення витримує 12 кг, а видовження його досягає 40-50 %.

Золото стійке до корозії. На нього не діють кислоти й основи, крім так званої царської горілки (суміш 3 частин хлористоводневої і 1 частини азотної кислоти). Високі антикорозійні властивості використовуються під час виділення чистого золота зі сплавів. Цей метод отримав назву афінажу. Один із поширених методів афінажу проводиться так: сплав розплавляють і для подрібнення виливають у воду. У воді метал утворює гранули (дрібне зерно), які вивільняють і поміщають у порцеляновий або скляний посуд, куди наливають розведену азотну кислоту (2/3 об'єму). Посуд повільно нагрівають. Срібло, мідь та інші домішки розчиняються, а золото випадає в осад. Для повного видалення домішок виділений осад повторно кип'ятять в азотній кислоті, після чого промивають у воді. Осад плавлять і отримують злиток чистого золота.

Золоті сплави, що містять невеличкий відсоток срібла, цілком відокремити від нього не можна. Афінаж можливий у тому разі, якщо срібла у сплаві в 3-4 рази більше, ніж золота. Для проведення афінажу за умови малого вмісту срібла у сплаві проводять попереднє квартування, або насичення сплаву сріблом.

Іншим засобом виділення золота зі сплаву є використання царської горілки. Після гранулювання сплаву його поміщають у порцеляновий або скляний посуд, заливають царською горілкою і підігрівають. Золото та інші метали розчиняються, срібло випадає в осад у вигляді AgCl. У розчині золото знаходиться у вигляді з'єднання АиСЦ (хлорид золота). Чисте золото одержують шляхом відновлення $AuCL_3$ залізним купоросом ($FeSO4\text{-}7H_20$) або щавлевою кислотою ($C_2H_20_4$). Розчин зціджують, відокремлюючи його від осаду хлориду срібла, потім нагрівають і добавляють у нього залізний купорос або щавлеву кислоту. Золото у вигляді бурого порошку випадає в осад, що після плавлення утворює злиток. Афінаж золота іноді проводять, з'єднуючи його з цинком, а потім витравлюючи його домішки азотною кислотою.

Існує сухий метод афінажу, за якого розплавлений сплав обробляють селітрою ($KN0_3$) або сіркою. Цим методом можна видалити сліди свинцю, вісмуту. Утворені у такому разі окиси або сірчані з'єднання металів, які складають домішки, випливають, їх можна сплавити з бурою і видалити.

У промисловості чисте золото (99,9 %) одержують шляхом електролізу.

На властивості золота великий вплив мають домішки. Так, у разі незначного (0,06 %) вмісту свинцю або вісмуту золото втрачає пластичність і практично не піддається штамповці.

У разі виготовлення штампованих коронок із золота необхідно старанно

видаляти залишки легкоплавкого сплаву, оскільки до його складу входять свинець і вісмут, що змінюють властивості золота, а іноді й колір.

Для виготовлення зубних протезів золото застосовують дуже давно. Виявлені під час розкопок етруських гробниць золоті протези датуються IX-VI ст.

Нині в ортопедичній стоматології використовують різноманітні сплави на основі золота. Добираючи компоненти у певних співвідношеннях, одержують сплави з потрібними властивостями: пластичні, ковкі (для одержання штампованих деталей), пружні (для виготовлення дроту, еластичних дуг, штифтів).

Сплави розрізняють за відсотком вмісту золота. Чисте золото позначається 1000-ою пробою. Найпоширеніші золоті сплави 900-ї, 750-ї проби і припій.

У нашій країні до 1927 р. існувала золотникова проба. Чисте золото відповідало 96-й пробі. У ряді країн проба золота визначається у каратах. Чисте золото відповідає 24 каратам.

Для визначення проби золота користуються спеціальними реактивами. До складу реактивів входять хлорид золота або кислотні розчини.

Сплав 900-ї проби. Розроблений сплав 900-ї проби містить найбільшу кількість золота (90%), він приємного жовтого кольору, стійкий до корозії. Має добрі пластичність і в'язкість, текучість у розплавленому стані, легко піддається штамповці, вальцюванню, ковці та іншим методам механічної обробки під тиском, а також литтю. Із сплаву випускають диски діаметром 18, 20, 23 і 25 мм, товщиною 0,28-0,3 мм, із яких виготовляють коронки і зливки по 5 г, з останніх відливають проміжні частини мостоподібних протезів.

Сплав має невисоку твердість і легко стирається. Тому під час виготовлення штампованих коронок у середину їх на жувальну поверхню або різальний край заливають припій.

Під час штампування або вальцювання у виробах утворюється наклеп, що виникає унаслідок зсуву кристалічної решітки. Його знімають спіканням до червоного кольору. Якщо гільза піддається штамповці на штампі з легкоплавкого сплаву, то перед спіканням її слід обробляти хлористоводневою кислотою для видалення частин свинцю і вісмуту, які під час нагрівання можуть з'єднатися із золотом, зробити його крихким і проявитися у вигляді темних плям.

Сплав 900-ї проби має температуру плавлення близько 1000 °С. Під час протяжки дисків у гільзи і лиття з дисків частин протезів втрачається до 2 % золота. Для зниження цих втрат нині проводять заходи щодо випуску гільз чотирьох розмірів.

Сплав 750-ї проби з платиною має жовтий колір, менш характерний для золота. Наявність платини і підвищений, порівняно з попереднім сплавом, вміст міді роблять сплав твердішим, пружнішим. Він має невелику усадку під час лиття, тому з нього можна одержати точні частини протезів, наприклад вкладки. Сплав не підлягає обробці тиском. Використовується для виготовлення деталей або таких частин зубних протезів, які отримують методом лиття і які повинні мати підвищену пружність: каркаси бюгельних, шинувальних протезів, кламери, штифти, вкладки, крампони, дріт.

Якщо у сплав 750-ї проби додати 5-10 % кадмію, то температура плавлення знижується до 800°С; це робить можливим використання його як припою для золотих сплавів високих проб.

Платина. Платина у природі зустрічається у вигляді руд разом з іншими металами (паладій, срібло, золото, іридій тощо) або в самородному стані. Платина — метал сірувато-білого кольору, який має дуже велику щільність. Ця властивість використовується для найпростішого виділення платини з породи. Подрібнену породу промивають водою. Унаслідок різниці щільності платина як найважча залишається на дні. Промисловий спосіб одержання платини з руд — це збагачення платинових руд із наступним проведенням складного циклу хімічних реакцій. Із сплавів платину можна одержати афінажем.

Платина твердіша, ніж золото і срібло, але має високі пластичність і в'язкість. Вона добре обробляється під тиском, у розплавленому вигляді має добру текучість, має високу хімічну стійкість, розчиняється тільки в царській горілці. Під час нагрівання не окислюється. У промисловості платина знаходить широке застосування в електротехніці, для виготовлення нагрівальних пристроїв. Вона входить до складу низки сплавів, у тому числі золотих. Уведення платини в золотий сплав призводить до підвищення його механічних властивостей.

Платинова фольга знаходить широке застосування у виготовленні фарфорових коронок. Через низький коефіцієнт термічного розширення платину використовують для виготовлення крампонів фарфорових зубів. Припоєм для платини служить сплав із 3 частин золота і 1 частини платини або чисте золото.

Срібло знаходиться в природі у вигляді самородків, а також у хімічних сполуках із сіркою, хлором та іншими елементами. Спосіб видобутку срібла з руд грунтується на відокремленні його методом плавлення від інших металів. Срібло - білий з блакитним відтінком метал.

Срібло добре обробляється тиском унаслідок великої пластичності. Показниками пластичності його може бути те, що з 1 г срібла можна витягнути дріт довжиною 1800 мм, одержати фольгу товщиною до 0,00001 мм.

Срібло недостатньо стійке до окислення. Воно розчиняється у гарячій сірчаній та азотній кислотах. Хлористоводнева кислота діє на нього мало. Срібло вступає в реакцію із сірководнем, утворюючи сірчаний ангідрид срібла. Під час розплавлення воно добре з'єднується з киснем, який виділяється підчас охолодження, що може призвести до утворення у злитку пор. Щоб зменшити поглинання кисню, срібло плавлять під прошарком товченого дерев'яного вугілля.

Срібло має найвищу електро- і теплопровідність. Усі інші метали за цими показниками порівнюють із сріблом. У промисловості срібло знаходить широке застосування у радіоелектроніці, електрохімії, ювелірній справі. Для поліпшення механічних властивостей до срібла додають 10-23 % міді.

Унаслідок нестійкості срібла до корозії у ротовій порожнині воно не знайшло застосування як основний матеріал для зуботехнічних методик. Проте срібло входить до складу багатьох сплавів: золотих, паладієвих, припоїв. Срібло

застосовують також для виготовлення штифтів для пломбування каналів, амальгами.

Паладій. Це срібно-білий метал із групи платиноїдів. Паладій найчастіше зустрічається у природі в поліметалічних рудах, що містять платину, іридій, срібло та інші метали. Чистий паладій добувають із платинових концентратів методом афінажу в результаті багатоопераційної пірометричної і електрохімічної переробки.

У хімічному відношенні паладій володіє великою стійкістю. В агресивних середовищах на поверхні паладію і його сплавів утворюється захисна від корозії плівка. Реакція з киснем проходить лише під час нагрівання до 700—900°С. Властивість паладію розчиняти водень у великих кількостях (в 1 об'ємі металу до 800 об'ємів водню) робить незамінним його для хімічної промисловості, де він використовується як каталізатор.

Паладій твердіший, ніж платина, але гірше обробляється під тиском. Він володіє досить високою ковкістю і добре піддається прокатуванню. У промисловості паладій використовують для виготовлення медичних інструментів. Для зуботехнічних потреб застосовують сплави, що містять паладій, срібло, золото та інші метали. їх використовують для виготовлення незнімних зубних протезів методом штампування і лиття.

Паладій входить до складу сплавів, які застосовуються для виготовлення металокерамічних зубних протезів, оскільки нанесена порцелянова маса краще з'єднується з поверхневою окисною плівкою сплавів, що містять його.

СПЛАВИ НА ОСНОВІ СРІБЛА І ПАЛАДІЮ

Пошуки нових відносно недорогих матеріалів із високими антикорозійними властивостями, механічною міцністю і добрими технологічними якостями призвели до створення низки сплавів на основі срібла і паладію.

У нашій країні в 30-х роках М.С. Липець запропонував застосовувати сплави на основі срібла за умови 18 % і 30 % вмісту паладію. Він назвав їх тоді паларгенами. У 60-ті роки В.Ю. Курляндский і співавтори розробили сплави Пд-190 і Пд-250, у яких відповідно міститься 19 % і 25 % паладію і невеликі добавки інших металів. Сплави на основі срібла і паладію піддаються корозії у ротовій порожнині, змінюють колір, особливо за умови кислої реакції слини, навіть у разі pH 7,2-7,4, їх небажано застосовувати разом з іншими сплавами.

У більшості таких сплавів срібло є основою, паладій надає їм корозійної стійкості. Для поліпшення литтєвих властивостей і захисту від небажаних властивостей срібла (олігодинамічна дія, корозія) у сплав добавляють золото. Для виготовлення незнімних зубних протезів (мостоподібних, коронок, вкладок тощо) у різних країнах застосовують дуже велику кількість різних сплавів на основі срібла і паладію, у які входять у таких відсотках: срібло — 55-60, паладій - 27-30, золото - 6-8, мідь - 2-3, цинк - 0,5.

У нашій країні нині проходить дослідження сплав, що містить 72% срібла, 22% паладію і 6% золота. Цей сплав особливо добрий для литих деталей зубних протезів, мостоподібних протезів, вкладок. Такі сплави мають температуру плавлення близько 1100—1200 °С, твердість за Брінелем 60-65 кгс/мм^2, опір розриву 30-35 кгс/мм^2. Щільність сплавів — 11-12 г/см^3. Сплави на основі срібла і паладію володіють пластичністю і добре піддаються штамповці, але частіше з них виготовляють деталі протезів методом лиття. Паяють золотим припоєм, відбілюють сплав у 10-15 % розчині соляної кислоти.

НЕРЖАВІЮЧА СТАЛЬ

Основу всіх сталей складає залізо, вони також містять хром, нікель і невелику кількість вуглецю. Для поліпшення ливарних, міцнісних та інших властивостей сталей до них уводять добавки. Сталь для зубних протезів містить 1 % титану.

Залізо — поширений у природі метал. Залізні руди містять хімічні сполуки його з киснем. Найважливішими залізними рудами є магнітний залізняк (магнетит) Fe_3O_4, червоний залізняк (гематит) Fe_2O_3, бурий залізняк $2Fe_2O_3"3H_2O$, шпатовий залізняк (сидерит), що містить залізо в карбонаті $FeCO_a$. Залізо отримують також із руд, які містять хром (хроміти), хромо-нікелевих, титано-магнетитових руд тощо.

Чисте залізо має синювато-сріблястий колір, у хімічному відношенні нестійке. У вологому середовищі воно піддається корозії. Розчиняється у розчинах солей і кислот.

Залізо — дуже пластичний метал, проте отримати його в чистому вигляді і захистити від корозії дуже важко.

Широке застосування знайшли різноманітні сплави на основі заліза, із яких найпоширенішими є різноманітні сталі. У зубопротезній практиці застосовують маловуглецеві сталі із вмістом вуглецю до 0,15 %. Велика кількість вуглецю робить сталь більш твердою і менш стійкою до корозії.

Рецепт сталі для виготовлення зубн их протезів у нашій країні в 30-х роках XX ст. запропонував Д.Н. Цитрін. Застосування її значно зменшило використання золота і платини, що було дуже важливо для розвитку стоматологічної допомоги населенню країни в широких масштабах.

Нержавіюча сталь, яка застосовується в ортопедичній стоматології, — багатокомпонентний сплав. До нього входять залізо, хром, нікель, вуглець, титан та низка інших домішок. Головним компонентом, який забезпечує корозійну стійкість сплаву, є хром. Його вміст у сплаві — 17-19 %. Мінімальний вміст хрому, що забезпечує корозійну стійкість сплаву, повинен бути не меншим ніж 12-13%.

Для підвищення пластичності сплаву в нього додають 8-11 % нікелю. Наявність нікелю робить сплав ковким, що полегшує обробку тиском. Найпоширенішою у зуботехнічній практиці є нержавіюча сталь марки 118Н9Т. Цей сплав складається з 72% заліза, 18% хрому, 9% нікелю, 0,1 вуглецю і до 1% титану. У сплаві завжди є домішки інших металів, найбільш небажані з них сірка і фосфор. Температура плавлення нержавіючої сталі 1450°С.

Залізо з вуглецем у сплавах може знаходитися у різноманітних співвідношеннях: у вигляді хімічного з'єднання карбіду заліза Fe_3C або у вигляді твердого сплаву, коли атоми вуглецю розташовуються у кристалічній решітці між атомами заліза. Вуглець у сплаві може знаходитися у вільному стані у вигляді графіту. Різноманітні види зв'язку заліза з вуглецем спостерігаються під час термічної обробки сталі, її викристалізації із сплаву.

Нержавіюча сталь знайшла широке застосування у виготовленні зубних протезів. З неї виготовляють різноманітні види знімних зубних протезів, металеві частини знімних протезів (кламери, ортодонтичні дуги)

Стоматологічна промисловість випускає 22 розміри гільз діаметром 6-18 мм.

З цієї ж сталі роблять дріт діаметром 0,6, 0,8, 1,1,2, 1,5 і 2 мм для виготовлення різноманітних ортодонтичних апаратів, кламерів, штифтів. Крім того, випускають 2 види стандартних кламерів діаметром 1 і 1,2 мм.

СПЛАВИ ХРОМУ ТА КОБАЛЬТУ

Кобальт зустрічається в природі у вигляді рудних з'єднань: миш'яковисто-кобальтових, сірчасто-кобальтових тощо. Його виділяють із руд у результаті складного технологічного циклу.

Кобальт — срібно-білий метал із червонуватим відтінком. На повітрі і в воді не окислюється, стійкий до впливу органічних кислот, погано розчиняється у їх розчинах.

Кобальт має високі механічні властивості, достатню пластичність. Його використовують для отримання сталі з підвищеною міцністю, твердих сплавів для різального інструменту (победит, стеліт тощо), сплавів з високими магнітними властивостями. У зубопротезній техніці знайшли широке застосування сплави на основі кобальту і хрому, де кобальт забезпечує високі механічні властивості.

Хром. Хромистий залізняк— $Fe(Cr0_2)_2$ — є основною рудою для отримання хрому. Вивільнення металевого хрому проводиться шляхом відновлення його під час плавки.

Хром — білий, із синюватим відтінком метал. Він має високу корозійну стійкість. На хром не діє азотна кислота. Розчиняється він у хлористоводневій кислоті. Лише за умови високих температур вступає у реакцію з киснем, утворюючи окис хрому $Cr_20._($ і хромовий ангідрид CrO_r

Хром крихкий. З вуглецем він утворює кілька з'єднань — карбідів: Cr_3C_2, Cr<C, Cr_3C_2.

Хром широко застосовується у промисловості для отримання різноманітних антикорозійних сплавів, покриття металевих виробів тонкою плівкою (хромування). У деяких випадках хром застосовують для покриття паяних незнімних стальних зубних протезів, переважно для захисту від корозії припою. Він надає сталі велику твердість, високу антикорозійність. Окис хрому $Cr_20.$, використовують для приготування полірувальних паст, які застосовуються для поліровки металевих частин протезів.

Варто мати на увазі, що у разі додавання хрому до сплавів можливість їх паяння погіршується.

СПЛАВИ НА ОСНОВІ КОБАЛЬТУ, ХРОМУ І НІКЕЛЮ

У нашій країні і за кордоном уже багато років широко застосовують кобальтохромонікелеві сплави. Цьому передувало надання переваг у разі ортопедичного лікування конструкціям, які дозволяють вибірково дозувати навантаження на зуби, групи зубів, слизову оболонку протезного ложа. Такі складні конструкції є, як правило, бюгельними і можуть бути фіксовані на зубних рядах за умови їх високої об'ємної і лінійної точності. Виготовлення конструкцій високої точності можливо тільки методом лиття з металевих сплавів, що мають добрі механічні властивості і дають невелику усадку. Для цих цілей можна застосовувати сплав золота з платиною, проте мала пружність, невелика міцність, дефіцит і висока вартість останніх обмежують можливості його застосування. Кобальтохромонікелеві сплави більш пружні, дають точні відливки.

Уперше такі сплави для зуботехнічних цілей були запропоновані на початку 40-х років. У 1953 р. А.І. Дойніковим і співавторами розроблено кобальтохромонікелевий сплав КХС, який випускається промисловістю. Він складається з кобальту — 67 %, хрому — 26 %, нікелю — 6 %, молібдену і марганцю - по 0,5 %.

Основою сплаву є кобальт, який має високі механічні властивості. Хром уводиться для надання сплаву твердості і антикорозійних властивостей. Молібден забезпечує дрібнокристалічну структуру сплаву, що посилює його міцнісні властивості. Нікель підвищує в'язкість металу. Марганець у невеликих кількостях поліпшує якість литва, знижує температуру плавлення. За кордоном подібні сплави відомі під назвами віталіум, візші, тіконіум тощо.

Сплав КХС застосовують для отримання тільки литих протезів, їхніх складових частин. Сплави, які містять в своїй основі кобальт, хром, нікель, знайшли застосування у виготовленні каркасів металокерамічних протезів. Нікельхромові сплави дають точні відливки, вони стійкі до корозії.

Легкоплавкі сплави широко використовуються у практиці зуботехнічних лабораторій для виготовлення штампів, які застосовуються для штампування коронок, кап, базисів протезів.

Легкоплавкі сплави складаються з кількох компонентів. Найширше застосовуються олово, свинець, вісмут, кадмій. З'єднання цих металів утворює сплав по типу механічної суміші, і оскільки вони не утворюють хімічних сполук і не є взаєморозчинними, то кожний із цих металів у сплаві зберігає свою кристалічну решітку; механічний зв'язок різних кристалічних структур у сплаві легко руйнується під час нагрівання, чим і пояснюється те, що температура плавлення таких сплавів є набагато нижчою, ніж температура плавлення кожного з його компонентів.

Температура плавлення свинцю 327 "С, олова 232 °С, вісмуту 271' С, кад-

мію 320 °С. Сплави, отримані з цих металів, мають температуру плавлення від 47 до 95 °С, що залежить від відсоткового вмісту металів. Необхідно зазначити, що легкоплавкі метали володіють добрими ливарними властивостями.

Також потрібно пам'ятати, що під час штампування золотих коронок з використанням штампів з легкоплавкого металу недопустиме забруднення золота слідами від штампу. Навіть незначна кількість легкоплавкого металу може спричинити корозію золотої коронки. Для того щоб запобігти такому ускладненню, після штампування коронки ЇЇ необхідно прокип'ятити у хлористоводневій кислоті протягом 1-2 хв.

ПИТАННЯ ДЛЯ САМОКОНТРОЛЮ

1. Які є види конструкційних матеріалів?
2. Які є метали та їх сплави?
3. Дайте фізико-хімічну характеристику основних компонентів сплавів металів, які застосовуються в ортопедичній стоматології.
4. Що таке кристалізація металів?
5. Які є види корозії металів?
6. Назвіть сплави на основі благородних металів. їх характеристика та призначення.
7. Які є сплави на основі неблагородних металів? Розкажіть про їх властивості та призначення.
8. Що таке лігатурні метали?
9. Розкажіть про зміни властивостей сплавів на технологічних етапах.
10. Розкажіть про застосування легкоплавких металів, їх властивості та характеристику.

ПОЛІМЕРНІ МАТЕРІАЛИ

Акрилові пластмаси для базисів протезів. В ортопедичній стоматології акрилові пластмаси знайшли широке застосування і використовуються як основний матеріал для виготовлення різних видів зубних протезів. Акрилові пластмаси являють собою складні хімічні речовини — похідні акрилової ($CH2=CH-COOH$) і метакрилової ($CH_2-C(CH3)-COOH$) кислот, їх складних ефірів та інших похідних. Для потреб ортопедичної стоматології промисловість випускає пластмаси у вигляді комплекту, який складається з порошку (полімера) і рідини (мономера). Одержуються вироби методом формування із суміші (тіста) полімера і мономера. Мономер — метиловий ефір метакрилової кислоти ($CH_2=C(CH3)-COOCH_3$). Одержують метилакрилат із ацетону і метилового спирту. Реакція йде за такою схемою:

1. Одержання ацетонціангідрину:

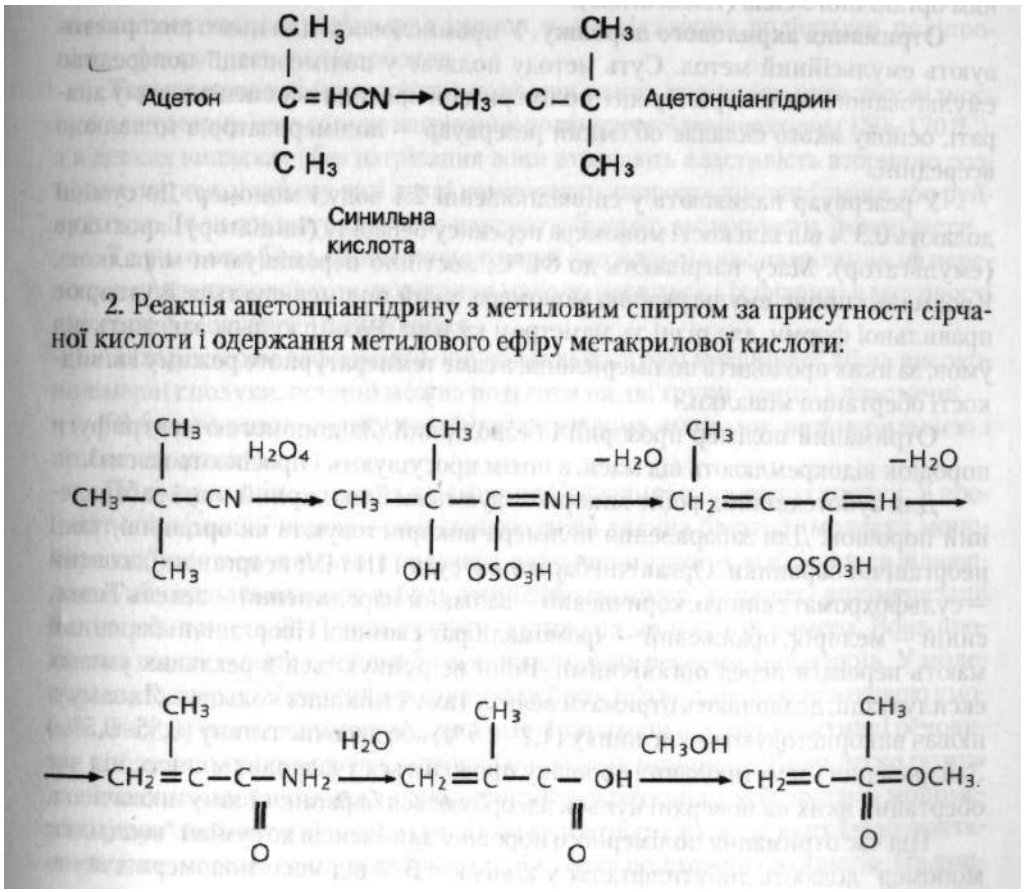

2. Реакція ацетонціангідрину з метиловим спиртом за присутності сірчаної кислоти і одержання метилового ефіру метакрилової кислоти:

Метиловий ефір метакрилової кислоти являє собою летку безколірну прозору рідину з різким специфічним запахом. Температура кипіння 100,3 °С, щільність 0,95. Рідина легко загорається. Під час дії на мономер тепла, УФ-променів може відбутися полімеризація з утворенням прозорої склоподібної твердої речовини — полімера. Полімеризація мономера супроводжується значною усадкою — до 20 %. Для запобігання полімеризації мономера під час зберігання його наливають у темні флакони, куди додають сповільнювач полімеризації (інгібітор) гідрохінон у кількості 0,005 %. Зберігають мономер у прохолодному місці.

Полімер — поліметилметакрилат. Полімер із мономера може бути отриманий у вигляді блоків або листів. Для цього у мономер додають ініціатор — перекис бензоїлу, далі розчин заливають у відповідні форми. Для надання полімеру спеціальних властивостей можна додавати пластифікатори та інші речовини. Під час нагрівання відбувається полімеризація мономера з утворенням органічного скла (плексиглас).

Отримання акрилового порошку. У промисловості для цього використовують емульсійний метод. Суть методу полягає у полімеризації попередньо емульгованого мономера. Процес полімеризації проходить у спеціальному апараті, основу якого складає об'ємний резервуар — полімеризатор з мішалкою всередині.

У резервуар наливають у співвідношенні 2:1 воду і мономер. До суміші додають 0,3 % від кількості мономера перекису бензоїлу (ініціатор) і крохмаль (емульгатор). Масу нагрівають до 84 "С, постійно перемішуючи мішалкою. Крохмаль сприяє емульгуванню мономера, який полімеризується й утворює правильної форми, але різні за діаметром кульки. Розмір кульок залежить від умов, за яких проходить полімеризація, а саме температурного режиму і швидкості обертання мішалки.

Отриманий полімер прозорий і безколірний. За допомогою центрифуги порошок відокремлюють від маси, а потім просушують і просіюють на ситі.

Для зуботехнічних робіт використовують як безколірний, так і забарвлений порошок. Для забарвлення полімера використовують як органічні, так і неорганічні барвники. Органічні барвники: судан ПІ і IV; неорганічні: жовтий - сульфохромат свинцю, коричневий — залізний марс, зелений — зелень Теньє, синій — мелорій, оранжевий — хромомалібрат свинцю. Неорганічні барвники мають переваги перед органічними. Вони не руйнуються в реальних умовах експлуатації, дозволяють отримати велику гаму стійкіших кольорів. Як замутнювач використовують окис цинку (1,2-1,5 %) або двоокис титану (0,35-0,5%.) Забарвлення і замутнювання порошку проводиться у шарових млинах, під час обертання яких на поверхні кульок адсорбуються барвники і замутнювачі.

Під час отримання полімерного порошку для базисів до суміші "вода плюс мономер" додають дибутилфталат у кількості 5 % від маси мономера для надання пластмасі еластичності. Отриманий гранульований порошок містить деяку кількість перекису бензоїлу (0,2-1,2 %),яка може змінюватися залежно від призначення порошку. Порошки, які йдуть для виготовлення самотвердіючих пластмас, містять більшу кількість ініціатора, ніж базисні, які застосовуються для гарячої полімеризації.

Емульсійний порошок поділяють на фракції залежно від величини гранул. Просіювання проводиться на ситах з кількістю отворів у 1см^2 від 1020 до 10000.

Залежно від поведінки високомолекулярних сполук під дією тепла їх поділяють на три групи:

1) термопластичні;
2) термореактивні;
3) термостабільні.

Термопластичні (зворотні) високомолекулярні сполуки під час нагрівання набувають з підвищенням температури більшої пластичності, часто з переходом у в'язкотекучий стан, а під час охолодження знову повертаються у твердий, пружний стан. Ця властивість не втрачається і в разі багаторазового повторення процесів нагрівання та охолодження. До цих сполук відносять: поліметилметакрилат, полістирол, капрон, полівінілхлорид, поліетилен, поліпропілен, фторопласт, полікарбонат.

Термореактивні (незворотні) полімери мають порівняно невисоку відносну молекулярну масу підчас нагрівання до критичної температури (150-170 °С), а в деяких випадках і без нагрівання вони втрачають властивість вторинно розм'якшуватися, у такому разі деякі компоненти зазнають хімічної зміни або руйнуються. До цього виду пластмас належать: бакеліт, амінопласти, фенопласти.

Термостабільні високополімерні сполуки під час нагрівання не переходять у пластичний стан, порівняно мало змінюються і їх фізичні властивості навіть за температури руйнування.

За характером деформацій, які виникають у разі механічної дії на високополімерні сполуки, останні можна поділити на дві групи: тверді і пластичні.

Побудова макромолекул відбувається двома шляхами: полімеризацією і поліконденсацією.

Полімеризація — реакція взаємного об'єднання мономерних сполук. У процесі полімеризації шляхом послідовного приєднання багатьох молекул мономера відбувається утворення полімера, але у такому разі не відбувається відщеплення або виділення яких-небудь атомів або молекул. У процесі полімеризації виділяють три стадії. Перша стадія — активація молекул мономера. Вона проходить під дією світла, тепла або деяких хімічних речовин-ініціаторів. У молекулах мономера відбувається розрив подвійних зв'язків, що є обов'язковою умовою для утворення полімерних ланцюгів. Ініціатори — хімічно активні речовини, які значно прискорюють активацію молекул мономера. Вони легко розпадаються на активні радикали, які вступають у реакцію з молекулами мономера, в результаті чого звільняються вільні валентності, на місці яких і відбувається ріст полімерних ланцюгів. Друга стадія — ріст полімерних ланцюгів. На прикладі полімеризації метилметакрилату можна простежити хід реакції під час дії на нього ініціатора — перекису бензоїлу:

а) розпад ініціатора на радикали, які мають вільні валентності:

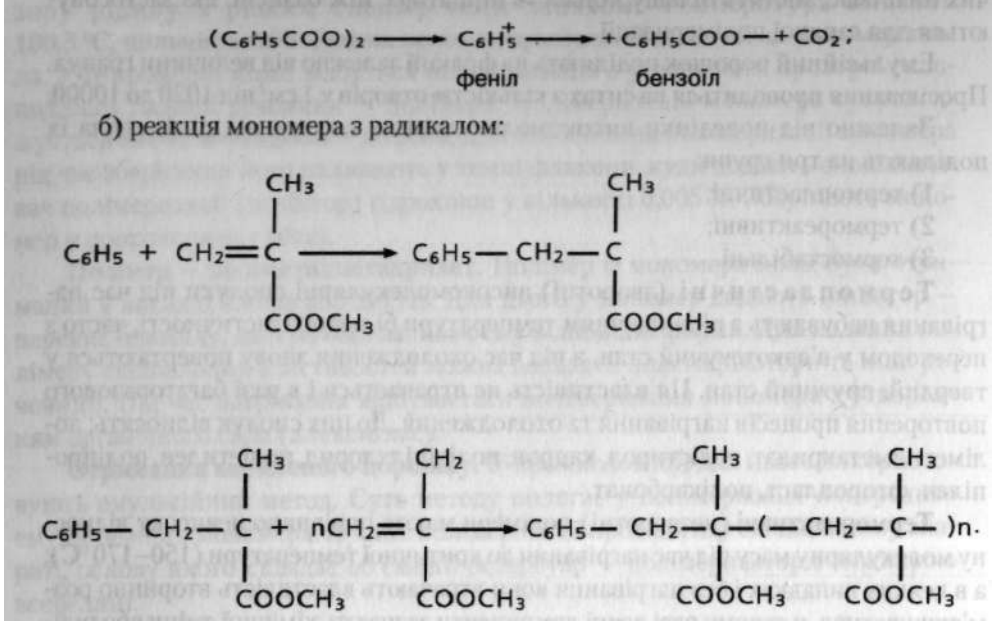

В об'ємі матеріалу, який полімеризується, виникають активні центри, від яких іде ріст полімерних ланцюгів. Під час реакції на кінцях ланцюгів постійно є вільні радикали, які забезпечують безперервний ріст полімерних ланцюгів. Утворення макромолекул супроводжується вивільненням значної кількості енергії, і весь процес носить характер екзотермічної реакції.

Ріст полімерного ланцюга відбувається до певної межі, кількість молекул мономера, що зв'язані в одну макромолекулу, може досягати сотень тисяч.

На другій стадії відбувається основний кількісний ріст маси полімера. Під час полімеризації ланцюги, що утворюються, можуть мати неоднакові довжину та структуру. Так, у разі з'єднання мономолекул з одним подвійним зв'язком утворюються лінійні полімери. Якщо полімери мають більше одного подвійного зв'язка, а також за умови введення у процес спеціальних активних речовин, структура полімера може набувати "зшитого" вигляду, який характеризується утворенням поперечних зв'язків між основними ланцюгами. "Зшиті" полімери мають звичайно вищі фізико-механічні властивості. В ортопедичній стоматології широко використовується "зшита" пластмаса "Акрил".

Третя стадія - закінчення процесу полімеризації, обрив полімерного ланцюга, який настає після припинення дії чинників, що зумовили полімеризацію.

Співполімеризація. Цей метод найширше використовується з метою підвищення ефективності базисних матеріалів. Позитивні результати отримані у разі використання статистичної та "щепної" полімеризації. Уведення фрагментів у макромолекулу інших мономерів, "щеплення" дозволяє у широкому діапазоні варіювати властивості матеріалів. У разі синтезу співполімерів велике значення має максимальний відсоток перетворення вихідних мономерів у співполімер, оскільки залишкові мономери є токсичними речовинами і погіршують властивості матеріалів.

Використовуючи різні мономери, добираючи різні їх кількісні співвідношення, можна отримувати пластмаси з необхідними властивостями. Прикладами співполімерів, які застосовуються в ортопедичній стоматології, є етакрил, еладент, бакрел, фторакс.

Пошук нових "щеплених" співполімерів на основі фторвмісних олефінів дозволить створити ефективніші конструкційні матеріали для базисів знімних протезів.

Поліконденсація — це процес отримання полімерів у результаті з'єднання мономерів з утворенням високомолекулярних речовин.

Завдяки поєднанню таких властивостей, як низька відносна щільність, значна механічна міцність, стійкість до лугів і кислот, низьке вологопоглинання, простота переробки у готові вироби, пластмаси знайшли широке застосування і в ортопедичній стоматології. Нині пластмаси акрилової групи є основними матеріалами, з яких виготовляють різні види зубних протезів. На основі пластмас розроблено відбиткові матеріали: епоксидні смоли, кремнійорганічні смоли, синтетичні каучуки.

Більшість пластмас є багатокомпонентними системами. Добираючи окремі компоненти і їх співвідношення, отримують матеріали із сукупністю необхідних властивостей. Крім основної речовини, яка зв'язує, більшість пластмас містять наповнювач (замутнювач), пластифікатор, барвник, каталізатор, інгібітор та інші добавки. Можливість формування виробів (протезів, відбитків) із пластмас визначається тим, що ці матеріали володіють пластичністю. У промисловості полімерів цей метод використовується широко. У стоматологічній практиці він застосування не знайшов. Пластмаси, які використовуються для виготовлення зубних протезів, отримують тільки методом полімеризації.

ФОРМУВАННЯ АКРИЛОВИХ ПЛАСТМАС

Формування підготовленого акрилового тіста у стоматологічні кювети можна провести двома способами. Перший спосіб — компресійний, другий — ливарний під тиском. Заповнення форми акриловим вмістом проходить під невеликим тиском (50-80 кгс/мм^2), що дозволяє використання з цією метою гіпсових форм, які знаходяться у стоматологічних кюветах, а пресування проводиться за допомогою спеціальних пресів. Вироби з пластмаси можна отримати і методом лиття під тиском. Лиття під тиском проводять у спеціальних пристроях, які складаються із шприц-преса та спеціальної кювети, куди пластмасове тісто під тиском уводиться через ливникові канали.

Переваги методу ливарного пресування над компресійним очевидні. Полімеризація під тиском призводить до значного зменшення рівня залишкового

мономера в акрилових пластмасах, дозволяє отримувати базиси високої точності та має низку інших переваг.

Перед процесом формування пластмаси необхідно приготувати пластмасове тісто. Замішування пластмаси проводять у чистій скляній або фарфоровій посудині, куди насипають визначену кількість порошку полімера з розрахунку для одного повного верхнього або нижнього протеза (11-12 г). Мономера на цю кількість полімера беруть 4-4,5 $см^3$, мономер обережно наливають у посудину, додають до нього порошок полімера, не допускаючи його надлишку. Потім шпателем, зробленим із пластмаси або металу, що не окислюється, ретельно перемішують масу до насичення полімера мономером.

Для запобігання вивітрюванню мономера посудину щільно закривають. Оптимальним вважається об'ємне співвідношення мономера до полімера як 1:3. У таких умовах усадка мономера під час полімеризації зменшується з 20 %, яка спостерігається у разі довільної полімеризації, до 6-7%. Оптимальну кількість полімера та мономера вказують на кожній фабричній серії. Пластмасове тісто повинно дозрівати протягом 30-40 хв.

Розрізняють стадії дозрівання пластмасового тіста. Пісочна стадія — це стан, коли суміш нагадує пісок, який залили невеликою кількістю води. Через деякий час ця стадія переходить у стадію ниток, що тягнуться: маса стає більш в'язкою, а в разі її розтягування з'являються нитки. Наступна стадія — тістоподібна, вона відрізняється ще більшою густиною та зникненням ниток, що тягнуться. У цій стадії пластмасове тісто готове до формування компресійним методом. Гумоподібна стадія — у цій стадії пластмасове тісто вже не годиться для формування.

Приготовлену таким чином акрилову пластмасу формують у стоматологічну кювету. Якщо використовують метод компресійного пресування, тоді пластмасовим тістом заповнюють гіпсову форму, ущільнюючи її у найглибших місцях. Потім пластмасу накривають вологим целофаном, співставляючи дві половини кювети та вміщуючи її під прес для видалення залишків пластмаси. Опісля кювети розкривають, обрізають залишки пластмаси по межах базису, знову співставляють кювети, але вже без целофану, і пресують. Закінчивши пресування, відразу розпочинають фіксацію кювети в бюгелі. Бюгель разом з кюветою занурюють у посудину з водою кімнатної температури. З цього моменту починається режим полімеризації.

У разі використання методу литтєвого пресування пластмасове тісто формують у стадії переходу з ниткоподібної у тістоподібну. Для литтєвого пресування також можуть бути використані полікарбонати, вінілакрилати. Готове пластмасове тісто уміщують у завантажувальну камеру і за допомогою шприц-преса подають у закриту форму під тиском. Про заповнення форми пластмасою свідчить поява пластмаси через відвідні канали, які тут же закривають. Підкручування поршня роблять 3-4 рази. Закінчивши цей етап формування, переходять до полімеризації пластмаси.

Режими полімеризації. Весь технологічний цикл полімеризації пластмаси переслідує основну мету — отримати матеріал з найвищими фізико-механічними властивостями. Для досягнення цієї мети необхідно створити умови, за яких структура полімера була б найщільнішою. Цьому сприяє дотримання правильного температурного режиму полімеризації, різного для різних видів пластмас.

Мономер акрилових пластмас здатний самополімеризуватися протягом довгого часу. Цей процес перебігає значно швидше в суміші «мономер — полімер».

Підвищення температури пластмасового тіста призводить до активації ініціатора — перекису бензоїлу, вільні радикали якого спричиняють інтенсивніше утворення полімерних ланцюгів. Збільшення швидкості полімеризації стає особливо помітною за температури понад 60 °С, коли ініціатор швидко розпадається.

Однією з особливостей полімеризації є те, що процес перебігає по типу екзотермічної реакції, яка супроводжується виділенням значної кількості тепла. Вирівнювання температури навколишнього середовища з температурою форми свідчить, що всередині пластмасового тіста температура піднімається на 20-30 °С. Ця умова повинна ураховуватися під час визначення режиму нагрівання форми. Потрібно проводити нагрівання так, щоб температура всередині маси не досягала 100 °С. Подальше підвищення температури маси призводить до переходу мономера у пароподібний стан. Всередині маси, що полімеризується, утворюються пухирці, які не мають можливості вийти і залишаються всередині. Так виникають газові пори.

Для полімеризації суміші "мономер - полімер" її повільно нагрівають, однак температура, враховуючи екзотермічний характер реакції, не повинна перевищувати 100 °С. Нагріту масу витримують і поступово охолоджують на повітрі.

Нагрівання зуботехнічної кювети можна проводити у воді або в сухоповітряній печі. У воді нагрівання відбувається від кімнатної температури до 80 °С протягом 60-70 хв, потім нагрів прискорюють і доводять температуру до 100 °С. Кювету витримують у киплячій воді 50-60 хв, після чого в тій же воді охолоджують.

За такого режиму полімеризації формується найщільніша структура пластмаси, зменшується ймовірність утворення пор, внутрішніх напружень, тріщин. Особливості режиму полімеризації кожної з пластмас зазначені в інструкціях щодо їх призначення.

Від температурного режиму і полімеризації залежить відносна молекулярна маса полімера. За відносно невисоких температур (до 60 °С) проходить утворення полімера з невисокою відносною молекулярною щільністю. За температури близько 100 °С його величина досягає 250 000. Полімер з такою відносною молекулярною щільністю має вищі фізико-механічні властивості.

Витримування кювети у киплячій воді доцільно ще й тому, що воно знижує кількість залишкового, не полімеризованого мономера до мінімального

рівня — 0,5 %, однак повної полімеризації мономера досягнути неможливо, оскільки частина молекул його завжди залишиться у вільному стані.

Полімеризація пластмаси супроводжується рядом небажаних проявів і процесів. До них належать: усадка, пористість, внутрішні напруження.

Дотримання режиму полімеризації пластмаси дуже важливе, оскільки у разі його порушення у готовому протезі можуть з'явитися дефекти (пухирці, пористість, розводи, ділянки з підвищеною внутрішньою напругою).

Розрізняють три види пористості пластмаси — газову, стиснення і гранулярну.

Газова пористість може з'являтися у результаті випаровування мономера всередині формувальної маси, що полімеризується. Це буває у разі порушення режиму полімеризації, наприклад, якщо занурити кювету із заформованою пластмасою у киплячу воду.

Пористість стиснення зумовлена недостатнім тиском чи недостатністю пластмаси, внаслідок чого утворюються порожнини. На відміну від газової пористості, стискання може з'явитися у будь-якому місці протеза.

Гранулярна пористість може виникнути від недостатньої кількості мономера. Таке явище спостерігається у разі набухання пластмасового тіста в посудині після замішування, якщо посудина не була герметично закрита. Верхні шари пластмаси у такому разі покриваються кіркою, утворюючи гранули матеріалу.

Порушення процесу полімеризації (недостатній час перебування протеза у киплячій воді) призводить до того, що у п ротезі частина мономера залишається незв'язаною (у вільному стані), який, переміщуючись до поверхні протеза, може виходити в ротову рідину, спричиняючи запалення слизової оболонки ротової порожнини, різні алергійні реакції. Якщо дотримувати режиму полімеризації, то протез повинен містити залишкового мономеру не більше 0,5 %.

Базисні матеріали. Широкого застосування для виготовлення базисів знімних зубних протезів набули пластмаси гарячої полімеризації.

Етакрил — синтетична пластмаса на основі акрилового співполімера, яка за кольором близька до кольору тканин ротової порожнини і володіє підвищеною пластичністю у момент пакування та після режиму полімеризації.

Фторакс являє собою фторвмісний акриловий співполімер. Порошок - це дрібнодисперсний, зафарбований у рожевий колір, суспензований і "щеплепний" співполімер метилового ефіру метакрилової кислоти та фторкаучуку. Для отримання формувальної маси порошок і рідину замішують у співвідношенні 2:1-0,8; дозрівання пластмасового тіста відбувається протягом 10-12 хв. Фторакс володіє добрими фізико-механічними властивостями, підвищеною міцністю, хімічною стійкістю. За кольором добре імітує тканини ротової порожнини.

Акрил — базисна пластмаса, являє собою співполімер зі "зшитими" полімерними ланцюгами, що надає їй підвищених фізико-механічних властивостей. Утворення сітчатої ("зшитої") структури полімера відбувається у процесі полімеризації за допомогою зшив-агента метилолметакриламіду. Пластмаса складається з дрібнодисперсного порошку поліметилметакрилату, пластифікованого дибутилфталатом (1-3 %), і рідини метиметакрилату, яка містить зшив-агент та інгібітор гідрохінон.

Бакрил — базисна пластмаса, яка представлена поліметилметакрилатом, модифікованим еластомерами (низькомолекулярні співполімери бутил-акрилатного каучуку), алілметакрилату і метилметакрилату. Рідина бакрилу — метилметакрилат, інгібований дифенілпропаном. Пластмаса характеризується добрими технологічними властивостями.

Акроніл — "щеплений" співполімер метилметакрилату з полівінілетилалем. Рідина метилметакрилат, яка містить зшив-агент диметакрилат триетиленгліколю. У рідину введено інгібітор — речовину, яка гальмує старіння пластмаси. Використовується для виготовлення базисів знімних протезів, щелепно-лицевих та ортодонтичних апаратів, знімних шин. Матеріал не має загальнотоксичних, подразнювальних та алергологічних властивостей. Добре компонується з тканинами ротової порожнини.

Безколірна пластмаса. Пластмаса на основі очищеного від стабілізатора поліметилметакрилату, яка містить речовину, що запобігає старінню пластмас. Тивумін сприяє підвищенню міцності пластмаси. Застосовується за наявності протезних стоматитів, алергійних реакцій на барвники. Для приготування пластмасового тіста порошок та мономер замішують у співвідношенні: 2 частини порошку і 1 або 0,9 частини рідини за масою. Час дозрівання пластмасового тіста залежить від температури навколишнього середовища.

Еластичні базисні матеріали. У клініці ортопедичної стоматології широкого застосування набувають еластичні пластмаси. Вони використовуються для виготовлення м'яких амортизувальних підкладок під базиси знімних протезів, щелепно-лицевих протезів, обтураторів, еластичних пелотів, боксерських шин. Матеріал для еластичних підкладок під базиси знімних протезів повинен мати показник пружності, близький до пружності слизової оболонки, яка покриває тканини протезного ложа. Стоматологічна промисловість випускає такі еластичні пластмаси: еладент, ортосил, еластопласт, боксил, ортопласт, ПМ-01, Новус-ТМ, Моллопласт-В тощо. Еластичні властивості більшості з них зумовлені процесом пластифікації, який виникає підчас полімеризації.

Еладент — пластифікований співполімер акрилових мономерів (метакрилат з метилметакрилатом), зафарбований у рожевий колір. Застосовується для підкладок під базиси протезів з метою профілактики виникнення травматичних уражень слизової оболонки ротової порожнини. Форма випуску — порошок та рідина. Порошок — співполімер метилакрилового та метилметакрилового ефірів. Рідина є сумішшю цих же ефірів, у яку додано пластифікатор.

Ортосил М є пластичною масою, що являє собою штучний силіконовий каучук холодної вулканізації, отриманий на основі силоксанової смоли. Застосовується для еластичних підкладок під базиси протезів.

Форма випуску — у вигляді пасти, яка складається з поліметилсилоксану,

редоксайду, окису цинку, і рідини - метилтриацетонксилілану, який є каталізатором.

Для приготування м'якої підкладки паста з додаванням до неї каталізатора набуває м'якої, еластичної консистенції, добре з'єднується з базисом протеза.

Ортопласт - співполімерна пластифікована еластична пластмаса, випускається шести кольорів, призначена для виготовлення ектопротезів вуха, носа тощо. Полімеризація відбувається аналогічно до базисних пластмас.

Еластопласт являє собою пластифікований бутилфталатом співполімер хлорвінілу і бутилакрилату. Застосовується для виготовлення боксерських шин. Форма випуску — порошок та рідина. Порошок складається із співполімера хлорвінілу і бутилакрилату, барвників та окису цинку. Рідина — дибутилфталат, що є пластифікаторм. Полімеризацію проводять за температури 105-160 °С. Матеріал володіє доброю стійкістю, пластичністю та гігієнічністю.

Боксил — еластичний полімер, який представлений силіконовим каучуком холодної вулканізації. Матеріал використовується для виготовлення боксерських шин. Форма випуску — паста і рідина. Паста складається з полідиметилсилоксану 77 %, аеросилу 19 % та окису цинку 4 %. Рідина — метилтриацетонсилан, який є каталізатором. Боксил високогігієнічний, має високі еластичність та міцність. Шини виготовляють методом пресування без нагрівання.

"Новус-ТМ"(США). Пластмаса є поліфосфаденовим флюороеластомером. Форма випуску — пластини, які ламіновані в поліетилен. Зберігають їх у холодильнику. Підкладку роблять товщиною 1,5 мм, на рівні гребеня коміркового відростка — 2,5-3 мм. Бік пластинки "Новус-ТМ", який буде контактувати з базисом, змочується мономером. Полімеризацію проводять з використанням водяної бані за температури 74 °С протягом 8 год. Еластична пластмаса "Новус-ТМ" є розподілювачем жувального навантаження і саме через ці властивості вона має переваги над іншими пластмасами.

"Монопласт-В" — еластична пластмаса виробництва Німеччини. Форма випуску — тістоподібний стан. Не містить у собі пластифікаторів, тому зберігає еластичність протягом багатьох років. Матеріал інертний і не набухає у ротовій рідині, не піддається дії мікрофлори ротової порожнини. Пластмаса добре змочується слиною, щільно прилягає до слизової оболонки, що поліпшує адгезію і фіксацію протезів.

Пластмаси холодної полімеризації. Група пластмас, які мають здатність полімеризуватися без нагрівання, називаються самотвердіючими, або пластмасами холодної полімеризації. Акрилові пластмаси набувають цієї властивості, якщо до їх складу ввести активатор, який розщеплює перекис бензоїлу на радикали за температури навколишнього середовища. У сучасній клініці ортопедичної стоматології такі пластмаси використовуються для направок базисів протезів, виготовлення індивідуальних ложок, шин та апаратів. Найширшого застосування у клініці ортопедичної стоматології набули такі із них: протакрил, редонт, стадонт, карбопласт.

Протакрил. Порошок складається з поліметилметакрилату, 1,5 % перекису бензоїлу та 2 % дисульфакаміну. Рідина — метилметакрилат зі введеним до його складу диметилпаратолуїдином (0,1-0,2 %). Дисульфакамін та диметилпаратолуїдин є каталізаторами.

Пластмасове тісто готують, змішуючи порошок та рідину у співвідношенні 2:1. Полімеризація відбувається протягом 15-20 хв, під час нагрівання процес прискорюється.

Редонт - самотвердіюча пластмаса, що являє собою співполімер метилового та етилового ефірів метакрилової кислоти. Форма випуску — порошок і рідина. Випускається трьох видів: редонт непрозорий, Редонт-02 незафарбований прозорий, Редонт-03 рожевий прозорий. Порошок — співполімер метилметакрилату та етилметакрилату (98,1 %), перекис бензоїлу (1,5 %), барвники (0,4 %). Рідина — метилметакрилат (98,4 %), активатор — диметилпаратолуїдин (1,2 %), інгібітор — гідрохінон. Пластмаса "Редонт" застосовується у клінічній та лабораторній практиці для направок базисів протезів, виготовлення індивідуальних ложок, шин, апаратів.

Стадонт — самотвердіюча пластмаса, за своїм складом аналогічна редонту. Порошок — співполімер метилового та етилового ефірів метакрилової кислотну співвідношенні 98:2, перекису бензоїлу (каталізатор), барвників, замутнювачів. Рідина — метилметакрилат, диметилпаратолуїдин (активатор) та гідрохінон (інгібітор). Порошок випускається трьох кольорів. Стадонт використовується для виготовлення тимчасових шин у разі лікування тканин пародонта, рідше — за наявності переломів щелеп.

Карбопласт — самотвердіюча пластмаса, яка спеціально випускається для виготовлення індивідуальних ложок. Форма випуску — порошок та рідина. Порошок- поліметилметакрилат, пластифікований дибутилфталатом. Рідина — метилметакрилат з добавкою активатора диметилаланіну (3 %). У пластмасу "Карбопласт" у великих кількостях (до 50 %) уводиться наповнювач (крейда) для полегшення процесу обробки під час припасування індивідуальних ложок у ротовій порожнині.

Пластмаси для незнімних протезів. Матеріалами для незнімних зубних протезів служать такі пластмаси "Синма-74", "Синма-М" і "Акродент-02". Пластмаса "Синма" типу "порошок — рідина" застосовується для виготовлення коронок і облицювання незнімних металевих протезів. Порошок — суспензійний прищеплений фторвмісний співполімер, який дає флюоресцентний ефект, забарвлений у 10 кольорів і замутнений $Ti0_2$. Рідина - метилметакрилат, інгібований гідрохіноном. Комплект матеріалу включає в себе набір концентратів барвників для коригування кольору шийки зуба та різального краю. Пластмаса " Синма-М" є удосконалена порівняно зі "Синма-74", забезпечує високі естетичні властивості зубних протезів, маючи можливість пошарового моделювання останніх масами різних кольорів. "Синма-М" являє собою акрилову пластмасу гарячої полімеризації типу «порошок — рідина». Порошок — суспензований щеплений фторвмісний співполімер. Рідина - суміш акрилових мономерів і олігомерів. Наявність олігомера в "Синма-М" дозволяє збільшити час життє-

здатності маси у пластичному стані і моделювати облицювання безпосередньо з пластмаси, рівномірно її наносити та розподіляти.

Комплект "Синма-М" складається з порошку "Дентин" восьми кольорів, порошку "Зmаль" двох кольорів, рідини та концентратів чотирьох барвників (білого, жовтого, коричневого і сірого). Кожен порошок "Дентин" з комплекту "Синма-М" за кольором відповідає одному з номерів єдиної стоматологічної розцвітки.

Пластмаса "Акродент-02" високоміцнісна, багатошарова, є аналогом імпортної пластмаси типу "Піропласт".

Найпоширенішою імпортною пластмасою для облицювання є матеріал, який належить до найновішого покоління і має назву "Ізозит".

"**Ізозит**", основою якого є уретан диметакрилат, задовольняє високі вимоги стоматології як щодо естетичного вигляду і кольоростійкості, так і стійкості до стирання. Спосіб нанесення облицювального матеріалу "Ізозит" технологічно є нескладним. Довготривалі клінічні спостереження за-свідчили, що матеріали класу "Ізозит", як і інші пластмаси, на жаль, мають низку серйозних недоліків, тому ортопедичне лікування з використанням металопластмасових протезів є методом вибору.

Щодо нових матеріалів для облицювання незнімних конструкцій зубних протезів, що з'явилися в останні роки і мають назву композитних полімерних матеріалів, то вони об'єднали в собі переваги кераміки і композитів.

Представником матеріалів нового покоління є "АРТГЛАС" (фірма "Хереус Кульцер", Німеччина), який являє собою новий вид однокомпонентного, пастоподібного фотополімерного облицювального композитного матеріалу. Комплект "Артглас" розрахований на 1000 облицювань і складається з маси для різального краю (4 кольори), емалі (3 кольори), десневої прозорої (5 кольорів), непрозорої (грунт) і денгинної (16 кольорів за розцвіткою "Віта") До складу входить набір барвників (11 кольорів). Матеріал має оптимальний режим полімеризації, для чого використовують універсальний стробоскопічний пристрій «Унікс». Для утворення міцного з'єднання між металом каркасу та фотополімерним матеріалом необхідно застосувати підготовку та нанесення зв'язувального шару за Кевлок-методикою.

"R-хромазит" та "SR-спектразит" — пластмасові матеріали для виготовлення коронок і мостоподібних протезів фірми "Івоклар" (Ліхтенштейн).

Облицювальний матеріал "SR-хромазит" являє собою мікронаповнений композитний матеріал на основі уретандиметакрилату, полімеризація якого проходить за умови дії температури та тиску. Полімеризація проводиться в апараті фірми "Івомат".

"SR-спектразит" - фотополімерний облицювальний матеріал. У комплект входить матеріал для з'єднувального шару, пастоподібні однокомпонентні маси (20 дентинних, 5 мас для різального краю), комплект для оптимізації кольору облицювання (9 барвників, 4 зафарбованих дентинних та 3 маси для різального краю, 7 пришийкових мас). Крім того, до комплекту матеріалу входять інструменти для моделювання, механічної обробки та полірування.

Маси "Спектразит" є доповнювальними до облицювальних матеріалів"Хромазит". Спосіб з'єднання металу з перерахованими матеріалами відбувається за рахунок використання активаторів (з'єднання) "Хрома Лінк" і "Спектра Лінк" фірми "Івоклар" (Ліхтенштейн).

"Евікрол С + В" — фотополімерний мікрофільний композитний матеріал (комбінація диметакрилату з мікрофільним наповнювачем на основі колоїдного діоксиду кремнію) пропонує фірма "Спофа-Дентал" (Чехія) для облицювання незнімних протезів і реставрації облицювання фронтальної групи зубів. "Евікрол С+В" являє собою однокомпонентний матеріал (16 відтінків, близьких до кольорової гами Віта).

"Ельцебонд **CCV"** —композитний матеріал"Шутц-Дентал"(Німеччина), призначений для облицювання незнімних протезів. До комплекту входять маси 6 кольорів за шкалою Віта. Полімеризація відбувається під дією світла. Використовується для відновлення та реставрації облицювання безпосередньо у ротовій порожнині. Рекомендується використовувати для полімеризації настільний апарат "Спектра" або КУ-ПЛЦ.

"Діалог" "Шутц-Дентал" (Німеччина) — один з найновіших матеріалів фірми. Являє собою пастоподібний фотополімерний однокомпонентний матеріал восьми кольорів згідно з розцвіткою Віта, він розфасований у шприци. Компонент включає непрозорі (грунтові), дентинні, пришийкові маси та маси для різального краю. Матеріал можна використовувати для пошарового нанесення з наступною проміжною (10 с) та основною (8 хв) полімеризацією після кожного шару в апаратах КУ-ПЛЦ та "Спектра".

"Дурогал" фірми "Галеніка" (Югославія) — фотополімерний композитний матеріал для облицювання коронок та мостоподібних протезів. Випускається 16 відтінків за шкалою Віта. Матеріал можна використовувати з будь-яким металом. Для кожного кольору є маса для шийки зуба, дентину та емалі. Полімеризація проводиться в апараті "Дурогал". Застосування методу низькотемпературної полімеризації і матеріалів "Дурогал" дає можливість запобігати виникненню тріщин у місцях з'єднань металу з облицюванням.

Аналогом вищезгаданих матеріалів є матеріал фірми "Джі Сі" (Японія) під торговою маркою **"Терморезин Л Сі".** Має 10 відтінків за шкалою Віта, розфасований у шприци з наконечниками, які накручуються.

Для полімеризації використовують апарат "Лаболайт ЛВ-II".

Окрему групу композитних матеріалів, які посідають проміжне місце між акриловими пластмасами та керамічними масами, складають керомери (полімери, оптимізовані керамікою), які розроблені на основі мікрогібридних композитних матеріалів, пластмаси та скловолокна.

Керомери на 80% складаються з неорганічних керамічних наповнювачів, вбудованих в органічну матрицю за допомогою силанізації.

"**Т а** р г ic " фірми "Івоклар" (Ліхтенштейн) є представником керомерів. Це пастоподібний фотополімерний облицювальний матеріал. Випускається 20

кольорів згідно з розцвіткою Хромаскоп. До комплекту входять 4 маси для різального краю, прозора маса, рідина "Таргіс Лінк", 6 непрозорих і 6 ґрунтових мас. Наявність такої кількості кольорів дозволяє оптимально підібрати кольорову гаму незнімної конструкції зубного протеза. Для полімеризації використовують спеціальний пристрій — світлову пічку "Таргіс Пауер", за допомогою якої протягом 25 хв відбувається полімеризація.

"Вектріс" — прозорий трьохкомпонентний фотополімерний матеріал фірми "Івоклар" (Ліхтенштейн), використовується для каркасів незнімних протезів на основі кількох шарів скловолокон та просторово орієнтованих скловолокнистих пучків. Матеріал має властивості хамелеона, кінцевий колір протеза може бути остаточно визначений у ротовій порожнині пацієнта.

Для виготовлення каркасів одиночних коронок бічної групи зубів використовується тільки "Вектрис Сингл", для каркасів мостоподібних протезів — "Вектрис Понтик" і "Вектрис Фрейм".

ПИТАННЯ ДЛЯ САМОКОНТРОЛЮ

1 .Яке значення полімерних матеріалів у розвитку ортопедичної стоматології?
2. Розкажіть про хімічну будову та методи отримання акрилових пластмас.
3. Опишіть реакції полімеризації, співполімеризації, поліконденсації.
4. Які вимоги ставлять до акрилових пластмас?
5. Яка класифікація пластмас?
6. Назвіть способи формування акрилових пластмас.
7. Які є режими полімеризації акрилових лластмас?
8. Розкажіть про базисні матеріали. Назвіть представників даної групи.
9. Яке призначення еластичних базисних гластинок?
10. Які властивості та застосування самотвердіючих пластмас?
11. Розкажіть про пластмаси для незнімних видів протезів. Вимоги, властивості.
12. Розкажіть про композитні та фотополімерні матеріали.
13. Розкажіть про керомери, їх властивості та застосування.

ШТУЧНІ ЗУБИ

ФАРФОРОВІ ШТУЧНІ ЗУБИ

Необхідно уточнити такі поняття, як "кераміка" і "фарфор". У стародавній Греції, в Афінах, була частина міста, що носила назву Keramiks, де проживали гончарі, яких називали Keramius, а їх вироби — Keramos. Звідси і виникла назва "кераміка" (A.Breustedt, 1963). Стадією удосконалення кераміки стало виготовлення фарфору *(Fagfur* — від перс, тур. *Farfur)*. Твердий фарфор винайшли на початку 18 ст. Бетгер і Чирингауз у Саксоні. У Росії склад фарфорової маси розробив Д.І. Виноградов (1747). На теренах колишнього СРСР виробництво штучних фарфорових зубів розпочато у 1929 р. в Ленінграді, а в 1930 р. — у Харкові. Використання фарфорових штучних зубів не втратило свого значення і нині.

Штучні фарфорові зуби виготовляють із формувальних мас різного складу. Штучні зуби, виготовлені із фарфору, найповніше відповідають естетичним та медичним вимогам порівняно з іншими матеріалами. За формою і кольором такі зуби можуть бути підібрані у повній відповідності із збереженими зубами у хворого, вони біологічно абсолютно інертні, завдяки високій міцності забезпечують найкращий ефект підчас відкушування і розжовування їжі. Звичайно стандартні зуби випускають комплектами, які складаються із фронтальної та жувальної групи обох щелеп. Фронтальні фарфорові зуби частіше всього виготовляють з крампонами, але вони можуть бути із отворами (діаторичними). Жувальну групу зубів виготовляють тільки з отворами (діаторичні); отвори або крампони у фарфорових зубах служать для механічного закріплення їх у пластмасі (мал. 38).

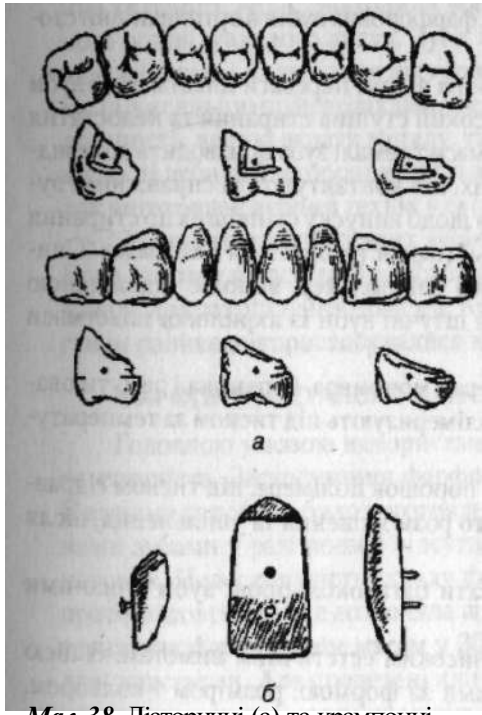

Мал.38. Діаторичні (а) та крампонні *(б)* фарфорові зуби

Технологія виготовлення стандартних штучних зубів з фарфору зводиться до пакування і пресування тістоподібної формувальної фарфорової маси у спеціальні бронзові прес-форми. Після пресування зуби витягують і сушать за температури 200 °С у спеціальній печі. Далі їх обробляють вручну і спікають за температури 900 °С протягом декількох хвилин. Потім проводять завершальне спікання за температури 1400 °С протягом 7-12хв.

Надання різних відтінків штучним зубам по зонах досягається почерговим пакуванням мас різних кольорів.

Промислово штучні фарфорові зуби випускає петербурзький завод "Медполімер". Широкого використання набули фарфорові зуби німецьких фірм "Вівоперл-ПЕ" — фронтальні та "Вівопозіл-ПЕ — Ортотип" — бічні, які створені за методикою багатошарової техніки з "перлинним" ефектом.

Крім позитивних якостей штучних фарфорових зубів необхідно сказати про їх недоліки. До основних належать: недостатня міцність зубів у ділянках кріплення крампонів та отворів у діаторичних зубах. Крім того, виникають певні труднощі під час обробки штучних фарфорових зубів як зубним техніком, так і лікарем. Робота з фарфоровими зубами вимагає високої кваліфікації.

ШТУЧНІ ЗУБИ ІЗ ПЛАСТМАСИ

Технологія заводського виготовлення пластмасових зубів відрізняється значною простотою: зв'язок штучних зубів з базисом протеза під час полімеризації проходить по типу монолітного з'єднання унаслідок однорідності хімічної будови матеріалів. Пластмасові зуби можуть мати стійке забарвлення будь-якого кольору і відтінку. У разі необхідності зубний технік може виготовити зуби із пластмаси в умовах зуботехнічної лабораторії.

Названі можливості пластмасових зубів у деяких випадках (інколи без достатніх підстав) скоротили використання фарфорових зубів в ортопедичній стоматології.

Слід звернути увагу, що незважаючи на відомі переваги пластмасові зуби мають і недоліки, головними з яких є високий ступінь стирання та недостатня твердість. Різка різниця у твердості пластмаси та емалі зуба призводить до швидкого стирання пластмаси зубів у протезах, які контактують зі справжніми зубами. В останні роки проводяться роботи щодо випуску стійкіших до стирання пластмас для штучних зубів. Нині з цією метою застосовується пластмаса "Синма", яка являє собою зшитий акриловий співполімер, володіє підвищеною щільністю і твердістю. У промисловості штучні зуби із акрилової пластмаси можна одержати двома способами:

1.Формувальну масу (суміш полімера і мономера, барвника і замутнювача) вміщують у металеві прес-форми і полімеризують під тиском за температури 105 °С.

2.У металеві прес-форми вміщують порошок полімера, під тиском гідравлічного преса і нагрівання проводять його розм'якшення та ущільнення, після чого охолоджують.

Кожним із способів можна одержати багатокольорові зуби з різними відтінками.

Штучні зуби повинні відповідати високим естетичним вимогам. З цією метою промисловість випускає їх різними за формою, розміром і кольором. Штучні зуби формуються у гарнітури. Форми, розміри і колір штучних зубів систематизовані у спеціальному альбомі. Найоптимальнішими за естетичними показниками є штучні пластмасові зуби "Естедент", розроблені Харківським заводом медичних пластмас і стоматологічних матеріалів. Нині випускають двокольорові зуби. Вони із акрилових пластмас, зшиті, містять флюоресцентні речовини, а також фторвмісний каучук для більш монолітного з'єднання з пластмасою базиса.

Всього випускається 31 фасоно-розмір передніх верхніх зубів, 7 — передніх нижніх і 6 — бічних зубів. Передні зуби випускаються 13 розцвіток. Для зручності добору зубів за розмірами додатково до альбому зубів випущений так званий деонтиметр всіх розмірів зубів, які випускаються. Він складається із 4 еластичних мірних смужок, які легко згинаються за формою коміркової дуги на моделі. Довжина стрічки вказує номер групи передніх і бічних зубів. Крім того, нині розробляються трьохколірні зуби, які будуть ще краще імітувати колір справжніх зубів у ділянці шийки і різального краю.

Харківський завод медичних пластмас і стоматологічних матеріалів випустив зуби « Естедент-Д», по типу тимчасових молочних зубів, призначених для виготовлення зубних протезів дітям віком 12-16 років.

МЕТАЛЕВІ ТА КОМБІНОВАНІ ШТУЧНІ ЗУБИ

Стандартні набори штучних зубів з нержавіючої сталі випускалися раніше заводським шляхом. Випуск здійснювався окремо блоками для фронтальних та бічних зубів. Знаходили вони застосування там, де не було налагодженого індивідуального лиття. Зуби виготовляли суцільнолитими або у вигляді каркасів стальних зубів для наступного облицювання їх пластмасою. Але у зв'язку із чисельними недоліками, серед яких — стандартність, низька технологічність, великі втрати металу, такі зуби було знято з виробництва. За необхідності зуби із благородних сплавів, литво коронок, штифтових зубів і вкладок виготовляє зубний технік у зуботехнічній лабораторії.

До стандартних штучних зубів належить фарфорова коронка за Логаном. Вона виготовлялася раніше фабричним шляхом і її особливістю є наявність каналу для закріплення штифта. Крім фарфорової стандартної коронки за Логаном раніше використовувалися коронки Девіса, Бонвіля та ін.

ФАРФОР ТА МЕТАЛОКЕРАМІКА

Головною умовою використання фарфору та металокераміки є їх висока естетичність. Застосування фарфору в стоматології налічує понад 200 років. Першими спробами було виготовлення знімних протезів з фарфоровими штучними зубами у разі повної відсутності зубів, а вже потім — окремих зубів та коронок. Недосконаліть складу фарфорових мас та технології виготовлення протезів довгий час не дозволяла широко застосовувати їх на практиці. Як альтернатива фарфоровим масам у 30-ті XX ст. роки було запропоновано акрилові пластмаси. Але проведені клінічні спостереження показали, що акрилові пластмаси мають багато недоліків: не забезпечують тривалого функціонального та естетичного ефекту, швидко змінюють свій колір і стираються, негативно

впливають на тканини протезного ложа та поля. Тому почали активніше проводити пошуки, спрямовані на вдосконалення фарфорових мас і технологій виготовлення незнімних конструкцій зубних протезів. За хімічним складом стоматологічні фарфорові маси знаходяться між твердим фарфором та звичайним склом.

КЛАСИФІКАЦІЯ ФАРФОРОВИХ МАС

Стоматологічні фарфорові маси залежно від температури спікання поділяють на тугоплавкі (1300-1370 °С), середньоплавкі (870-1065 °С) і низькоплавкі. Склад тугоплавкого фарфору такий: 81 % польового шпату, 15 % кварцу, 4 % каоліну. Середньоплавкий фарфор складається з 61 % польового шпату, 29 % кварцу, 10 % різних домішок. До складу низькоплавкого фарфору входить 60 % польового шпату, 12 % кварцу, 28 % домішок.

Тугоплавкий фарфор переважно використовується для виготовлення штучних зубів для знімних протезів промисловим шляхом. Середньоплавкий та низькоплавкий стоматологічний фарфор застосовується для виготовлення коронок, вкладок і мостоподібних протезів. Використання в ортопедичній стоматології низькоплавкого та середньоплавкого фарфору дозволило застосувати для їх спікання печі з ніхромовими нагрівальними елементами. Спікання проводять згідно з режимом, який рекомендує завод - виробник стоматологічного фарфору. Для зменшення та запобігання утворенню газових пор запропоновано 4 способи спікання фарфору:

1) спікання фарфору у вакуумі;

2) спікання фарфору в дифузійному газі (гелій і водень);

3) спікання фарфору під тиском 10 атмосфер;

4) для досягнення підвищення прозорості фарфору у разі використання атмосферного тиску під час спікання використовується крупнозернистий матеріал.

З 4 запропонованих способів на практиці найбільшого застосування набуло спікання фарфору у вакуумі. Вакуумне спікання надає стоматологічному фарфору прозорості і забарвлення. Специфічне забарвлення матеріалу можна регулювати добавкою замутнювача і речовин-фарбників. Якщо як замутнювач використовувати кристали окису алюмінію або цирконію, можна додатково збільшити щільність матеріалу.

Об'ємні зміни під час спікання. Під час спікання фарфору відбувається значна усадка фарфорових мас (20-40 %). Основна причина об'ємної усадки полягає у недостаньому ущільненні частин керамічної маси, між якими залишаються порожнини. Іншими причинами об'ємних скорочень є втрата рідини, необхідної для приготування фарфорової маси, вигорання органічних добавок (декстрин, цукор, крохмал). Практичне значення має спрямування об'ємної усадки. Найбільша усадка фарфору іде в бік більшого тепла, в напрямку сили тяжіння і більшої маси. У першому і другому випадках — незначна, оскільки в сучасних печах гарантовано рівномірний розподіл тепла, а сила тяжіння невелика, тому що використовують невелику кількість фарфору. Усадка в напрямку великих мас значно вища. Маса в розплавленому стані та за наявності поверхневого натягу намагається набути форми краплі. У такому разі вона підтягується від периферійних ділянок до центральних частин коронки, до більшої маси фарфору. Під час виготовлення фарфорової коронки керамічна маса, скорочуючись, рухається від шийки зуба до центру коронки, піднімаючи платинову матрицю, унаслідок чого може з'явитися щілина між коронкою і уступом моделі препарованого зуба.

Щільність фарфору. Основним показником щільності фарфору є щільність під час розтягування, стискання та згинання. Стоматологічний фарфор має високу щільність під час стискання (4600-8000 кг/см^2). Основною характеристикою щільності стоматологічного фарфору прийнято вважати величину щільності під час згину. Щільність будь-якого фарфору залежить не тільки від його складу і технології виробництва, але й значною мірою від способу користування ним.

Поліпшує щільність застосування методу конденсації частин фарфору. Існує чотири способи конденсації: рифлений інструмент, електрохімічна вібрація, конденсація пензликом, метод гравітації (безконденсації). Більшість дослідників вважають, що найкращого ущільнення фарфорової маси можна досягти рифленим інструментом із застосуванням фільтрувального паперу для відсмоктування рідини. Для оптимального ущільнення матеріалу має значення добре просушування керамічної маси перед спіканням, а також наступне проведення спікання. Звичайний стоматологічний виріб проходить спікання 3-4 рази.

Велика кількість спікань зменшує щільність аж до утворення склоподібного матеріалу. Кожен із видів фарфору має оптимальну температуру спікання. Відхилення від тієї температури в бік зниження або підвищення призводить до зменшення щільності фарфору. У першому випадку відбувається неповне сплавлення матеріалу, утворюється недостатня кількість склофази, у другому виникає збільшення склофази за рахунок кристалічної стадії. Після досягнення температури спікання виріб повинен бути витриманий під вакуумом 1-2 хв. Продовження часу спікання дає помітне зниження щільності.

Спікання фарфору закінчують глазуруванням. Дослідження фарфору показали, що глазурована поверхня надає велику щільність виробу.

Спечені вакуумним методом коронки добре шліфуються і поліруються. Водночас рекомендується уникати зішліфування глазурованої поверхні, оскільки у такому разі щільність знижується. В окремих випадках глазуровану поверхню зішліфовують для зменшення стирання зубів-антагоністів. Думки дослідників щодо впливу пор на щільність спеченого виробу не збігаються. Більшість із них вважають, що спікання у вакуумі знижує пористість і підвищує щільність фарфору.

Щільність фарфору залежить також від методу застосування вакууму на різних етапах спікання. Початок спікання повинен збігатися у часі з початком

розрідження атмосфери у печі. Під час досягнення температури спікання вакуум повинен бути повний. Час спікання у вакуумі у разі досягнення необхідної температури не повинен перевищувати 2 хв.

Металокераміка. Під металокерамікою розуміють техніку одержання суцільнолитих металевих каркасів, облицьованих фарфором. Уведення металокераміки - це, безумовно, крок уперед у стоматології, оскільки надає можливість використовувати всі переваги таких матеріалів, як метал і фарфор, у єдиній конструкції. Для виготовлення металокерамічних протезів випускаються спеціальні сплави.

Сплави для металокерамічних зубних протезів. Нині у зуботехнічних лабораторіях широко використовують близько 150 різних сплавів для металокераміки. До них ставлять такі вимоги:

1.Температура розм'якшення сплаву повинна бути вищою, ніж температура спікання фарфору.

2.Різниця коефіцієнтів термічного розширення сплаву і фарфору повинна бути мінімальною.

3. Наявність умов для зчеплення з фарфором.

4. Наявність задовільних властивостей щодо лиття.

5. Довговічність і стабільність якостей.

6. Корозійна стійкість.

7. Сумісність із тканинами ротової порожнини.

Наявні сплави для металокераміки поділяють на дві основні групи - благородні і неблагородні. Сплави на основі благородних металів поділяють на золоті, золото-паладієві і срібно-паладієві. Сплави металів благородних груп мають кращі литтєві властивості і корозійну стійкість, однак щільністю поступаються сплавам неблагородних металів. Недоліком сплавів на основі золота є обмежена щільність.

Неблагородними сплавами для металокераміки є сплави на основі нікелю і сплави на основі кобальту. Вони характеризуються високими механічними властивостями. Однак температура плавлення цих сплавів на 500 °С вища, ніж сплавів наоснові золота. Для поліпшення литтевих властивостей таких сплавів у низку закордонних рецептур було включено берилій, він токсичний, що призводило до токсико-алергійних реакцій. У результаті проведених досліджень була встановлена можливість застосування вітчизняних кобальто-хромових сплавів (КХС) для виготовлення металокерамічних протезів. Цей сплав протягом багатьох років випускається заводом медичних полімерів ("Медполімер", Санкт-Петербург).

Фарфорові маси для металокераміки. Виготовлення металокерамічної конструкції зубного протеза — складний багатоетапний процес. Якість металокерамічних протезів визначається властивостями застосованих матеріалів. Керамічна маса повинна відповідати певній низці вимог, які умовно поділяють на 4 групи: фізичні, біологічні, технологічні та естетичні. До фізичних характеристик відносять щільність під час зсуву, стиснення і згинання; до біологічних — нетоксичність, відсутність алергійних компонентів; до технологічних — відсутність включень, коефіцієнт литтєвого термічного розширення повинен відповідати такому на металевій основі.

Керамічна маса "Віта VMK 95". До комплекту маси входить стандартний (включає 41 % фарфору), лабораторний та великий набори. Маси "VMK 95" дають надійну передачу кольору. Випускається також набір непрозорого дентинного порошку, який включає 16 фарфорових порошків та додатковий набір з 15 фарфорових порошків. Добрі результати отримують у разі пошарової методики нанесення, а саме: непрозорий, дентинний та емалевий шари (мал. 13, див. кольорову вклейку).

Маса "Віта Інтерно" (12 кольорів) дозволяє індивідуалізувати особливості природних зубів, створити ефект глибини. Хроматичний ефект у цих фарфорових мас може бути посилений шляхом змішування з порошками дентинних та прозорих мас. Маси «Інтерно» можна використовувати також для створення ефекту глибини у разі недостатньої товщини дентинного шару. Для визначення кольору металокерамічних коронок використовують універсальну розцвітку "Vitapan" (мал. 14, див.кольорову вклейку).

Керамічна маса "Віта Акцент" включає набір тонкозернистих фарфорів (20 кольорів) з однорідним розподілом пігментів, які фарбують, що дозволяє зубному техніку точно імітувати природне забарвлення зубів на завершальному етапі виготовлення зубного протеза.

Маса "Карат" є матеріалом останнього покоління фірми "Дентсплай" (США). Використовуючи її, можна легко відтворювати колір природних зубів за допомогою розцвіток "Біодент" та "Віта".

Маса "Дуцерам-LFC" являє собою низькоплавку стоматологічну кераміку фірми "Дуцера" (Німеччина). За своїми хімічними властивостями, структурою, обробляваністю та експлуатаційними якостями вона найкраща від усіх стоматологічних керамік. Низькоплавкий фарфор LFC (Low-Fusing Ceramic) являє собою кристалічну структуру з частинками розміром від 5 до 15 мікрон. Його твердість складає 420 НУ(за Віккерсом). Оскільки низькоплавка кераміка виготовляється із звичайного матеріалу "Дуцерам", то ці два матеріали є сумісними, тому вони можуть використовуватися для двошарової технології підчас виготовлення металокерамічних зубних протезів.

У клініці ортопедичної стоматології широкого застосування набули керамічні маси фірми "Івоклар" (Ліхтенштейн). Маса «IPS-Класік» має у своєму складі такі компоненти:

1) порошок непрозорий (грунтова маса) для заповнення пустотілого каркаса проміжної частини мостоподібного протеза;

2) 20 паст різних відтінків непрозорої та дентинної мас;

3) набір (5 варіантів кольорів) пастоподібної інтенсивно зафарбованої, непрозорої (грунтової) маси;

4) набір (9 кольорів) пастоподібної, інтенсивно зафарбованої дентинної маси, яка наноситься у разі необхідності перед другим спіканням дентинної маси;

5) набір прозорих мас (4 кольори) для досягнення різних ефектів, а також створення різального краю (15 кольорів), що дає можливість імітації природної емалі зубів;

6) пастоподібна глазурова маса для надання облицюванню природного блиску.

Крім того, фірма «Івоклар» випускає додаткові матеріали, зокрема, для ізоляції гіпсу — «Модельсепаратор», рідини для моделювання тощо.

Маса МК застосовується для облицювання металевих каркасів незнімних зубних протезів з кобальто-хромових сплавів і являє собою тонкомелені порошки. Випускається у наборі з 11 кольорів ґрунтових та дентинних мас і 2 прозорих мас.

Перше спікання проводять за температури 1080 °С, друге і третє — за температури 920 °С. Вироби з маси МК не подразнюють тканини слизової оболонки ротової порожнини.

ПИТАННЯ ДЛЯ САМОКОНТРОЛЮ

1. Де і коли почали виготовляти штучні зуби з фарфору?
2. Суть технологічних прийомів під час виготовлення фарфорових штучних зубів.
3. Які переваги та недоліки штучних фарфорових зубів?
4. Класифікація фарфорових мас.
5. Фізико-механічні властивості фарфору.
6. Що таке термін "металокераміка"?
7. Які сплави використовують для виготовлення металокерамічних протезів?
8. Маси для металокераміки. Вимоги. Представники.
9. Технологія виготовлення штучних зубів з акрилових пластмас.
10. Історія застосування металевих та комбінованих штучних зубів.

ДОПОМІЖНІ МАТЕРІАЛИ

На етапах виготовлення ортопедичних конструкцій зубних протезів виникає необхідність використання допоміжних матеріалів, з яких безпосередньо не виготовляють конструкцію зубного протеза, але вони необхідні для проведення лабораторних та клінічних етапів.

Серед них матеріали для зняття відбитків, маси для виготовлення моделей та формувальні маси, воскові композиції, абразивні матеріали, кислоти, шліфувальні та полірувальні матеріали, матеріали для фіксації незнімних конструкцій зубних протезів. Необхідно зазначити, що такий поділ матеріалів на основні та допоміжні є певною мірою умовним, адже у багатьох випадках матеріали, що входять до складу зубного протеза, є основними, а в інших використовуються на етапах виготовлення і вважаються допоміжними.

ТВЕРДІ ВІДБИТКОВІ МАТЕРІАЛИ

Гіпс. Це природний матеріал, що утворився шляхом випадання його в осад із розчинів, збагачених сульфатними солями, або шляхом вивітрювання гірських порід. Гіпс у природі зустрічається у вигляді мінералу — водяної або воднево-сірчанокислої солі кальцію $CaS0_4«2H,0$. Природний гіпс має кристалічну структуру. Кристали чистого гіпсу прозорі, безбарвні, але за наявності різноманітних домішок набувають жовтуватого, рожевого, бурого і навіть чорного забарвлення. У чистому вигляді гіпс зустрічається рідко. Постійними домішками є карбонати, кварц, пірит і глинисті речовини.

В ортопедичній стоматології застосовують зневоднений або напівводяний гіпс $(CaS0_4)_2« H_20$. Для отримання напівводяного гіпсу природний, очищений від домішок гіпс піддається подрібненню у спеціальних подрібнювальних установках — у гіпсових млинах до дрібного однорідного порошку. Потім подрібнений гіпс завантажують у гіпсові печі і спікають за температури 140-**190** °С протягом 10-12 год. Кращі гатунки гіпсу отримують за температури **170** ° С у разі спікання протягом 12 год. Залежно від температури спікання, тиску, часу можна отримати різноманітні гатунки гіпсу, що відрізняються термінами затвердіння і міцності.

$$2(CaS0_4\text{-}2H_20) \xrightarrow{120\text{-}180\,^\circ C} (CaSO4)_2\text{-}H_20 + 3H_20.$$

Двоводневийгіпс — Напівводяний гіпс

У будівництві для штукатурних робіт застосовується гіпс, відомий під назвою "алебастр".

Медичний гіпс — тоншого помолу. Для зуботехнічних потреб випускають гіпс двох гатунків: для відбитків і для моделей. Перший — порошок дрібного помолу, 96 % якого проходить через сито з 1600 отворами на 1 $см^2$. Він часто

буває зафарбованим у рожевий колір алізарином або харчовим жировим "Суданом Ж". Для поліпшення органолептичних якостей до нього додають 0,03 % м'ятної олії. У суміші з водою гіпс має здатність приєднувати воду, перетворюючись знову в двоводневий та затвердіваючи. Затвердіння гіпсу настає не раніше ніж через 1,6 хв і закінчується не пізніше 5 хв. Гіпс для моделей має грубіший помол. Він цілком проходить через сито з 900 отворами на 1 $см^2$. Час його кристалізації: початок не раніше 4-ї хвилини, закінчення не пізніше 6-ї хвилини. З найбільш тонкого помолу отримують мармуровий гіпс, який просівається через сито з 4900 отворами на 1 $см^2$. Подрібнений на заводі гіпс упаковують у металеві бочки, які закриваються герметично, або міцні паперові мішки, щоб уникнути поглинання гіпсом вологи з повітря. Зберігати гіпс необхідно в сухому місці.

Гіпс в ортопедичній стоматології застосовується майже на всіх етапах виготовлення протезів різноманітних конструкцій: для одержання відбитків (в останні роки для цих потреб застосовується набагато рідше), виготовлення моделей, масок лиця, паяння, у разі загіпсовки в оклюдатор (артикулятор) або в пресформу. Діапазон його застосування дуже широкий.

Відомо багато різновидів гіпсу, що випускається для потреб ортопедичної стоматології. Відповідно до вимог міжнародного стандарту (ISO) за ступенем твердості виділяють 5 класів гіпсу:

1) м'який, використовується для одержання відбитків (оклюзійних);

2) звичайний, використовується для накладання гіпсових пов'язок у загальній хірургії (даний тип гіпсу в літературі іноді позначається терміном "медичний гіпс"), наприклад "Галіпластер" (фірма "Галеніка", Югославія), до складу якого входить а-напівгідрат сульфату кальцію;

3) твердий — використовується для виготовлення діагностичних і робочих моделей щелеп у технології знімних зубних протезів, наприклад «Пластоп-L» (фірма "ДжіСі", Японія), «Гіпсогал» (фірма "Галеніка", Югославія), до складу якого входить а-напівгідрат сульфату кальцію;

4) надтвердий, супергіпс, використовується для одержання розбірних моделей щелеп, наприклад, «Фуджирок-ЕР» (фірма "ДжіСі", Японія), «Галіграніт» (фірма "Галеніка", Югославія), до складу якого входить а-напівгідрат сульфату кальцію;

5) особливо твердий супергіпс із домішками синтетичних компонентів. Даний вид гіпсу має підвищену поверхневу міцність. Для замішування потрібна висока точність співвідношення порошку і води. Так, наприклад «Дураліт-S», матеріал на основі синтетичного а-напівгідрату сульфату кальцію, характеризується дуже низьким розширенням під час затвердіння, що забезпечує одержання точних робочих моделей.

Хороша текучість забезпечує хорошу здатність заповнення форми, а також високий опір на стискання та твердість. Співвідношення порошку і води під час замішування дорівнює 100:19—21. Час затвердіння складає 7-10 хв; розширення після затвердіння < ОД 2%; міцність настискання > 50 $Н/мм^2$; твердість за Бринелем > 15 МПа.

Надтверді гіпси (а-напівгідрати) — «Супергіпс» (Росія), «Бегодур», «Бегостоун», «Херастоун-М», «Вел-Мікс Стоун і Супра Стоун» (Німеччина): час затвердіння 8-10 хв, розширення під час затвердіння не перевищує 0,07-0,09%, міцність під час стискування через 1 год після затвердіння складає ЗО $Н/мм^2$, через 1 добу — 35-60 $Н/мм^2$.

Названі матеріали застосовують для виготовлення розбірних, комбінованих із звичайним гіпсом моделей щелеп. Співвідношення порошку і води під час замішування складає 100 г на 22-24 мл води.

Синтетичні особливо тверді гіпси, наприклад, «Херарок», «Молдасінт» (Німеччина), характеризуються коефіцієнтом розширення, що приблизно дорівнює 0,1 % через 2 год після замішування, а опір стискування досягає рівня 48 $Н/мм^2$. Порошки супертвердих гіпсів суворо дозуються з водою і замішуються у вакуумних змішувачах.

Гіпс стає пластичним у разі замішування з водою у пропорції 1:2. Замішують його в гумовій колбі. Швидкість затвердіння гіпсу залежить від цілої низки чинників: температури — підвищення її до 30-37 % призводить до скорочення терміну затвердіння гіпсу (вища температура не впливає на швидкість затвердіння), ступінь помолу також має значення. Чим вища тонкість помолу гіпсу, тим більша поверхня дотику, що призводить до прискорення процесу затвердіння. Чим інтенсивніше перемішування, тим повніший контакт між гіпсом і водою і, відповідно, тим швидше перебігає процес затвердіння. Швидкість затвердіння залежить від кількості взятої води. Крім того, процес затвердіння гіпсу можна прискорити (застосування каталізаторів) або сповільнити (застосування інгібіторів). Найефективніші такі каталізатори: сульфат калію, сульфат натрію, хлористий натрій,хлористий калій, алюмо-калієві галуни, цитрат калію. Найчастіше як каталізатор застосовують 3 % розчин кухонної солі. Застосовуючи каталізатори, необхідно пам'ятати, що міцність гіпсу знижується, тому їх не варто використовувати під час виготовлення моделей, загіпсовки в кювети. У разі відлиття комбінованих моделей, музейних експонатів, навпаки, потрібна велика міцність гіпсу. Цього досягають додаванням інгібіторів, до яких належать: клей столярний, 2-3 % розчин бури, 5-6 % розчин цукру, 5 % розчин етилового спирту. Речовини, що змінюють швидкість кристалізації, можна вносити як у воду, яка застосовується для замішування, так і в гіпс. Механізм дії їх повністю не вияснений. Водночас із багатьма позитивними властивостями гіпсу як відбиткового матеріалу (добра пластичність, точний відбиток протезного ложа, відсутність усадки, нешкідливість, доступність та дешевизна) він має і низку недоліків. Гіпс важко виводиться із ротової порожнини, оскільки він крихкий і розпадається. У такому разі дрібні частинки, що заповнюють простори між зубами, губляться. Цей недолік гіпсу особливо проявляється у тому разі, коли спостерігаються дивергенція і конвергенція зубів, їх нахил у язиковий або щічний бік, а також за наявності пародонтиту, коли збільшуються клінічні коронки зубів. Гіпс неможливо використовувати для одержання відбитка під час виготовлення вкладок. До недоліків належиться тривалий час затвердіння, труднощі відокремлення

моделі від відбитка, що потребує певного досвіду і навику, неможливість повторного використання. Однак не слід забувати, що гіпс дуже дешевий матеріал і в умовах масового протезування його ще довгий час будуть застосовувати.

Для замішування особливо твердих синтетичних гіпсів фірма "Хереус Кульцер" (Німеччина) рекомендує використовувати спеціальну рідину — Гіпс-Бріллант-ліквід. Завдяки застосуванню цієї рідини відбувається рівномірний розподіл порошку в рідині і затвердіння гіпсу. Одержана гіпсова модель відрізняється високою гомогенною міцністю, пружністю і точністю відображення оригіналу.

Схильність до утворення пор на поверхнях гіпсу під час контакту з водою у разі застосування цієї рідини зведена до мінімуму. Рідина постачається у флаконах об'ємом 1 л у вигляді концентрату і розбавляється 19 л дистильованої води, що складає загальний об'єм 20 л.

Голландська фірма "Евро-Дентал" випускає електронний гіпсовий змішувач, що працює в автоматичному режимі. Резервуар для гіпсу містить 25-30 кг. Перемішування відбувається у вакуумі, є можливість вибору часу. Після перемішування середина приладу автоматично очищується. За необхідності воду можна підігрівати.

Змішувальні прилади входять до стандартного забезпечення навіть невеличких лабораторій. Фірма "Бего" (Німеччина) розробила вакуумний змішувач "Моттава-СЛ". Він за допомогою сильного мотора забезпечує інтенсивне перемішування і видає до 98 % змішаної маси. У приладі використано 2 мотори: один служить для приводу змішувального пристрою, який виготовлений із твердої гуми і дозволяє легко проводити очистку. Після завершення процедури змішування магнітний вентиль автоматично відключає вакуумний насос.

Фірма "Хереус Кульцер" (Німеччина) випускає вакуумний прилад CL- VMR-W для замішування формувальної маси і гіпсу, що дозволяє одержати матеріал, вільний від повітряних бульбашок. Після встановлення часу змішування (максимально - 90 с) процес відбувається автоматично. Форми заповнюються гіпсом на вібростоликах («Вібромістер», «Вібробой», «Вібробебі», кВ-16, кВ-36, кВ-56, усі - виробництва Німеччини). Це виключає появу пор і раковин у моделі.

До твердих відбиткових матеріалів належать також цинкоксидевгенолові пасти, серед яких найбільше поширення має **"Репін"** (Чехія), що складається із 2 алюмінієвих туб з білою (основна) і жовтою (каталізаторна) пастами. До складу каталізаторної пасти входять:

- гвоздична олія (евгенол) - 15 %;
- — каніфоль і піхтова олія — 65 %;
- наповнювач (тальк або біла глина) - 16 %;
- — каталізатор (прискорювач) (хлористий магній) — 4 %.

Обидві пасти змішуються у рівному співвідношенні. Реакція преципітації, що відбувається між евгенолом і оксидом цинку, призводить до затвердіння матеріалу (евгенолату цинку), яке прискорюється у разі інтенсивного замішування, додавання вологи і підвищення температури.

Матеріал призначений для одержання функціональних відбитків, особливо із беззубих щелеп. Він надає чіткий детальний відбиток слизової оболонки, добре прилипає до індивідуальної ложки, достатньо легко відокремлюється від моделі.

Евгенолова маса "Неогенат" (фірма "Септодонт", Франція) включає білу пасту на основі окису цинку і червону пасту на основі евгенолу (15 %). Використовується для отримання функціональних відбитків із беззубих щелеп, перебазування протезів, фіксації воскових базисів під час визначення центрального співвідношення щелеп. Для приготування матеріалу з кожного тюбика видавлюється приблизно по 10 см пасти на скляну пластинку або блок міцного крейдяного паперу. За допомогою жорсткого широкого шпателя обидві пасти протягом ЗО с ретельно змішують до одержання гомогенної маси рожевого кольору. Остання наноситься на індивідуальну ложку, яку вводять у ротову порожнину, притискають до щелепи та утримують близько 1 хв, після чого пацієнт робить необхідні функціональні рухи губами, щоками, язиком, дном ротової порожнини, м'яким піднебінням.

Відбиток виводять через 2,5-3 хв після уведення ложки. Якщо відбиток має дефекти, то у їх ділянках і по периферії видаляють шар маси глибиною 1 мм. Це місце заповнюють свіжоприготовленою масою пасти, і ложку знову вводять у ротову порожнину. Матеріал не піддається усадці, тому одержання моделі може бути відкладено в часі.

"Вікопрес" — цинкоксидевгенолова паста фірми "Галеніка" (Югославія) для отримання функціональних відбитків. Завдяки своїм водопоглинальним властивостям вонаадсорбує воду з поверхні тканин ротової порожнини під час зняття відбитка і забезпечує точність останнього.

До пасти додаються доповнювальні компоненти:

— „Віко-1" — антисептичний крем для шкіри, призначений для захисту губ пацієнта і рук стоматолога;

— „Віко-2" — рідина для видалення пасти із інструментарію і моделей.

У різний час застосовувалися цинкоксидевгенолові матеріали „Церо Плюс", „Лураліт" (Німеччина), „Кавекс" (Голландія), „Дендіа" (Австрія), цинкоксид-гваяколова паста „Дентол" (Україна).

Однак попри всі свої можливості цинкоксидевгенолові пасти у разі виведення із ротової порожнини можуть деформуватися або кришитися. Тому їх витісняють еластичні відбиткові матеріали, а пасти знаходять основне застосування як тимчасовий матеріал для фіксування незнімних зубних протезів.

ПИТАННЯ ДЛЯ САМОКОНТРОЛЮ

I.Яка роль допоміжних матеріалів у клініці ортопедичної стоматології?
2. Класифікація допоміжних матеріалів.
3. Назвіть твердокристалічні відбиткові матеріали.
4. Гіпс. Методи одержання. Модифікації.
5.Яке застосування гіпсу та правила роботи з ним?
6.Які правила зберігання гіпсу?
7. Назвіть представників цинкевгенолових відбиткових мас, їх властивості та застосування.

ЕЛАСТИЧНІ ВІДБИТКОВІ МАТЕРІАЛИ

Дана група включає: альгінатні, силіконові (полісилоксани), полісульфідні (тіоколові), поліефірні маси. Останні три підгрупи поєднуються поняттям "синтетичні еластомери".

Альгінатні маси. Широке впровадження альгінатних відбиткових мас почалося на початку 40-х років минулого століття. Цей матеріал завоював постійне місце в стоматологічній практиці і сприяв значному скороченню застосування гіпсу. Винятково багатий різновид альгінатних матеріалів, які застосовуються у клінічній стоматології, свідчить про велике їх практичне значення.

Альгінатні відбиткові матеріали являють собою наповнені структуровані системи альгінату натрію, який є тут зшив-агентом. До складу альгінатної композиції звичайно входять такі основні компоненти: альгінат одновалентного катіону, зшив-агент, регулятор швидкості структурування, наповнювачі, індикатори і речовини, що коригують смак і колір. Альгінат натрію (основний компонент) являє собою натрієву сіль альгінової кислоти. Відбиткові матеріали на основі альгінатів випускали трьох видів, або груп.

Перша група являла собою комплект, що складався із в'язкого (5 % водневого розчину) альгінату натрію і багатокомпонентного порошку. Друга група альгінатних матеріалів випускалась у вигляді пасти і порошку, у разі змішування яких утворювався відбитковий компаунд, що затвердівав за кімнатної температури. Третя група — найпоширеніші і найточніші альгінатні матеріали, які випускаються у вигляді багатокомпонентного порошку, до якого додається вода.

До позитиву альгінатних матеріалів необхідно віднести високу еластичність, добре відтворення рельєфу м'яких і твердих тканин ротової порожнини, простоту застосування. Основними недоліками цих матеріалів є відсутність прилипання до відбитков их ложок і певна усадка в результаті втрати води. Використовуючи альгінатні матеріали, необхідно особливо точно дотримуватись інструкцій заводу-виробника.

У клініках України до недавнього часу широко застосовували альгінатний матеріал "Стомальгін" (Україна). У разі замішування його з водою утворюється однорідна паста. Відбитки з нього мають достатню пластичність і еластичність, під час наповнення гіпсом майже не деформуються. Стомальгін відрізняється високими еластичними і пружнісними властивостями: залишкова деформація його у разі стискування складає 2,5 %, пружність на розрив — 0,15 Н/мм^2.

Відбиток із матеріалу „Стомальгін" використовують для отримання гіпсових моделей. Відразу після виведення із ротової порожнини обов'язковим є промивання його водою і дезінфекція. Отримання моделі необхідно проводити рідким гіпсом, без створення значного тиску на відбиток. Відокремлення гіпсової моделі від еластичного відбитка може проводитися без застосування будь-яких інструментів: він знімається із моделі шляхом відтягування країв пальцями. В остані роки випускався «Стомальгін-02», у якому за рахунок уведення до складу триетаноламіну поліпшена гомогенність і підвищена еластичність мате-

ріалу. Альгінатна маса „Іпен" (Чехія) виготовляється шляхом замішування 10 г зеленого дрібнодисперсного порошку із водою кімнатної температури (20 мл) протягом 30-45 с. Час затвердіння складає 2,5 хв, інтервал робочого часу — 3 хв.

„Еластік Плюс" — обновлена альгінатна гідроколоїдна відбиткова маса на основі альгінату натрію, випускається фірмою „Споф-Дентал" (Чехія). Гіпсові моделі, одержані за відбитками „Еластік Плюс", мають гладеньку, тверду поверхню, що не стирається, із точним рельєфом тканин протезного ложа. Даний матеріал використовується як для зняття попередніх відбитків із беззубих щелеп (для виготовлення індивідуальних відбиткових ложок), так і в разі часткової втрати зубів (для одержання робочої моделі і допоміжної гіпсової моделі).

"Віколоїд" — монофазний відбитковий матеріал фірми "Воко" (Німеччина), який дозволяє одержати відбитки високої точності у разі протезування коронками, мостоподібними протезами і вкладками. Матеріал у порошкоподібному вигляді, з приємним запахом і смаком, розфасований у пакети. Після замішування з водою він дозволяє протягом 3 хв („Воколоїд-3") або 4 хв („Воколоїд-4") проводити всі необхідні маніпуляції щодо оформлення відбитка. Повне затвердіння настає за 5 хв.

"Альгіногол" — швидкотвердіючий, безпороховий, щосамодезінфікується, альгінату вакуумній упаковці, випускається фірмою "Галеніка" (Югославія).

"Альгінмакс" — альгінат із хромовим фазовим індикатором, не містить цинку і кадмію. За умови дотримання усіх правил має великий термін зберігання. Приготування матеріалу й одержання відбитка типові для альгінатних відбиткових матеріалів.

"Кромальгін" — альгінатами відбитковий матеріал фірми "Медстар" (Великобританія) із триколірним індикатором фази (альгінат класу "А"). Може бути використаний для одержання відбитків у разі протезування суцільнолитими і штампованими коронками, дуговими (бюгельними) і повними знімними протезами. Порошок світлого кольору, із приємним ванільним ароматом. Техніка застосування матеріалу - традиційна для всіх альгінатів, але супроводжується кольоровими перетвореннями. Час замішування складає ЗО с. Паста має фіолетовий відтінок. До введення у ротову порожнину лікар має запас 1,5 хв, поки маса не стане рожевою. Повний період з моменту закінчення замішування до готовності відбитка дорівнює 1 хв. Колір відбиткової маси стає білим.

Матеріал характеризується:

— можливістю зорового (візуального) контролю робочого часу;

— відсутністю пилу;

— можливістю регулювати консистенцію замішування;

— високою еластичністю і міцністю на розрив (1,20 МПа);

— високою точністю відтворення деталей (50 мікрон);

— можливістю збереження розмірів відбитка протягом декількох годин у герметичній упаковці;

— оптимальною сумісністю з гіпсами, тобто утворенням твердих гладеньких поверхонь моделей щелеп;

— відсутністю свинцю і консервантів.

"Альгідур" — альгінатний відбитковий матеріал фірми "Дорідент" (Австрія), випускається з нормальним, швидким і надшвидким затвердінням. Альгінат поставляється у комплекті з рідким альгінатним стабілізатором, який робить одержані моделі більш легкими і дозволяє виключити утворення на них повітряних пухирців.

"Супер Пейст" — альгінатний відбитковий матеріал виробництва фірми "Босворт" (США), який змінює колір протягом часу від змішування до затвердіння. Випускається у двох тубах у вигляді пасти.

"Фрейз" (Польща) — поліхроматична альгінатна маса, являє собою фіолетовий порошок, що замішується у співвідношенні 9 г на 17 мл води. Через ЗО с замішування колір пасти змінюється на рожевий. У цей момент відбиткову ложку заповнюють пастою. Зміна кольору на білий є сигналом для уведення ложки з масою у ротову порожнину. Час затвердіння матеріалу за температури 23°С дорівнює 2,5 хв.

"Кромопан" і "Кромопан-2000" (Італія) — маси, які мають кольорову індикацію фаз (фіолетового, рожевого, білого кольору). Співвідношення під час замішування складає 9 г на 20 мл. Помітних змін відбитка не відбувається, за твердженням виробника, протягом 48 год після його одержання. Це зумовлено введенням у масу інтегрованого стабілізатора. Аналогічною є італійська маса **„Оралгін".**

Крім названих вище відомі й інші європейські матеріали:

— польські маси **"Ортопринт"** із протиблювотною добавкою;

— німецькі маси "Пдрогум" з гумоподібним ефектом, а також **"Алгінопласт", "Ксанталгін", "Дупальфлекс", "Триколоральгін", "Пальга-флекс"** (остання маса твердіє повільно — 3 хв 45 с);

"Пластальгін" (Франція) випускається у двох варіантах — швидкого і нормального затвердіння.

З американських матеріалів на українському ринку поширений **"Супергель Меджік"** (хроматичний альгінатний відбитковий матеріал з колірною індикацією фаз структурування від рожевого до білого і без утворення пороху); **"Блюпрінт Кремікс" і "Блюпрінт Плас Ентбек"** (фірма "Дентсплай"), **"Альгінмакс"** (фірма "Меджор"), **"Джелтрейт", "Джелтрейт Плюс", "Кос Елджинейт".** Матеріал „Джелтрейт" випускається трьох консистенцій: нормальної, щільної і швидкотвердіючої. „Джелтрейт" нормальної і щільної консистенції застосовується у разі високого склепіння піднебіння та в ортодонтії, швидкотвердіючої — для одержання відбитків за умови підвищеного блювотного рефлексу.

Характеристиками нормального і щільного „Джелтрейта" є: час затвердіння — 2,5 хв, залишкова деформація - 2,1 %, відносний стиск — 13,3 %, плинність - 1,86 %, для швидкотвердіючого „Джелтрейта" відповідно 1,75 хв, 1,7 %, 13,9 %, 1,67 %.

У клініці застосовується **"Арома Файн"** фірми "ДжіСі" (Японія) нормаль-

ного (має рожевий колір) і швидкого твердіння (зеленого кольору). Час його замішування складає ЗО (45) с, час оформлення відбитка у ротовій порожнині — 1,25 (2,25) хв, час затвердіння — 1,75 (3,17) хв. В'язкість матеріалу складає 36 (38) **мм.**

Силіконові маси. Нині у стоматологічній практиці все ширше використовують відбиткові матеріали на основі кремнійорганічних полімерів — силіконових каучуків. Стоматологічна промисловість на сьогодні може освоїти випуск силіконових відбиткових матеріалів, що могли б відповідати усім вимогам теорії та практики ортопедичної стоматології. Силіконові матеріали випускають комплектом у вигляді паст і рідинних каталізаторів, під час змішування яких за звичайних умов протягом декількох хвилин відбувається вулканізація й утворюється еластичний продукт, що не втрачає своїх властивостей тривалий час. Є варіанти змішування двох паст. Серед них широко застосовується відбитковий матеріал на основі вінілполісилоксану «ЗМ Express» (мал.15, див. кольорові вклейки).

В Україні широковідомі відбиткові матеріали „Сіеласт-69"; „Сіеласт-03"; „Сіеласт-05"; „Сіеласт-27" (Україна). Остання його модифікація розроблена в НДІ синтетичних каучуків (Санкт-Петербург). Там же створено матеріал на основі наповненого вінілсиліконового каучуку, який твердіє без виділення побічних продуктів, — „Вігален-30" і коригувальний матеріал „Вігален-35". У Санкт-Петербурзі розроблено також відбиткову масу „Силіт", у Москві — „Євросил".

"Вігален-30" — високов'язкий відбитковий матеріал для одержання подвійних відбитків. Застосовується з матеріалом середньої в'язкості „Вігален-35" у разі протезування частковими і повними знімними пластинковими зубними протезами, а також суцільнолитими, металокерамічними, металопластмасовими мостоподібними протезами і одиночними коронками, вкладками, дуговими (бюгельними), шинувальними суцільнолитими протезами, для виготовлення оргодонтичних апаратів.

Крім того, матеріал дозволяє проводити перебазування знімних протезів лабораторним методом. Для замішування матеріалу беруть рівні співвідношення основної і каталізаторної пасти. Замішування продовжується протягом ЗО с до одержання однорідної гомогенної маси. Час затвердіння у ротовій порожнині становить 4-5 хв.

Низька щільність матеріалу знижує його витрату на відбиток, за яким можна одержати кілька моделей щелеп високої точності. Перед одержанням моделі бажано помістити відбиток у мильний розчин на 3-5 хв, а потім промити проточною водою. Цей безусадковий матеріал дає можливість тривало зберігати відбиток (до 2-4 тиж).

"Вігален-35" — силіконовий коригувальний матеріал середньої в'язкості для одержання подвійних відбитків у разі часткової втрати зубів, захворювань пародонта з великою рухомістю зубів, протезування мостоподібними протезами будь-якого типу.

Матеріал можна використовувати не тільки з вітчизняними відбитковими

масами „Вігален-30" і „Сіеласт-21", але й з імпортними аналогами, що твердіють унаслідок реакції поліприєднання і мають мінімальну усадку. Для одержання відбитка змішують протягом ЗО с рівні об'єми основної і каталізаторної паст до одержання гомогенної однорідної суміші, що має мінімальний робочий час 5-6,5 хв. Використовуючи індивідуальну ложку, можна одержати точний функціональний відбиток. Час затвердіння матеріалу в ротовій порожнині дорівнює 4-5 хв.

У разі одержання коригувального відбитка перемішану однорідну масу наносять на заздалегідь висушену потоком сухого повітря поверхню основного відбитка і знову вводять його в ротову порожнину. Матеріал не рекомендується поєднувати із силоксановими масами поліконденсаційного типу, полісульфідними відбитковими матеріалами.

"Євросил" — двокомпонентний відбитковий матеріал, що містить пасти високої, середньої і низької в'язкості, являє собою вінілсилоксановий каучук, призначений для одержання точних відбитків зубних рядів, у тому числі подвійних.

Матеріал має такі технічні характеристики: робочий час від початку змішування дорівнює 5,5-7,5 хв, час затвердіння у ротовій порожнині становить 4-5 хв, деформація стиску 2-15 %. Лінійна усадка матеріалу за 24 год складає 90,2 %. Замішування матеріалу для відбитка (у рівній пропорції паст) проводиться шпателем або пальцями протягом ЗО с до одержання однорідного кольорового тону.

З компонентів фірми "Роун-Пуленк" (Франція) у нас в Україні з 1997 р. виробляється відбитковий стоматологічний матеріал високої в'язкості **"Сильбопласт-В"** і низької в'язкості **"Сильбопласт-Н",** що являє собою двокомпонентний (основна і каталізаторна пасти) силіконовий еластомір, який твердіє за кімнатної температури в результаті реакції поліприєднання.

Матеріал **"Сильбопласт-В"** призначений для одержання основного відбитка, що у поєднанні з матеріалом низької в'язкості **„Сильбопласт-Н"** дозволяє одержувати подвійні відбитки. Використовується у разі протезування суцільнолитими, металокерамічними, металопластмасовими мостоподібними протезами, частковими і повними знімними пластинковими і дуговими (бюгельними) протезами, для виготовлення ортодонтичних апаратів.

"Сильбопласт-Н" — матеріал низької в'язкості для одержання подвійних відбитків, застосовується також для функціональних відбитків за повної відсутності зубів. Засіб застосування матеріалів достатньо простий: за допомогою мірних ложок однакові кількості основної і каталізаторної паст старанно перемішують протягом ЗО с, а потім роблять відбиток. Робочий час становить 5-6 хв, затвердіння у ротовій порожнині триває 3-4 хв. Перед одержанням гіпсової моделі відбиток бажано помістити на 3-5 хв у мильний розчин, а потім промити проточною водою. Перед заповненням гіпсом відбиток необхідно висушити повітрям.

Одним із кращих представників силіконових відбиткових матеріалів є

японський **"Екзафлекс",** що містить 2 основні пасти (жовтого і блакитного кольорів). Змішування їх закінчується за появи однорідного зеленого забарвлення матеріалу. Є також дві пасти для отримання коригувального шару, ще 2 пасти — для одержання функціональних відбитків. Крім того, у комплект включений клей-адгезив, сповільнювач, шпателі, шприц. Та ж маса, розфасована у подвійних картриджах для використання у пістолеті-дозаторі з наконечниками, що змішують, називається „Екзамікс".

Відомі також набори силіконових паст „Кольтекс"/"Кольтофлекс" (Швейцарія) багатоцільового призначення, „Дентафлекс" (Чехія), „Кнетон"/"Сітран" і „Цафо-Гевезил" (Німеччина), „Конденсил" і „Перфексил" (Франція), „Сильбон" (Італія).

Фірма "Галеніка" (Югославія) випускає групу конденсаційних силіконових матеріалів **"Галесил":**

— "Галесил-П КІТ" — високої в'язкості;

— Галесил-Х" зелений — середньої в'язкості;

— Галесил-Л" блакитний — низької в'язкості;

— "Галесил" активатор-паста — універсальний каталізатор для поліконденсаційних силіконових матеріалів.

"Акуфлекс" і **"Акумікс"** не мають смаку і запаху, їх постачає фірма "Джі Сі/Америка" (США). Вони володіють високою точністю і стабільністю у розчинах для холодної стерилізації, мають різну ступінь в'язкості залежно від призначення.

Гідрофільна структура матеріалу "Аквасил" фірми "Дентсплай" (США) містить у собі поперечнозшиту полімерну мережу зі включеною поверхнево-активною речовиною. Полімерна мережа забезпечує високу міцність на розрив, а включена поверхнево-активна речовина робить змочувальні властивості такими, як у поліефірів.

"Репросил-NP — силіконовий відбитковий матеріал хімічного твердіння (фірма "Дентсплай", США) для одержання подвійних відбитків. Матеріал складається з двох окремих компонентів різної консистенції. Маса володіє доброю еластичністю і не утруднює її вивільнення з-під внутрішньої частини зуба. Служить для облямівки індивідуальних ложок, одержання попереднього відбитка у подвійному відбитку, а також реєстрації центрального співвідношення щелеп.

Маса низької в'язкості за рахунок своєї гідрофільності дозволяє одержувати точні відбитки з вологих поверхонь. її наносять шприцом, вона є коригувальною у подвійному відбитку. Крім того, матеріал можна використовувати для одержання функціональних відбитків у разі перебазування знімного пластинкового протеза. Перед одержанням відбитка на індивідуальну ложку рекомендується нанести тонкий шар адгезиву „Силфікс". Через 3 хв можна знімати відбиток за допомогою підготовленої у такий спосіб ложки.

Для дезінфекції відбитків із „Репросил-NF" застосовуються стандартні дезінфекційні засоби, аерозоль „Спорицидин" або стерилізувальний склад „Спорицидин" у разеденні 1:16.

Відбиток можна зберігати до 7 днів, але одержання гіпсової моделі проводиться не раніше ніж через І год після його виведення з ротової порожнини. Попередньо відбиток необхідно промити і просушити. Перед гальванізацією чистий і сухий відбиток потрібно рівномірно покрити колоїдним сріблом або графітом.

Фірмою "Воко" (Німеччина) запропоновано матеріал **"Контраст",** що завдяки гідрофільним властивостям надає високої якості відбиткам, незважаючи на вологість ротової порожнини. Він має добру еластичність. Двокомпонентний основний матеріал використовується для попереднього відбитка з наступною його корекцією другим шаром, для оформлення країв індивідуальних відбиткових ложок. До комплекту також входить коригувальна паста середньої в'язкості в картриджній упаковці. Вона може застосовуватися як у подвійних відбитках, так і для одержання функціональних відбитків у разі часткової або повної втрати зубів.

"Регістрадо" — матеріал на силіконовій основі прозоро-блакитного кольору, випускається фірмою "Воко" (Німеччина) у картриджній упаковці. Використовується для одержання відбитків і фіксації центрального співвідношення щелеп.

Фірма "Детакс" (Німеччина) виробляє силіконовий відбитковий матеріал "Детазил", який гарантує одержання кількох гіпсових моделей за одним відбитком. Комплект даного відбиткового матеріалу включає:

- **"Детазил-К"** — дві основні пасти високої в'язкості;
- **"Детазил-Е"** — дві пасти середньої в'язкості, які випускають у тубах.

Застосовуються для зняття функціональних відбитків у разі часткової або повної втрати зубів.

- " **Детазил-Л"** — пасти низької в'язкості, що випускаються у тубах. Змішування матеріалу відбувається у подвійному картриджі зі змішувачем.

Фірма "Детакс" виробляє також **„Силапласт"** — силіконовий відбитковий матеріал (основна паста і рідина-каталізатор), використовується в якості першого шару подвійного відбитка.

Для коригувального шару використовується матеріал "Силасофт", який водночас із доброю текучістю і точною передачею деталей тканин протезного ложа має високі об'ємну стабільність і міцність на розрив. „Силасофт" випускається у тубах („Силасофт нормальний") і в картриджній упаковці („Силасофт спеціальний").

"Медстар AV" - відбиткова маса фірми "Медстар" (Великобританія) на основі вінілполісилоксану, призначена для одержання подвійних відбитків у разі протезування металокерамічними протезами.

Матеріал має гідрофільність, легко перемішується і не прилипає до інструментів. Випускається двох типів — нормальний і м'який. Останній особливо підходить для використання за наявності захворюваннь пародонта. Час перемішування основного матеріалу становить 45 с, коригувального — 45 с. Час затвердіння основного і коригувального матеріалів дорівнює 3,5 хв. Компресійна усадка маси - в межах 0,3-0,5 %. Усадка через 24 год не перевищує 0,1 %.

Відлиття гіпсової моделі проводиться через ЗО хв після виведення відбитка з ротової порожнини, причому за одним відбитком можна відлити кілька моделей щелеп.

Маса "Panasil" — силіконова відбиткова система. У разі її використання отримують хороші результати (мал. 16, див. кольорову вклейку).

"Керр Екструд" — силіконовий матеріал фірми "Керр" (США), має 3 ступені в'язкості — високий, середній і низький (пасти середньої і низької в'язкості поставляються у картриджах). Матеріал не дає усадки, міцний на розрив і має гідрофільні властивості, що дозволяє одержати точний відбиток з вологих тканин протезного ложа. Відливання моделі проводять через 20хв після виведення відбитка з ротової порожнини.

ТІОКОЛОВІ ВІДБИТКОВІ МАТЕРІАЛИ

Складовою частиною тіоколових (сірковмісних) відбиткових матеріалів є меркантини, які мають здатність вступати в реакцію з окисами металів та утворювати еластичні з'єднання.

„Тіодент" — відбитковий матеріал, що випускався промисловістю у 60-70 роках минулого століття. До складу матеріалу входили 2 пасти. Основна паста включала полісульфітний каучук (основа) і домішки (ZnO, $CaSO_4$). Паста-каталізатор складалася з двоокису свинцю (основа), сірки, рицинової олії та ароматичних речовин. Двоокис свинцю (PbO_2) є каталізатором, від кількості якого залежить швидкість реакції затвердіння. Як каталізатор може бути використаний і двоокис марганцю (MnO_2).

У разі замішування двох паст утворювалася пластична відбиткова маса, що дозволяла отримувати якісні відбитки. На заміну тіоколовим масам прийшли сучасні силіконові відбиткові маси. Серйозним недоліком тіоколових мас був дуже неприємний запах під час роботи з ними.

ТЕРМОПЛАСТИЧНІ ВІДБИТКОВІ МАТЕРІАЛИ

Більше 100 років в арсеналі стоматологів є термопластичні маси, однак в останні роки удосконалюванню цих матеріалів приділялася явно недостатня увага з тієї причини, що зусилля вчених були спрямовані на створення та впровадження нових еластичних відбиткових матеріалів на основі альгінату і синтетичних каучуків холодної вулканізації.

Особливостями термопластичних відбиткових матеріалів є їх розм'якшення і затвердіння тільки під впливом зміни температури. Під час нагрівання вони розм'якшуються, під час охолодження — стають твердими. Ці багатокомпонентні системи створюються на основі природних або синтетичних смол, наповнювачів, модифікуючих домішок, пластифікаторів та барвників. Термопластичні маси поділяються на зворотні і незворотні. Незворотні у разі багаторазової температурної дії втрачають пластичність і з цієї причини не можуть бути використані повторно. Термомаси повинні:

1) розм'якшуватися за температури, яка не спричиняє больових відчуттів і опіків тканин ротової порожнини;
2) не бути липкими в інтервалі "робочих" температур;
3) тверднути за температури дещо вищої, ніж температура ротової порожнини;
4) у розм'якшеному стані являти собою однорідну масу;
5) легко оброблятися інструментально.

До цієї групи насамперед відносять різноманітні воски. З давніх часів слово "віск" служило тільки для позначення продукту, виробленого бджолами. Але після того як стали відомі інші природні продукти, що за своїми властивостями більш-менш подібні до нього і мають аналогічне застосування, термін "віск" поширився і на них. Нині слово "віск" позначає групу складних органічних речовин, які щодо застосування і своїх фізичних якостей подібні до бджолиного воску, але як відбитковий матеріал практично не використовуються.

До групи термопластичних відбиткових мас належить гутаперча, яку отримують із соку гутаперчевого дерева, що росте на островах Індонезії. У нашій країні її виробляють з бородавчастої бруслини. Гутаперча стає пластичною за температури 70 °С. Застосовується для отримання відбитків під час виготовлення обтураторів. Гутаперча входить до складу багатьох термопластичних відбиткових матеріалів. Негативною властивістю її як відбиткового матеріалу є те, що вона дає "відтягнення". До цієї групи належить також стене — матеріал, названий за іменем автора (Stens), який запропонував його у 1856 р.; його випускають промислово у вигляді круглих дисків діаметром 10 см. Маса стає пластичною за температури 50-60 °С. Стенс як відбитковий матеріал застосовується рідко, переважно в щелепно-лицевій ортопедії.

Маси Вайнштейна (розроблені Б.Р.Вайнштейном). Розрізняють 5 номерів цих мас:

№ 1 — застосовується для зняття відбитків із беззубих щелеп і в разі перебазування протезів;

№ 2 — для зняття відбитків у щелепно-лицевій ортопедії;

№ 3 — для виготовлення вкладок, наяівкоронок, штифтових зубів, деяких видів шин;

№ 4 — для отримання індивідуальних ложок, зняття відбитків із беззубих щелеп;

№ 5 — для зняття відбитків за методом Гербста.

Усі різновиди термомас Вайнштейна виробляються промисловістю у вигляді круглих пластинок діаметром 75 мм, за винятком маси № 3, яка виробляється у вигляді паличок довжиною 80 мм, масою 6 г. Температура розм'якшення 55-70 °С.

Маса Керра — термопластичний компаунд. Промисловість виробляє цю масу 5 кольорів, кожний з яких призначений для певної процедури: корекції країв базисів протезів, індивідуальних ложок і функціональних відбитків, для

отримання відбитків порожнин за допомогою мідного кільця аналогічно масі Вайнштейна № 3. Склад: гутаперча, тальк, краплак, стеаринова та олійна кислоти. За звичайної кімнатної температури маса являє собою тверду речовину коричневого кольору, за температури 60-70 °С розм'якшується, дає добрі рельєфні відбитки. Маса після одержання відбитка і затвердіння не змінює своєї форми.

Ортокор — ортопедичний коректор. Призначається переважно для одержання функціональних відбитків із беззубих щелеп під впливом сили жувального тиску. Доцільно також застосовувати ортокор для оформлення опорних частин складних щелепно-лицевих протезів, для оформлення країв протезних базисів та інших методик.

Стомапласт випускали у вигляді зеленуватої маси у спеціальній металевій каструльці. Це сплав гліцеринового ефіру каніфолі з рициновою олією, парафіном, барвником. Має високу пластичність за низької температури (37-42 °С) і завдяки цьому не чинить тиску на тканину протезного ложа та не деформує краю функціонального відбитка, дозволяє контролювати і виправляти за необхідності його якість повторним уведенням у ротову порожнину. Призначений для одержання функціональних відбитків беззубих щелеп. Відбитки з цього матеріалу знімають індивідуальними ложками, які можуть бути виготовлені з пластмас, що самотвердіють, але перед виведенням відбитка з ротової порожнини індивідуальну ложку із стомапластом охолоджують водою (18-20 °С). Гіпсову модель виготовляють відразу після одержання відбитка. Якщо немає такої можливості, то відбиток зберігають у холодній воді.

Дентафоль являє собою термопластичний відбитковий матеріал на основі природних смол і полімерів. Дентафоль застосовується для одержання високоточних функціональних компресійних відбитків із беззубих щелеп. Особливо рекомендується у разі значної атрофії слизової оболонки протезного ложа. На відміну від інших відбиткових матеріалів відбиток із дентафоля одержують на твердому базисі (індивідуальна функціональна ложка), який щільно прилягає до слизового протезного ложа. Плинність маси виникає за температури ЗО °С.

ПИТАННЯ ДЛЯ САМОКОНТРОЛЮ

1. Що таке пластичні відбиткові матеріали, їх класифікація та властивості?
2. Які єальгінатні маси, правила роботи з ними, застосування, представники?
3. Розкажіть про силіконові маси та їх хімічну будову.
4. Які силіконові маси випускає стоматологічна промисловість України?
5. Назвіть представників силіконових мас, їх властивості, правила роботи.
6. Назвіть тіоколові відбиткові матеріали, їх властивості, переваги та недоліки.
7. Назвіть представників термопластичних відбиткових мас, особливості їх застосування.

МАТЕРІАЛИ ДЛЯ МОДЕЛЮВАННЯ

Моделювальні стоматологічні матеріали — це матеріали, що відтворюють анатомічну форму зуба, протезного*ложа тощо і в подальшому замінюються на метал або пластмасу. Моделювальні матеріали являють собою різноманітні воскові композиції, що є тимчасовими. До них ставляться такі вимоги: незначна усадка — **0,1-0,**15 % за об'ємом на кожний градус під час охолодження; добрі пластичні властивості за температури 37-40 °С; достатня твердість за температури 37-40 °С; збереження форми, відсутність поломок та відшарувань під час роботи з ними.

У стоматологічній практиці воски в чистому вигляді не застосовуються, а лише суміші різних їх видів. Для отримання зуботехнічних восків створюються композиції із природних та синтетичних восків, модифікаторів.

Природні воски поділяються на мінеральні, тваринні та рослинні. Вони складаються із вуглеводнів, складних ефірів вищих жирних кислот та вищих одноатомних і (рідше) двоатомних спиртів.

МІНЕРАЛЬНІ ВОСКИ

Основною складовою частиною мінеральних восків є вуглеводні.

Парафін — тверда кристалічна безколірна речовина без запаху та смаку. Отримують шляхом перегонки високопарафінових сортів нафти і кам'яного вугілля. Густина 0,907-0,915 г/см, температура плавлення 42-71 °С. Об'ємна усадка 11 -15 %, добре розчиняється в ефірі, бензині і, частково, у спирті. Використовується як компонент зуботехнічних восків і термопластичних відбиткових мас.

Озокерит (земляний віск) — тверда смолиста речовина зі слабким запахом гасу. Колір від темно-зеленого до бурого. Щільність 0,85-0,93 г/см, температура плавлення 65 °С. Використовується як компонент деяких воскових сумішей.

Церезин — тверда речовина білого або жовтого кольору. Температура плавлення 60-80°С, щільність 0,91-0,94 г/см. Отримують шляхом термічної обробки озокериту у присутності сірчаної кислоти. Добре розчиняється у багатьох органічних розчинниках (бензин, гас, хлороформ, ацетон). Входить до складу багатьох воскових композицій, підвищуючи температуру плавлення, твердість і в'язкість.

Монтановий віск — отримують із розчиненого бурого вугілля. Складається з ефірів вищих спиртів. Температура плавлення 73-80 °С.Використовується як добавка до зуботехнічних воскових композицій для підвищення температури плавлення і твердості.

ТВАРИННІ ВОСКИ

Тваринні воски складаються з ефірів, кислот, вуглеводнів та смол.

Бджолиний віск має найбільше практичне значення із усіх тваринних

восків. Він жовтого кольору, набуває еластичності за температури 36-38 °С, температура плавлення 62-64 °С, коефіцієнт лінійного розширення під час нагрівання до ЗО °С — 0,0003. Добре розчинний у бензині, хлороформі, чотирихлористому вуглецю, ефірних оліях. Поліпшує пластичність та моделювальні властивості воскових композицій.

Стеарин — дрібнозерниста, напівпрозора тверда речовина білого кольору, масна на дотик. Отримують шляхом переробки (гідролізу) баранячого жиру. Щільність 0,93-0,94 г/см, температура плавлення 68-7 ГС. Добре розчинний у бензині та хлороформі. Уводиться до складу воскових композицій для зниження пластичності. Стеарин є основою для отримання різних полірувальних паст.

До тваринних восків належать також китайський віск, спермацет, ланолін.

РОСЛИННІ ВОСКИ

Рослинні воски мають у своєму складі ефіри, кислоти, вуглеводні та смоли. Представниками рослинних восків є карнаубський, японський, канденільський.

Карнаубський віск виготовляється із листків пальмового дерева, яке росте у Бразилії. Він жовто-зеленого кольору, за запахом нагадує сіно. Щільність 0,99 г/см, набуває еластичності за температури 40-45 °С, плавиться за температури 80-96 °С, добре розчиняється в ефірі та киплячому спирті. Застосовується як мод елювальний матеріал. Входить до складу зуботехнічних воскових композицій, підвищує твердість та температуру їх плавлення.

Японський віск виготовляють із плодів воскових дерев, які ростуть у Японії та інших східних країнах. Він жовто-зеленого кольору, в звичайних умовах це тверда крихка речовина, в підігрітому стані — дуже липка. Щільність його 0,99 г/см, набуває еластичності за температури 34-36 °С, температура плавлення 52-53 °С. Його уводять до складу зуботехнічних воскових сумішей для підвищення їх твердості та температури плавлення.

Канденільський віск складається із 40-60 % парафінових вуглеводнів, а також вільних спиртів, складних ефірів та кислот. Температура плавлення 68-73 °С. Використовують для підвищення твердості зуботехнічних восків.

СИНТЕТИЧНІ ВОСКИ

Належать до групи штучно отриманих речовин, за властивостями аналогічні природним воскам. Характерною рисою їх є стабільність фізико-механічних властивостей. Широкого застосування ця група восків поки що не знайшла, але вони входять до складу складних воскових композицій.

МОДИФІКАТОРИ

Це речовини різної природи, додавання яких дозволяє змінювати в той чи інший бік властивості воскових композицій. Як модифікатори використовують різні смоли.

Воскові композиції залежно від призначення ділять на воски базисні, бюгельні, моделювальні для незнімних протезів, воски литтєві, для вкладок, профільні, воски липкі.

Віск базисний. Випускаються воскові композиції під такою ж назвою у вигляді прямокутних пластинок розміром 170х80х1,8 мм, рожевого кольору. Температура плавлення — від 50 до 63 °С, температура, за якої віск'набуває еластичності, 36-40 °С. Використовується для моделювання базисів знімних протезів, виготовлення індивідуальних ложок, базисів з оклюзійними валиками, для проведення допоміжних робіт під час конструювання штучних зубних рядів. Треба мати на увазі, що підвищена температура зуботехнічних лабораторій негативно впливає на залишкове напруження воску, тому воскові композиції не можна довго зберігати в умовах підвищеної температури.

Віск ортодонтичний білий застосовується для корекції відбиткових ложок, випускається у брусках.

Віск бюгельний. Випускається у вигляді паличок, пластинок круглої форми діаметром 82 мм, товщиною 0,4-0,5 мм. Воскові профільні стержні діаметром від 0,8 до 2,6 мм. Температура плавлення 58-60 °С. Для моделювання деталей бюгельних протезів використовується стандартна форма формодент, яку заповнюють розтопленим воском. Бюгельний віск має добру пластичність і добре піддається формуванню на моделі. Круглі пластинки бюгельного воску використовуються для створення проміжного шару під час моделювання каркасів бюгельних протезів. Товщину воскової пластинки лікар визначає сам у кожному конкретному випадку.

Віск для моделювання незнімних протезів. Випускається у вигляді чотиригранних призм розміром 40х9х9 мм або 6х6х45 мм, синього кольору. Застосовується для моделювання проміжної частини мостоподібного протеза, відтворення анатомічної будови зуба під час виготовлення штампованих коронок. Температура плавлення 60-75 °С. Усадка під час затвердіння у температурному інтервалі 8-20 °С становить 0,1 % об'єму. Віск має малу пластичність і добре зішкрібується.

Воскову композицію **"Модевакс"** випускають у вигляді прямокутних брусків червоного, зеленого або синього кольорів розмірами 40х9х9 мм. Основне її призначення - моделювання суцільнолитих незнімних мостоподібних конструкцій.

Для моделювання куксових вкладок випускається воскова композиція **"Лавакс"** у вигляді ланцетоподібних паличок зеленого або синього кольору — для моделювання металевих деталей та безколірна — для моделювання пластмасових. Температура її плавлення 60 °С, усадка під час затвердіння у температурному інтервалі 8- 20° С - 0,15 % від об'єму, має підвищену твердість, добре зішкрібується. Воскова композиція "Лавакс" має температуру розм'якшення 55-60 °С, за температури 37 °С твердіє.

Липкий віск випускається у вигляді циліндричних стержнів довжиною 82 мм та діаметром 8,5 мм, зафарбованих у темно-коричневий колір. Зольність складає 0,2 %, температура плавлення 65-70 °С. Основне його застосування у

зуботехнічних лабораторіях — тимчасове склеювання частин протезів перед паянням. Основною складовою цієї композиції є каніфоль, яка підвищує адгезію воску до металів, фарфору, гіпсу.

Ливарні воскові композиції використовуються для воскових репродукцій під час відливання металевих конструкцій для моделювання ливникових систем. Випускаються ливарні воскові композиції під назвами **"Формодент ливарний"** та **"Формодент твердий"** у вигляді пластин зеленого кольору прямокутної форми.

Воскові композиції групи "Формодент" використовуються для моделювання каркасів бюгельних протезів як за допомогою силіконових пластин, так і за допомогою робіт на моделях.

Ливарні воскові композиції **"Восколіт-І", "Восколіт-2", "Восколіт-3".** "Восколіт-1" та "Восколіт-2" випускають у вигляді циліндричних стержнів чотирьох розмірів: довжиною 120, 120, 120 та 75 мм, діаметрами відповідно 2,4,6 та 9 мм. Застосовують для створення ливникових систем під час відливки деталей стоматологічних конструкцій. Віск "Восколіт-1" має дуже добру пластичність, зольність його становить 0,05 %.

"Восколіт-3" застосовується для моделювання каркасів бюгельних протезів. Випускається у формі різних за конфігурацією та перерізом воскових стержнів зеленого кольору, має добру еластичність за температури 20-30 °С, добре піддається моделюванню, зольність становить 0,1%.

ПИТАННЯ ДЛЯ САМОКОНТРОЛЮ

I.Які вимоги до моделювальних матеріалів?
2.Назвіть властивості моделювальних матеріалів.
3.Яка класифікація восків?
4.Розкажіть про мінеральні воски, назвіть їх представників.
5.Що таке модифікатори та їх роль?
6.Розкажіть про рослинні воски, методи їх одержання, використання.
7.Розкажіть про синтетичні воски.
8.Назвіть воскові композиції, дайте їм характеристику.
9.Де застосовуються воскові композиції?

ФОРМУВАЛЬНІ МАСИ

Під час виготовлення різноманітних ортопедичних конструкцій використовують метод точного лиття. Суть цього методу в тому, що розплавлений метал під тиском заповнює раніше підготовлену порожнисту форму і в ній кристалізується. Елементи протезів, цілі протези у такому разі мають високу точність за умови дотримання певних технологічних норм та правил.

У клініці ортопедичної стоматології застосування нержавіючих та кобальто-хромових сплавів, що мають високі температури плавлення, призвело до необхідності створення спеціальних композицій формувальних матеріалів. Під час лиття металевих сплавів, які мають високу температуру плавлення, слід використовувати тільки вогнетривкі формувальні маси. Вони мають відповідати таким вимогам:

— не руйнуватися і не плавитися під час нагрівання до температури, яка перевищує температуру плавлення металу на 200-250 °С;

— мати високу ступінь дисперсності, яка дозволяє отримувати чисті і гладенькі поверхні;

— рідкі пасти з вогнетривких сумішей повинні мати добру текучість, стабільність, змочувати воскові моделі, накладатися на них без утворення повітряних порожнин;

— забезпечувати міцність і цілісність ливарної форми, її газопроникність під час відливки;

— не створювати негативного впливу на структуру або властивості матеріалу відливки;

— володіти здатністю до термічного розширення, яке компенсує усадку під час відливки;

— бути інертними для людини під час роботи з ними.

У сучасному ливарному виробництві використовують гіпсові, сульфатні формувальні матеріали, а також фосфатні та силікатні.

Силікатні формувальні матеріали. Окис кремнію $Si0_2$ є хімічною основою кварцевих пісків. Кварцеві піски, які мають не більше 2 % глиняних домішок, підходять для приготування формувальних мас, що використовуються для лиття сплавів з температурою плавлення понад 1000 °С.

Окис кремнію — основний компонент сумішей. Він надає формувальній масі вогнетривких властивостей.

Формувальні матеріали, з яких виготовляють вогнетривкі сорочки, повинні мати високу ступінь дисперсності. Від величини часток матеріалу, з яких складається оболонка ливарної форми, залежить чистота поверхні відливки. У якості вогнетривкої сорочки використовують мікродисперсний порошок кварцевої муки (маршаліт).

Етилсилікат — етиловий ефір оргокремнієвої кислоти $Si(OC_2H_5)_4$ —використовується як зв'язувальна речовина під час виготовлення ливарних форм.

У разі замішування його з порошком окису кремнію утворюється маса сметаноподібної консистенції, з якої отримують вогнетривку сорочку воскової репродукції. Етилсилікат — це рідина жовтуватого кольору з легким ефірним запахом.

Застосування етилсилікату як зв'язувальної речовини пов'язують із здатністю у разі гідролізу утворювати низку кремнійвмісних речовин (сілоксани), які під час прожарювання переходять у чистий окис кремнію. У результаті такої реакції головна частина ливарної форми (облицювальний шар) буде складатися повністю з окису кремнію.

Кварцевий пісок використовується як наповнювач твердої опоки (кювети). Ним присипають облицювальну оболонку відразу ж після її нанесення на воскову репродукцію. Для цього кварцевий пісок проходить детальну підготовку. Так, допустима кількість глиняних домішок не повинна перевищувати 1,5 %. Кварцевий пісок обов'язково піддають термічній обробці (прожарюванню) за температури 900 °С протягом 2 год.

Глиноземний цемент використовують для зв'язування кварцевого піску в опоках і створення міцної наповнювальної маси.

Рідке скло має здатність зв'язувати формувальну масу і входить до складу низки рецептів формувальних мас.

Сульфатні (гіпсові) формувальні матеріали. Формувальні маси, в яких основним зв'язувальним компонентом є гіпс, називаються гіпсовими. Основними компонентами можуть бути окис кремнію та окис алюмінію. Сульфатні формувальні маси знаходять своє застосування під час відливання сплавів, температура яких не перевищує 1100 °С.

Фосфатні формувальні матеріали складаються із порошку (цинкфосфатний цемент, мелений кварц, кристобаліт, окис магнію, гідрат окису алюмінію). Фосфатні формувальні матеріали добре компенсують усадку металу під час охолодження, який має температурний коефіцієнт об'ємного розширення приблизно 0,027 К-1. Усадка золотих сплавів становить близько 1,25 %.

Сіоліт. Формувальна маса "Сіоліт" використовується для відливання незнімних, в тому числі суцільнолитих коронок, металокерамічних протезів. Складається з порошку та рідини. Порошок — це суміш кварцевого піску та фосфатів. Рідиною є силіказоль. Маса має високі міцнісні та компенсаційні властивості. Співвідношення порошку тарідини складає 100:18-20. Замішують масу у вакуумному змішувачі протягом 10-15с. Процес затвердіння починається через 10-15 хв, повна кристалізація — через ЗО хв. Вносити у муфельну піч можна через 2 год. Нагрівання форми в печі за температури від 20 до 400 °С і від 600 до 800 °С триває від ЗО до 60 хв, а за температури від 400 до 600 °С — не менше ніж 1 год. За температури 800 °С форму витримують 40-60 хв. Через 1 год після відливки металу виріб можна витягувати з форми.

Бюгеліт використовувався для відливання моделей у разі виготовлення суцільнолитих дугових (бюгельних) протезів із КХС. Це є багатокомпонентний матеріал, до складу якого входять: наповнювач, зв'язувальні речовини — етилсилікат, затверджувач — 10 % водяний розчин їдкого натру. Випускався у комплекті: маса формувальна, бджолиний віск і маса для дублювання.

Силамін застосовувався для відливок на вогнетривких моделях у разі виготовлення суцільнолитих бюгельних протезів із КХС. Під час замішування на воді процес кристалізації починається через 7-Ю хв, закінчується кристалізація через 50-60 хв. Коефіцієнт термічного розширення за температури 800 °С близько 1,4 %.

Кристосил-2 широко використовувався для відливок суцільнолитих конструкцій зубних протезів із КХС. Складався з порошку білого кольору, який під час замішування на воді утворював формувальну масу, яка тверділа на повітрі. Термічне розширення маси за температури 300-700 °С не менше ніж 0,8%.

Силаур використовується тільки для відливок невеликих ортопедичних конструкцій (вкладок, зубів, коронок, кламерів) із золота. Випускається у вигляді тонко подрібненого порошку суміші кремнезему та гіпсу.

Формоліт також використовувався для відливки зубів і деталей ортопедичних конструкцій із нержавіючої сталі.

Аурит — вогнетривка маса, яка застосовується для відливки зубних протезів із сплавів золота з достатньою точністю і чистотою поверхні. Складається із кристобаліту в суміші з технічним гіпсом. Термічне розширення за температури 700 °С складає не менше ніж 0,8 %. Маса замішується на воді, процес кристалізації — протягом 10-15 хв.

Мольдин — маса, яка використовується для штамповки коронок в апараті Паркера. Складається з каоліну, гліцерину, гідрату окису натрію. Випускалась у розфасовці по 250 г.

ПИТАННЯ ДЛЯ САМОКОНТРОЛЮ

1. Яке значення формувальних мас під час виготовлення суцільнолитих конструкцій зубних протезів?
2. З яких частин складаються формувальні маси?
3. Яке застосування сульфатних формувальних мас?
4. Назвіть фосфатні формувальні маси. Характеристика. Застосування.
5. Які формувальні маси застосовуються підчас лиття золотих сплавів?
6. Назвіть сучасні формувальні маси.

МАТЕРІАЛИ ДЛЯ ОБРОБКИ СТОМАТОЛОГІЧНИХ ВИРОБІВ

Виготовлені ортопедичні конструкції необхідно ретельно обробити, відшліфувати та відполірувати. Усі ці маніпуляції спрямовані на видалення залишків матеріалів, виступів, нерівностей, на те, щоб зробити поверхню протеза, шини, апарата гладенькою, яка б не спричиняла травмування і подразнення тканин протезного ложа. Відомо, що погано оброблена поверхня буде місцем накопичення залишків їжі, розмноження мікроорганізмів, створюватиме добрі умови для корозії, відкладання нальоту, подібного до зубного каменя. Погано оброблені протези можуть бути причиною поганої адаптації до них.

Поверхня зубного протеза обробляється спочатку напильниками, шаберами, штихелями, карборундовими каменями. За цією грубою обробкою іде шліфування, тобто згладжування слідів, які залишилися після наждачного паперу. Після кінцевої обробки (полірування) виріб має блискучу поверхню. Матеріали, які застосовуються для шліфування і полірування, називаються абразивними. Абразивні матеріали бувають природні та штучні.

ПРИРОДНІ АБРАЗИВНІ МАТЕРІАЛИ

До природних абразивних матеріалів належать: алмаз, корунд, наждак, гранати, пемза.

Алмаз — найтвердіший мінерал на землі, який зустрічається у природі. Кристалічна решітка його представлена різновидом вуглецю високої твердості. Алмаз є еталоном твердості. За шкалою Мооса він має коефіцієнт 10. У стоматології дрібна алмазна кришка використовується для виготовлення шліфувальних інструментів, які служать для препарування зубів. Такі інструменти мають високу зносостійкість.

Корунд складається з 90 % окису алюмінію і є природним мінералом. У природі зустрічається дуже рідко. За твердістю корунд поступається тільки алмазу, маючи за шкалою Мооса коефіцієнт **9.**

Наждак зустрічається у змішаній гірській породі. Складається із 97 % корунда, сполук заліза та інших мінералів. За шкалою Мооса коефіцієнт 7-8. Подрібнений до порошкоподібного стану наждак сортують на ситах і наносять на паперову поверхню або полотняні тканини, попередньо змазані клеєм. Наждачні полотна або диски використовують для шліфування викривлених поверхонь пластмасових протезів.

Гранати — це група природних матеріалів, що являють собою ортоси-ліка-ти. Непрозорі гранати використовуються для виготовлення абразивів. Гранати мають коефіцієнт твердості за Моосом 6,5-7,5. Через невисоку твердість та значну вартість їх використання дуже обмежене.

Пемза є продуктом діяльності вулканів. Це швидкозастигла насичена газоподібними речовинами лава. Склад пемзи непостійний. Основним компонентом є кремнезем (60-70 %).

Пемза дуже пориста, тверда і крихка. Подрібнену пемзу використовують як шліфувальний матеріал. Під час замішування порошку пемзи на воді утворюється суміш, яку використовують для шліфування зубних протезів.

ШТУЧНІ АБРАЗИВНІ МАТЕРІАЛИ

Найбільше поширення порівняно з природними абразивами отримали штучні матеріали. Серед них електрокорунд, карборунд, карбіди бору та вольфраму.

Електрокорунд за своєю природою є кристалічним окисом алюмінію. Отримують його штучним шляхом із порід, які містять глинозем. Складається із 85-98 % окису алюмінію. Залежно від кількості алюмінію, який входить до складу електрокорунда, його ділять на кілька видів. Нормальний електрокорунд (алунд) містить до 87 % окису алюмінію. Монокорунд містить до 99 % окису алюмінію і до 0,9 % окису заліза. Монокорунд відрізняється найбільшою міцністю та зносостійкістю. За шкалою Мооса має коефіцієнт 9. Частинки електрокорунда використовуються для шліфування твердосплавних металевих та інших виробів.

Карборунд являє собою карбід кремнію — сполуки кремнію з вуглецем. Чистий карборунд отримують за температури 2200 °С шляхом хімічного з'єднання вуглецю з кремнієм. Володіє дуже високою твердістю за Моосом — 9,5-9,75. Карборунд отримують двох видів. Для виготовлення стоматологічних шліфувальних інструментів використовують два його різновиди. Карборунд задовольняє вимогам зуботехнічного виробництва та запитам ортопедичних відділень.

Карбіди бору та вольфраму є хімічними з'єднаннями відповідних металів з вуглецем. Матеріали мають твердість, близьку до твердості алмазу. Технічний карбід бору містить від 85 до 95% чистого кристалічного B_4C. Використовується для обробки твердосплавних інструментів.

Карбід вольфраму в дрібнодисперсному вигляді використовується замість алмазної кришки для виготовлення борів та шліфувальних інструментів.

Нині є новий синтетичний абразивний матеріал **ельбор.** За твердістю він такий самий, як алмаз, але має іншу теплостійкість.

АБРАЗИВНІ ІНСТРУМЕНТИ

Для потреб стоматології промисловість виготовляє абразивні інструменти різних профілів та розмірів. Вони можуть бути у вигляді кругів, дисків, головок, брусків, сегментів. Алмазні круги відрізняються від інших абразивних інструментів за своєю будовою. Конструкційну основу їх складає металевий каркас, на який наноситься шар алмазних зерен, закріплених на металі зв'язувальними речовинами або гальванопластикою. Інструменти можуть

мати різні розміри, форму, вигляд абразивного матеріалу, зв'язку, структуру, зернистість тощо. Відрізняються вони також за міцністю, твердістю, термо- і вологостійкістю.

Структурні різновиди полірувальних кругів залежать від співвідношення абразивного зерна, зв'зувальної речовини та добавок.

Існує 13 номерів структур — від 0 до 12. Збільшення номера шліфувального круга означає зменшення вмісту абразивних зерен.

Алмазні головки мають шароподібну, циліндричну, конічну і дискову форму. Діаметр їх від 0,8 до 6 мм. Алмазні круги випускають плоскі, тарілчасті, з одно-, дво- і трибічним покриттям, діаметром від 12 до 20 мм.

Для обробки нержавіючої сталі, сплавів на основі золота, паладію застосовують абразивні інструменти, виготовлені із електрокорунда білого або монокорунда із зернистістю № 100-120 на керамічній зв'язці.

Круги мають діаметри 18-20 мм — для бормашин та 150 мм — для шліфмашин.

Препарування зубів проводиться абразивними інструментами із чорного або зеленого карбіду кремнію з зернистістю від № 100 до № 220 на керамічній зв'язці.

Базиси знімних протезів обробляють крупнозернистими абразивними інструментами із зеленого або чорного карбіду кремнію із зернистістю від № 36 до № 46 на керамічній зв'язці.

Вулканітові диски виготовляють із чорного або зеленого карбіду кремнію з зернистістю №150-200 на вулканітовій основі. Металеві диски складаються із стального круга, на якому зерна карбіду кремнію-180 закріплені бакелітовим лаком. На поверхню паперових дисків після просякання їх лаком наносять зерна електрокорунда або карбіду кремнію.

Для м'якого шліфування металевих виробів застосовують еластичні круги, виготовлені із корунда на вулканітовій зв'язці.

Тонке шліфування металевих протезів на шліфмашинах проводиться еластичними кругами із електрокорунда із зернистістю №150-180 на вулканітовій зв'язці. Діаметр круга 150 мм, висота - 8 мм, діаметр внутрішнього отвору — 10 мм.

Для розрізання металу використовують прорізні круги. їх виготовляють із нормального електрокорунда або карбіду кремнію на вулканітовій зв'язці. Зовнішні діаметри таких кругів можуть бути від 42 до 150 мм.

Фільци бувають різних форм і дозволяють проводити шліфування дуже викривлених поверхонь. З цією метою також використовують шліфувальні волосяні щітки.

ПОЛІРУВАЛЬНІ ЗАСОБИ

Після закінчення процесу шліфування ортопедичну конструкцію необхідно відполірувати. Полірування переслідує мету створення гладенької дзеркальної поверхні. Полірування проводиться на більших швидкостях, ніж шліфування. За допомогою полірування з виробу знімається мінімальний шар матеріалу, для чого полірувальні інструменти покриваються спеціальними полірувальними пастами. Добрими полірувальними властивостями володіють окис хрому, окис заліза, дрібнодисперсна крейда та гіпс.

Окис хрому Cr_2O_3. Це порошок зеленого кольору з кристалічною будовою. Кристали у вигляді багатогранників мають велику міцність і твердість. Застосовується у полірувальних пастах, які використовують для полірування твердих сплавів, нержавіючої сталі, кобальто-хромових сплавів.

Окис заліза Fe_2O_3. Порошок буро-червоного кольору. Кристали окису заліза за міцністю поступаються окису хрому. Під назвою "Крокус" окис заліза, використовується у пастах для полірування сплавів на основі золота, срібла, паладію. Застосування окису заліза для полірування нержавіючої сталі небажане, оскільки створюються умови для корозії.

Полірувальні пасти готують із перерахованих абразивних матеріалів. Вони являють собою композиції, що складаються із абразивів, поверхнево-активних і змочувальних речовин, до яких належаться парафін, стеарин, віск, вазелін, сало тощо.

Державним оптичним інститутом (ДОІ) розроблено три види паст: грубу, середню, тонку. Вони відрізняються за здатністю знімати шар поверхні (в мікронах) за однакових режимів полірування.

ДОПОМІЖНІ МАТЕРІАЛИ ПІД ЧАС ПАЯННЯ

Спосіб з'єднання металевих частин ортопедичних конструкцій за допомогою паяння раніше був дуже поширений. Однією з головних вимог до цього способу було міцне з'єднання металевих частин, яке могло б витримати значні силові навантаження. Міцність паєчного шва передусім залежить від властивостей припою.

Великий вплив на міцність спайки можуть мати умови, за яких проводиться процес паяння. Для отримання міцного шва необхідна взаємна дифузія розплавленого припою і металу, частин, які з'єднують. Дифузії металів протидіють окисли, які покривають поверхню металів і особливо активно утворюються підчас нагрівання.

Для видалення окислів і захисту поверхонь від окислення у процесі паяння застосовують спеціальні поверхнево-активні речовини — флюси (плавні), які можуть розчиняти окисну плівку і спливати на поверхню розплавленого припою.

До найпоширеніших у практиці зуботехнічних лабораторій флюсів належить тетраборат натрію (бура), борна кислота, каніфоль. Ці речовини в розплавленому стані здатні легко розтікатися на поверхні металів, розчиняти окисну плівку і створювати перешкоди для ЇЇ утворення. Флюс повинен мати температуру плавлення нижчу, ніж температура плавлення припою, і не вивітрюватися у процесі паяння. Для проведення м'якого паяння в якості флюсів використовують каніфоль і розчин хлориду цинку.

Каніфоль складається із смолистих кислот, які утворюються під час отримання скипидару із деревини хвойних порід. Каніфоль — тверда і крихка речовина темного або світло-коричневого кольору. Плавиться за температури 120 ° С. Розплавлена каніфоль володіє доброю змочувальною здатністю для металів, захищає поверхню від корозії, широко використовується під час паяння оловом і луження.

Тетраборат натрію ($Na_2B_40_7$« 10H2O) — кристалічний порошок білого кольору. Тетраборат натрію (бура) використовують під час твердого паяння. Температура плавлення його близько 741°С, у розплавленому стані має вигляд скла.

Борна кислота (H_3BO3) — білий порошок, який складається із кристалів лускатої форми, методика її застосування аналогічна тетраборату натрію. Як флюс борна кислота може застосовуватися самостійно або у суміші. Для паяння золотих сплавів готують суміш, яка складається із бури (55%), борної кислоти (35%) та окису кремнію (10%).

ПИТАННЯ ДЛЯ САМОКОНТРОЛЮ

1. Назвіть класифікацію матеріалів для обробки стоматологічних виробів.
2. Які переваги та недоліки природних абразивних матеріалів над штучними?
3. Назвіть представників природних абразивних матеріалів.
4. Яке застосування штучних абразивних матеріалів?
5. Яка будова абразивних інструментів?
6. Як використовуються абразивні інструменти?
7. Яка роль полірувальних засобів?
8. Які є засоби для полірування?
9. Які матеріали використовуються під час паяння?

Клініка та протезування дефектів коронки зуба

ПРОТЕЗУВАННЯ ДЕФЕКТІВ КОРОНОК ЗУБІВ ВКЛАДКАМИ

Ураження коронок молочних та постійних зубів каріозним процесом є найпоширенішою причиною порушення цілісності зубо-щелепної системи.

Наявність дефектів коронок зубів зумовлює певні зміни в ротовій порожнині як функціонального, так і морфологічного характеру.

Найчастішою причиною виникнення таких порушень є,безумовно, карієс, поширеність якого серед дорослого населення Земної кулі становить 80-100%.

Основним методом лікування дефектів зубів за наявності каріозного ураження є їх пломбування. Водночас із позитивними властивостями пломби мають і низку недоліків. До основних з них належить зміна обсягу пломби, що стає причиною розвитку вторинного карієсу, її кольору, швидке стирання, розчинність у слині. І зрозумілим є бажання спеціалістів розробляти та впроваджувати нові пломбувальні матеріали, удосконалювати методи лікування. Тому композити посіли основне місце в арсеналі стоматолога.

Та незважаючи на обнадійливі результати, отримані у разі пломбування композитними матеріалами, вони також мають недоліки. Тому одностайна думка більшості клініцистів щодо переваг вкладок є обгрунтованою і логічною. Вкладка (вставка, інлей) називається ще мікропротезом. На відміну від пломби вона вводиться у підготовлену порожнину не у пластичному, а в твердому стані. У подальшому буде забезпечено умови щодо запобігання виникненню вторинного карієсу.

Розвиток мікропротезування, яке є перспективним методом у разі відновлення цілісності окремих зубів, вимагає єдиної класифікації та термінології. Найзручніша назва, запропонована Д.Н.Цитріним, — мікропротез. Під мікропротезом необхідно розуміти таку конструкцію, яка відновлює порушену цілісність зуба, виготовляється поза ротовою порожниною із різних матеріалів і може використовуватися для фіксації різних видів протезів. Щодо самої назви "мікропротез", то існує кілька варіантів її походження. Так, французькою *"Block metalligue coule"* — литий металевий блок, англійською *"inlay"* — розміщений всередині, німецькою *"Gussfullung'* — лита вкладка.

Залежно від способу розміщення у твердих тканинах зуба мікропротези поділяють на 4 групи. До першої групи відносять мікропротези, які розміщені тільки всередині твердих тканин зуба *(inlay)*. До другої групи — мікропротези,

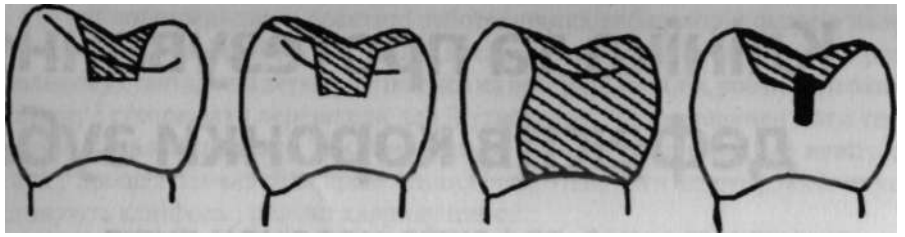

а *б* *в* *г*

Мал.39. Види мікропротезів: а — інлей (розміщений всередині); б — онлей, відновлює значну поверхню зуба; в — оверлей, охоплює чотири стінки зуба з п'яти; г— пінлей

які покривають оклюзійну поверхню зуба і одночасно входять на різну глибину в його тверді тканини *(onlay)*. Третю групу складають мікропротези, які охоплюють зовні більшу частину коронки зуба *(overlay)*. Четверта група — це будь-які мікропротези з перших трьох груп, які додатково фіксують у твердих тканинах зуба або в кореневому каналі за допомогою різних штифтів *(piniay)* (мал. 39).

Для виготовлення вкладок використовують сплави золота середньої та великої твердості (750 проба), кобальто-хромові сплави, нержавіючу сталь, срібно-паладієві сплави, пластмаси, фарфорові або інші керамічні маси, титанові сплави, особливо сплав ВТ5Л.

До вирішення питання про метод відновлення зруйнованого зуба (що вибрати: пломбу чи вкладку) необхідно підходити комплексно і диференційовано. Допомогти може запропонований В.Ю.Мілікевичем(1984) індекс руйнування оклюзійної поверхні зубів (ІРОПЗ) (мал. 40).

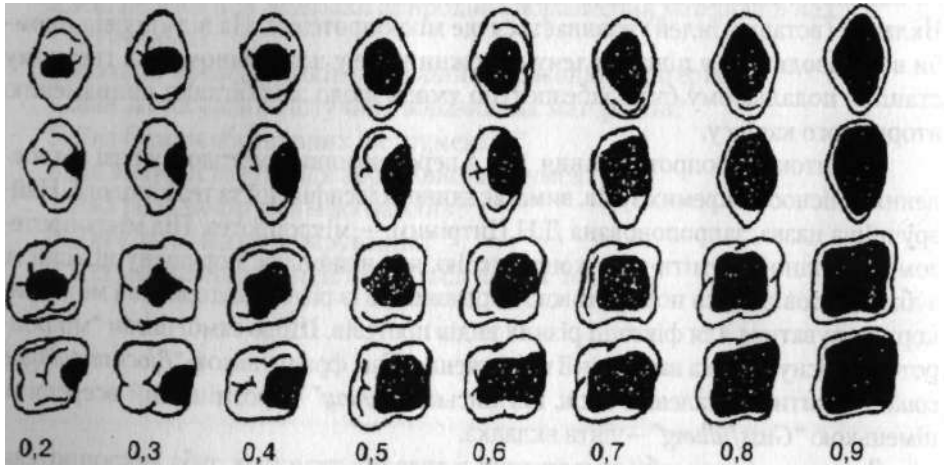

Мал. 40. Індекс руйнування оклюзійної поверхні зубів (ІРОПЗ) за В.Ю. Мілікевичем

Усю площу оклюзійної поверхні зуба приймають за одиницю. Індекс руйнування вираховують з одиниці, тобто площі всієї оклюзійної поверхні. Якщо ІРОПЗ дорівнює 0,56-0,6, тобто зруйнувано понад 55% оклюзійної поверхні, показано застосування вкладок, якщо індекс понад 0,8 — штифтових конструкцій.

КЛАСИФІКАЦІЯ ПОРОЖНИН

Найпоширенішою класифікацією порожнин коронок зубів є класифікація Блека. Ураховуючи типову локалізацію карієсу та закономірності його поширення на поверхні зубів, він виділив 5 класів порожнин.

І клас об'єднує усі порожнини, які виникають у фісурах та природних ямках (мал. *іі, а, б)*.

Для них характерна збереженість усіх стінок порожнин.

До ІІ класу відносять порожнини, розташовані на контактних поверхнях молярів та премолярів (мал. 41, *в, г),* а також порожнини, що виникають на названих поверхнях з подальшим переміщенням на жувальну поверхню.

У разі такого розміщення дефектів порушується міжзубний контакт.

До ІІІ класу відносять каріозні порожнини, розташовані на контактних поверхнях фронтальних зубів. Характерною особливістю цього класу є збереження міцного різального краю та його кутів (мал. 41, *д).*

До IV класу належать каріозні порожнини, розташовані на фронтальних зубах з частковим або повним руйнуванням різального краю (мал. 41, є).

V клас об'єднує каріозні порожнини, розташовані біля шийки зуба, у приясенній частині (пришийковий карієс). Для цих порожнин характерним є поширення по колу (мал. 41, ж).

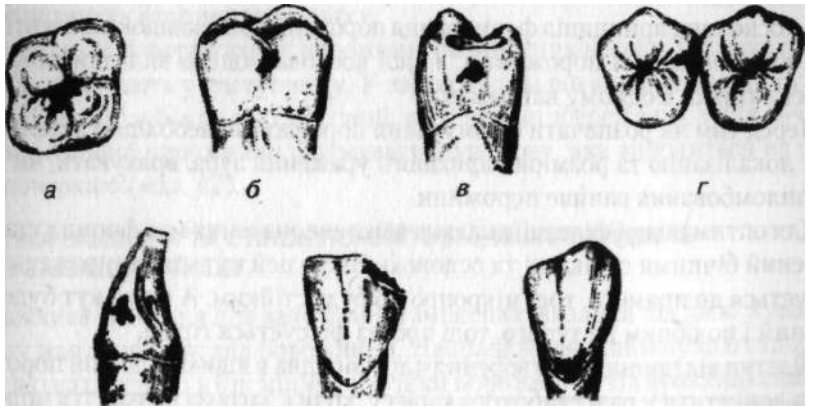

д *є* *ж*

Мал. 41. Класифікація каріозних порожнин за Блеком: а, *б* — І клас; *в, г* — ІІ *А* — ІІІ клас; є — IV клас; *ж* — V клас

ПРИНЦИПИ ФОРМУВАННЯ ПОРОЖНИН ПІД ВКЛАДКИ

Підготовка порожнин зубів для відновлення їх анатомічної будови пломбуванням та вкладками має свої особливості. Вкладки повинні відновлювати анатомічну будову зуба, служити для профілактики та запобігання рецидивам карієсу.

Під час формування порожнини під вкладку необхідно дотримуватися певних правил, які дозволять вкладці у майбутньому міцно триматися у ротовій порожнині під час жування, створити надійний герметизм між краями порожнини та краями вкладки. Успіх будь-якої операції залежить не тільки від техніки її виконання, але й від знання анатомо-морфологічних особливостей органів та їх взаємовідношення із сусідніми ділянками. Це правило не є винятком і для тієї частини оперативної стоматології, полем діяльності якої є коронки зубів.

Препаровка дентину та емалі завжди відбивається на стані пульпи зуба. Чим ця операція значніша, тим більшою буде реакція пульпи і небезпека ускладнень після проведення лікування.

Тому під час формування порожнин для вкладок завжди необхідно залишати значний та рівномірний шар дентину над пульпою. Необхідно також знати зони безпеки, у межах яких можна безпечно проводити видалення некротизованого дентину, не боячись ураження камери зуба. Формуючи порожнини під вкладки, з метою орієнтації необхідно зробити рентгенівський знімок та провести вивчення топографії порожнини пульпи (мал. 17, див. кольорову вклейку). У разі препарування фронтальних зубів додатково необхідно використати дані М.Г. Аболмасова (1967) про товщину стінок зубів у різному віці.

Вивчення топографії порожнини зуба та товщини різних стінок дозволило також виділити зони безпеки (М.Г. Аболмасов та Є.І. Гаврилов, 1967).

До основних принципів формування порожнин для вкладок належить створення ящикоподібної порожнини, з якої воскова модель вкладки може бути виведена тільки в одному напрямку.

Перед тим як розпочати формування порожнини, необхідно детально вивчити локалізацію та розміри каріозного ураження зуба, врахувати, чи немає уже запломбованих раніше порожнин.

Для оптимальної фіксації вкладки важливе значення має форма кута, який утворений бічними стінками та основою. Якщо цей кут чітко виражений і наближується до прямого, тоді мікропротез буде стійким. А якщо кут буде заокругленим і подібним до тупого, тоді протез фіксується гірше.

Відступ від принципу створення плоского дна в ящикоподібній порожнині можна допустити у разі глибокого карієсу, коли є загроза розкриття порожнини зуба. У всіх випадках глибина порожнини не повинна перевищувати половини її ширини. На оклюзійній поверхні жувальних зубів бажано створити порожнину асиметричної форми для кращої орієнтації під час уведення в неї

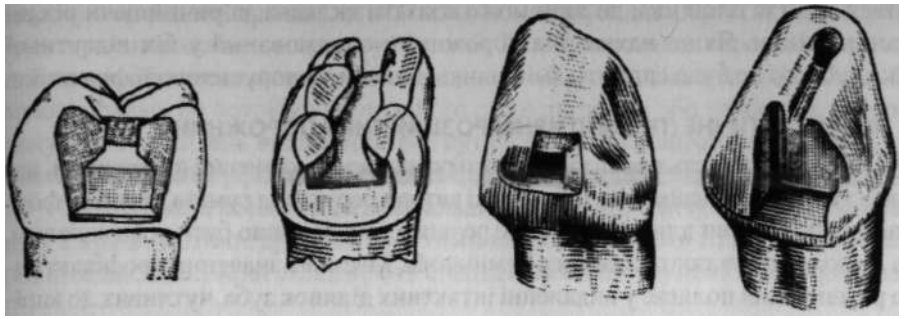

Мал. 42. Формування додаткової порожнини з виведенням її на оклюзійну поверхню

вкладки. Порожнини на присінкових поверхнях зубів формують звичайно, повторюючи межі каріозних порожнин або клиноподібних дефектів.

Під час формування пришийкових порожнин необхідно вирішувати такі завдання: запобігання вторинному карієсу та створення надійної фіксації вкладки.

Для запобігання розкриттю пульпової камери, особливо у групи фронтальних зубів, формується сферичне дно порожнини. У зв'язку з тим, що дно порожнини має випуклу поверхню, медіальна та дистальні стінки знаходяться під певним кутом одна до одної.

Приясенна та звернена до різального краю стінки повинні бути паралельними. Таке положення їх забезпечує надійну фіксацію вкладки. Особливо старанно формується стінка, звернена до ясен. Край порожнини, який близько підходить до ясен, з метою запобігання рецидиву карієсу необхідно поміщати під ясна. Це диктується й естетичними міркуваннями. Якщо проміжок між краєм порожнини та яснами складає не менше ніж 2 мм, тоді його необхідно зберегти, оскільки розміщення краю порожнини на одному рівні з краєм ясен сприяє розвитку вторинного карієсу.

Особливості формування порожнин, розміщених на двох і більше поверхнях зуба, полягають у наступному. У зв'язку з тим що апроксимальні суміжні поверхні бічних зубів не такі доступні, як у окремо збережених зубів, необхідно крім основної порожнини формувати додаткову, яка виводиться на оклюзійну поверхню (мал. 42).

СТВОРЕННЯ ДНА ТА СТІНОК ПОРОЖНИНИ, ЯКІ ПРОТИДІЮТЬ ЖУВАЛЬНОМУ ТИСКУ

Важливе значення для запобігання зміщенню вкладки під дією жувального тиску має напрямок дна порожнини. Найраціональнішим було б створення дна, дещо нахиленого в бік міцнішої стінки порожнини. На практиці створити таке дно не завжди можливо, що змушує обмежуватися наданням йому перпендикулярного положення по відношенню до вертикального напрямку жувального тиску і не допускати нахилу убік ослабленої стінки або відкритої частини порожнини. У разі нахилу дна порожнини у бік ослабленої стінки утво-

рюється похила площина, по якій може ковзати вкладка, спричиняючи відламування стінки. Якщо нахил дна порожнини спрямований у бік відсутньої стінки зуба, то це буде сприяти зміщенню вкладки та порушенню її фіксації.

ПРОФІЛАКТИЧНЕ (ПРЕВЕНТИВНЕ) РОЗШИРЕННЯ ПОРОЖНИНИ

Якщо необхідність профілактичного розширення каріозної порожнини, що формується для звичайної пломби, деякі автори беруть під сумнів, то у разі формування порожнини для вкладок таке розширення повинно бути обов'язковим, хоча це положення також здається сумнівним. Медичне значення профілактичного розширення полягає у видаленні інтактних ділянок зуба, чутливих до карієсу. Ці маніпуляції грунтуються на найважливішому принципі Blach "розширення заради запобігання", який різко критикував у 50-ті роки XX ст. Лукомський. Ураховуючи ці протиріччя, особливо в нашій літературі, необхідно назвати випадки, коли профілактичного розширення можна не виконувати:

1) у людей похилого віку, з хронічним перебігом каріозного процесу;

2) у людей з малою активністю карієсу та добрим доглядом за зубами;

3) якщо змушені використовувати низькоміцнісні матеріали.

Ураховуючи наявність імунних до карієсу зон та зон, що найбільше піддаються каріозному процесу, рекомендується запобігати виникненню рецидиву шляхом висічення ділянок, де є небезпека появи вторинного карієсу. Такими ділянками вважають фісури на жувальних зубах, природні ямки, які є на щічній поверхні ділянки міжзубних контактів, та приясенні ділянки зубів.

До імунних зон відносять горбки та скати горбків, увесь пояс зуба і випуклі округлі поверхні зуба (медіально-щічні, дистально-щічні, медіально-язикові та дистально-язикові). Ділянки імунних зон можуть самоочищатися під час вживання їжі і доступні для зубної щітки. Емалеві валики на жувальних зубах, які з'єднують щічні горбки з піднебінними або язиковими, є контрфорсами, їх не потрібно висікати, якщо вони не уражені каріозним процесом.

УТРИМАННЯ ВКЛАДКИ ВІД ЗМІЩЕННЯ У РІЗНИХ НАПРЯМКАХ

Порожнина формується так, щоб її стінки, будучи паралельними, не перешкоджали вільному виведенню воскової моделі та уведенню готової вкладки.

За наявності правильно сформованої порожнини воскова модель може бути виведена тільки в одному напрямку.

Додаткові площадки, як на жувальних, так і на піднебінній поверхнях, повинні відповідати величині основної порожнини. Чим більша порожнина, тим більшою і розміщеною на більшу глибину в дентині повинна бути додаткова площадка.

ЗАБЕЗПЕЧЕННЯ ГЕРМЕТИЗМУ СТВОРЕННЯМ ПРАВИЛЬНОГО ТА ТОЧНОГО КРАЙОВОГО ПРИЛЯГАННЯ

Важливою умовою запобігання виникненню вторинного карієсу є створення герметизму між краєм вкладки та краєм порожнини. Край відпрепарованої порожнини повинен бути скошений під кутом 45" на товщину емалі так, щоб метал вкладки

перекривав емалеві призми, запобігаючи їх відламуванню. Скос, який створюється по краю порожнини, має назву "фальц". Фальц не повинен перешкоджати виведенню воскової моделі вкладки із порожнини або ускладнювати цей процес. Формуючи фальц, не потрібно робити його дуже широким або глибоким, не можна допускати відхилень від прийнятого кута в 45". У разі виготовлення вкладок із пластмаси або з фарфору необхідність створення фальцу відпадає.

Формування порожнини для вкладки повинно закінчуватися згладжуванням її країв та стінок дрібнозернистими карборундовими головками або паперовими дисками. Краї згладжують спеціальними інструментами — фінірами.

МЕТОДИ ВИГОТОВЛЕННЯ ВКЛАДОК

Після закінчення підготовки порожнини під вкладку її очищають від дентинних ошурків, обробляють перекисом водню і розпочинають виготовлення вкладки одним із прийнятих методів, прямим або зворотним.

Прямий метод. Суть прямого методу виготовлення вкладки полягає у тому, що зуб з підготовленою порожниною обкладають ватними валиками, а дно та стінки зволожують водою, протираючи їх зволоженою ватною кулькою. Потім беруть паличку моделювального воску "Лавакс", розігрівають кінець її над полум'ям газової горілки до набуття воском пластичної консистенції. Утворюють невеликий восковий конус, і поки віск зберігає пластичність, втискують його руками або шпателем у підготовлену порожнину. Моделювання вкладки проводять з урахуванням анатомічної форми даного зуба та його співвідношень з антагоністами і поруч розміщеними зубами. Отже, після того як віск у порожнині охолонув, його виводять із неї і детально оглядають. Восковий відбиток повинен уводитися та виводитися з порожнини не деформуючись. Після попереднього контролю якості підготовки порожнини починають безпосереднє моделювання вкладки. Підігріту паличку воску знову втискують у порожнину, зайвий віск зрізають, і поки він зберігає пластичність просять пацієнта зімкнути зуби у положенні центральної оклюзії, а вже потім здійснити жувальні рухи. У такому разі зайвий віск звичайно видаляється зубами-антагоністами, а поверхня вкладки набуває форми, характерної для функціональної оклюзії. Таким чином створюється ковзка оклюзія без попередніх контактів. Наступне моделювання повинно бути спрямоване насамперед на відновлення анатомічної форми зруйнованої частини зуба. Край воскової моделі повинен дещо перекривати край порожнини. Такий запас воску дозволяє запобігти вкороченню вкладки у процесі лиття та припасовки. У разі виготовлення вкладки у пришийковій порожнині її необхідно моделювати на одному рівні з прилеглими твердими тканинами зуба.

Для виведення готової воскової репродукції вкладки беруть металевий дріт товщиною 0,8-1,0 мм і виготовляють з нього штифти (мал.43). Якщо вкладка невелика, її можна вивести одним штифтом із загнутим зовнішнім кінцем. Якщо вкладка велика, її виводять за допомогою штифта з двома кінцями, що мають П-подібну форму. Кінці штифта, які уводять у віск, необхідно очистити. Потім

штифт міцно фіксують за допомогою пінцета, кінці його підігрівають над полум'ям горілки і вводять у модель вкладки. Руку фіксують на поруч розміщених зубах, щоб запобігти коливанням. Після затвердіння воску штифт служить ручкою, за допомогою якої вкладку без коливань виводять з ротової порожнини і передають у ливарну лабораторію для заміни воску на метал.

Зворотний спосіб виготовлення вкладок полягає у тому, що воскову репродукцію вкладки моделюють не в ротовій порожнині, а на попередньо виготовленій за комбінованим або подвійним відбитком моделі. Необхідно зазначити, що широко застосовуваний у 50-60 роки XX ст. метод отримання відбитка за допомогою мідного кільця нині не застосовується через свою складність, недосконаліть та можливість ускладнень з боку тканин пародонта. Нині широкого застосування набули методи отримання подвійних відбитків з наступним виготовленням розбірних моделей. Після виготовлення розбірних моделей починають моделювання вкладки з урахуванням оклюзійних взаємовідношень. Вкладку відливають за загальноприйнятими правилами.

Найбільшу точність можна отримати у разі виготовлення металевої вкладки шляхом лиття на вогнетривких моделях.

Після відливки вкладки видаляють ливник та проводять зішліфовування маленьких горбків, що утворилися на поверхні вкладки внаслідок тріщин обмазки. Вкладку обережно очищають від матового нальоту і вводять у порожнину. Порожнина вважається добре підготовленою, якщо вкладка зайняла своє місце в ній і буде добре фіксуватися без цементу. Потім перевіряють оклюзійні взаємовідношення і (якщо є необхідність) проводять корекцію за допомогою копіювального паперу та абразивних інструментів. Усі поправки проводять поза зубом. Перед фіксацією вкладки цементом порожнину обробляють спиртом і висушують струменем повітря. Так само проводять підготовку до фіксації вкладки. Фіксацію проводять за загальноприйнятими правилами.

Пацієнту рекомендують протягом 2 год не їсти і не полоскати ротову порожнину, а також протягом 24 год не розжовувати на відновленому зубі твердої їжі. Через дві доби пацієнту необхідно знову з'явитися на прийом для оцінки результатів протезування у невіддалені терміни, а також для полірування країв вкладки.

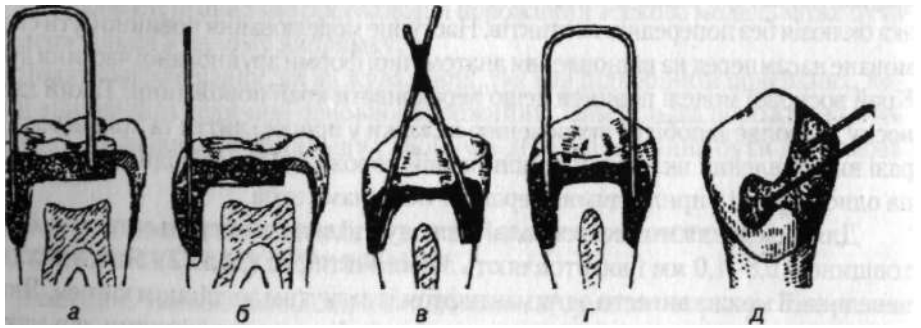

Мал. 43. Фіксація дротяних штифтів до воскової репродукції: а, *б, в* — правильна; *г,д*— неправильна

Виготовлення вкладок за допомогою комп'ютерних технологій належить до найсучасніших та найновіших досягнень стоматологічної науки. Це дуже складна, наукоємкісна, високоефективна, високовартісна, екологічно чиста закордонна універсальна технологія, що грунтується на сучасних досягненнях комп'ютерної техніки.

Найвідоміша та найпоширеніша методика CEREC, яка була розроблена у 1980 р. Морманом та Брандестіні. У 1985 р. за допомогою комп'ютера була виготовлена перша вкладка із фарфору. Починаючи з 1986 р. фірма "Сіменс" випускає комп'ютерну техніку та відповідні матеріали для даної технології.

Суть комп'ютерної технології виготовлення зубних протезів полягає у тому, що за допомогою оптичної системи знімається відбиток — зображення протезного ложа, яке передається у комп'ютер, за спеціальною програмою зображення обробляється і машина виготовляє заплановану конструкцію. Після припасовки у ротовій порожнині з урахуванням усіх оклюзійних вимог лікар проводить фіксацію виготовленого протеза.

Крім системи CEREC відомі й інші — "The Duret system", "The Minnesota system". "The Duret system" розроблена в 1985 р. Duret в Греноблі (Франція) спільно з компанією "Hennsonjnt". У Франції у 1991 р. з'явилася ще одна система — "CAO-CAM system Sopha Bioconcept", яка працює за схемою "модель щелеп — комп'ютер — протез". За 8 год роботи система може виготовити 8 керамічних коронок. "The Minnesota system" розроблена Kekon у 1986 р. в університеті (штат Мінесота) на основі отримання зображення протезного ложа стереофотограмометричним способом з наступною обробкою та виготовленням протеза за допомогою програмно-керувальних систем.

ПИТАННЯ ДЛЯ САМОКОНТРОЛЮ

1. Розкажіть про етіологію та патогенез уражень твердих тканин зубів каріозним процесом.
2. Які роль та місце мікропротезування у лікуванні у разі дефектів твердих тканин зубів?
3. Яка класифікація порожнин за Блеком?
4. Які принципи формування порожнин під вкладки?
5. Які особливості формування дна та стінок порожнин, що протидіють жувальному тиску?
6. Для чого проводять профілактичне (превентивне) розширення порожнин?
7. Які є шляхи забезпечення герметизму в приляганні вкладки до тканин зуба?
8. Які способи виготовлення вкладок використовують у клініці ортопедичної стоматології?
9. Які переваги сучасних технологій виготовлення вкладок?

ПРОТЕЗУВАННЯ ДЕФЕКТІВ КОРОНКИ ЗУБА ШТУЧНИМИ КОРОНКАМИ

Найпоширенішими протезами, які застосовують для відновлення зруйнованої коронки зуба, є повні штучні коронки. У зв'язку з тим, що вони мають різні конструктивні особливості і призначені для різних цілей, їх систематизують за визначеними ознаками.

I. За конструкцією або за величиною та способом обхвату зуба:

1) повні, тобто такі, які покривають усю поверхню зуба;

2) екваторні, або такі, що покривають поверхню зуба до пояса;

3) коронки із штифтом;

4) телескопічні коронки;

5) вікончасті, або фенстер-коронки;

6) напівкоронки;

7) трьохчетвертні коронки.

II. За методом виготовлення:

1) штамповані;

2) литі;

3) поясні (шовні) — нині не застосовуються.

III. Залежно від матеріалу:

1) металеві (сплави золота, нержавіючої сталі, кобальто-хромові сплави, срібно-паладієві, титанові);

2) неметалеві (пластмасові, фарфорові);

3) комбіновані, такі, що облицьовані пластмасою, фарфором або іншими керамічними масами (металопластмасові або металокерамічні).

IV. За призначенням:

1) відновні;

2) опорні (у мостоподібних або інших видах протезів);

3) фіксувальні (для утримання лікарських засобів, ортодонтичних або щелепно-лицевих апаратів);

4) шинувальні;

5) тимчасові і постійні.

ПОКАЗАННЯ ТА ПРОТИПОКАЗАННЯ ДО ЗАСТОСУВАННЯ ШТУЧНИХ КОРОНОК

Відновлення анатомічної будови зруйнованого зуба штучними коронками застосовується найчастіше в клініці ортопедичної стоматології і має широкі показання, а саме:

1) беззаперечним показанням до застосування штучних коронок є значне руйнування зуба внаслідок карієсу та його ускладнень, клиноподібні дефекти, у разі яких відновити анатомічну форму зуба пломбуванням або вкладкою не здається;

2) у випадках, коли металеві коронки служать опорою для кламерів;

3) використовуються як опорні коронки у разі лікування мостоподібними протезами;

4) за наявності аномалій форми зуба (шилоподібні зуби, мікродентії, зуби, які злилися);

5) за наявності патологічної стертості, для запобігання подальшому стиранню емалі та дентину, інколи — одночасно і для підвищення міжальвеолярної висоти;

6) для фіксації різноманітних ортодонтичних та щелепно-лицевих апаратів;

7) для шинування у разі комплексного лікування захворювань тканин пародонта;

8) за необхідності значної препаровки коронки зуба, який висунувся або нахилився у бік дефекту зубного ряду;

9) для утримання лікарських засобів;

10) естетичні показання (фарфорові, пластмасові, металопластмасові, металокерамічні коронки).

Протипоказаннями до застосування штучних коронок необхідно вважати покриття інтактних зубів, якщо це не спричинено конструктивними особливостями зубних протезів, які будуть виготовлятися. Протипоказано фіксувати коронки на зуби з неліквідованими вогнищами хронічного запалення у ділянці крайового або приверхівкового пародонта, на зуби з патологічною рухомістю II ступеня, а також у разі поганого загального стану організму.

ЛІКАРСЬКА ТАКТИКА ТА ОПЕРАТИВНА ТЕХНІКА У РАЗІ ПРЕПАРУВАННЯ ЗУБІВ ПІД ШТУЧНІ КОРОНКИ

Препарування твердих тканин зубів — невід'ємна складова частина клініколабораторних етапів виготовлення штампованих чи литих коронок. Особливості підготовки зуба під коронку залежать від виду коронки та матеріалу, з якого вона буде виготовлятися, а також самого стану коронки, яка підлягає препаруванню. Препарування твердих тканин зуба далеко не байдуже для хворого, оскільки наносяться психологічна, термічна та механічна травми. Тому препарування необхідно проводити в щадному режимі, дотримуючись певних правил:

1) інструменти для препарування повинні бути добре відцентровані;

2) препарування твердих тканин зуба необхідно проводити з перервами;

3) давати хворому можливість часто полоскати ротову порожнину розчином перманганату калію для охолодження та видалення ошурків, якщо машина не оснащена пристроєм для постійного зрошення водою;

4) треба, якщо це можливо, економно зпрепаровувати тверді тканини зуба.

Звичайно препарування зуба під металеву коронку починають з гострої одномоментної нефізіологічної сепарації контактних міжзубних поверхонь, а вже потім препарують жувальні, щічні та язикові поверхні.

Існує інша думка щодо класичного препарування зубів (Staegeman, 1967). Автор пропонує проводити препарування твердих тканин зубів у такій послідовності:

1) жувальної поверхні (різальний край);
2) щічної та язикової поверхні;
3) сепарацію та обробку контактних поверхонь;
4) загладжування країв.

Перевага такої послідовності в тому, що після зняття частини жувальної поверхні полегшується сепарація зубів у ділянці міжзубних проміжків і зменшується небезпека заклинювання сепараційного диска, що часто призводить до поранень язика та щік. Дуже важливо знати і правильно вибрати найзручніший підхід для проведення конкретної операції та абразивний інструмент.

З жувальної поверхні знімають рівномірний шар твердих тканин товщиною 0,3 мм, якщо мова йде про штамповану коронку із сталі. Контроль проводять за допомогою пластинки розігрітого воску або копіювального паперу, складеного в 4-6 шарів.

У разі препарування жувальної поверхні молярів та премолярів у ділянці фісур зручно користуватися фасонними головками з алмазним покриттям (мал. 44).

Бажано не порушувати анатомічної форми зуба, який препарується. Препарування щічної та ротової поверхонь починають із ділянок, які найбільш виступають. Товщина шару, який знімають, залежить від форми зуба та його діаметра біля шийки. Для профілактики травмування приясенної ділянки з присінкової поверхні препарування доцільно проводити фасонною головкою у вигляді обернено зрізаного конуса (мал. 45).

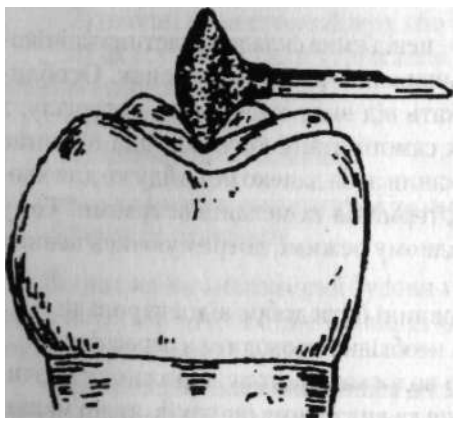

Мал. 44. Препарування жувальної та різальної поверхні зуба

Особливо уважним лікар повинен бути під час проведення сепарації. Сепарацію проводять шліфувальною поверхнею диска з відповідного контактного боку. Сепарацію вважають закінченою, коли диск вільно проходить через міжзубний проміжок, контактуючи всією поверхнею з відповідною стінкою зуба. Після препарування діаметр зуба не повинен бути ширшим, ніж діаметр біля його шийки. Для створення плавних переходів однієї поверхні в іншу гострі краї згладжують фасонними головками. Препарування вважається закінченим, коли зонд плавно ковзає по поверхні зуба, не зустрічаючи перешкод (мал. 46).

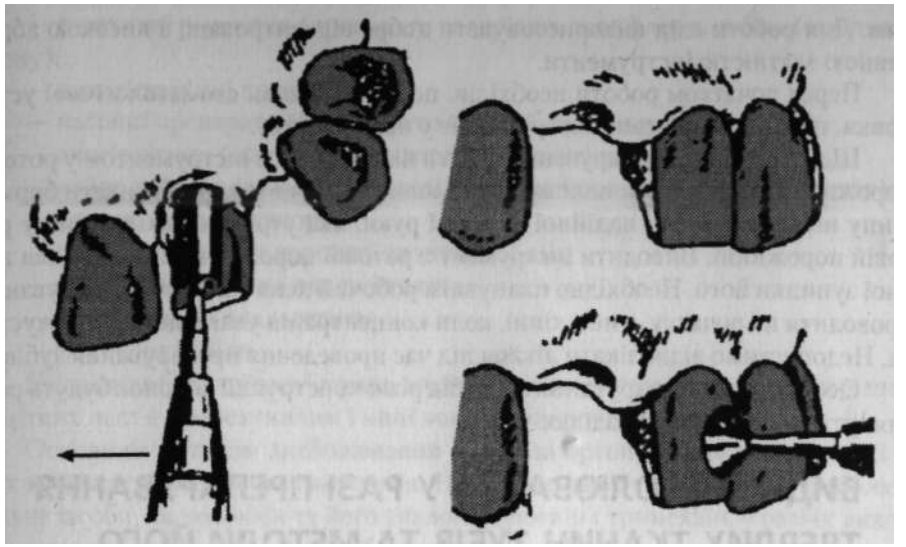

Мал. 45. Препарування щічної та ротової поверхонь зуба

Нерідко під час проведення препарування виникають ускладнення. Найхарактернішими з них є:

1) відмова пацієнта від препарування через можливість появи болю,
2) ефективне знеболювання вимагає жорсткого контролю за дотриманням режиму препарування через можливість виникнення перегріву пульпи;
3) ушкодження м'яких тканин щоки, язика;
4) під час проведення сепарації можлива помилка, яка називається "сходинка";
5) недостатнє зняття твердих тканин зуба з жувальної поверхні;
6) недостатнє зняття твердих тканин з присінкової, язикової та контактних поверхонь зуба;
7) запаморочення, колапс.

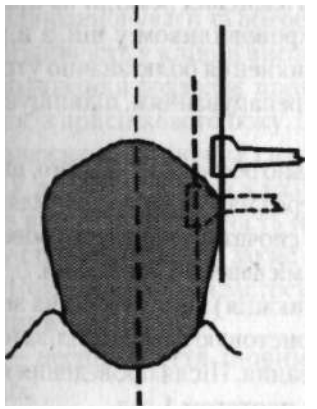

Мал. 46. Вигляд зуба після проведеної сепарації

Для того щоб уникнути перерахованих ускладнень, лікарю необхідно пам'ятати та дотримувати наступних правил. Кожного хворого перед протезуванням необхідно психологічно підготувати: налагодити з ним контакт, пояснити, як необхідно поводити себе у разі появи неприємних відчуттів або болю. Препарування інтактних зубів повиїно проводитися під надійним знеоолюван-

ням. Для роботи слід використовувати добре відцентровані, з високою абразивною здатністю інструменти.

Перед початком роботи необхідно перевірити стан стоматологічної установки, надійність фіксації інструментів у наконечнику.

Ще до початку препарування увести наконечник з інструментом у ротову порожнину і перевірити положення головки та місце лікаря. Вмикати бормашину необхідно після надійної фіксації руки, яка утримує наконечник у ротовій порожнині. Виводити інструмент з ротової порожнини тільки після повної зупинки його. Необхідно планувати робочий день так, щоб препарування проводити на початку, а не в кінці, коли концентрація уваги значно знижується. Недопустимо відволікати лікаря під час проведення препарування зубів.

Особливості препарування зубів під різні конструкції коронок будуть розглянуті у відповідних розділах.

ВИДИ ЗНЕБОЛЮВАННЯ У РАЗІ ПРЕПАРУВАННЯ ТВЕРДИХ ТКАНИН ЗУБІВ ТА МЕТОДИ ЙОГО ПРОВЕДЕННЯ

Біль — один із головних агентів, які породжують небажані реактивні явища під час препарування опорних зубів з живою пульпою під різні види незнімних протезів. Ускладнення, які виникають під час даної маніпуляції, можуть носити як місцевий, так і загальний характер.

У запобіганні виникненню цих реакцій головна роль має належати лікарю стоматологу-ортопеду, адже він має справу з живими тканинами, які різко реагують на ушкодження, і не повинен про це забувати ні на мить. Нині загальноприйнято, що препарування зубів зі збереженою пульпою повинно проводитися тільки під знеболюванням.

Невиконання цих вимог призводить до появи місцевих реакцій на препарування, які проявляються гіперемією пульпи, крововиливом у ній, а в разі грубих маніпуляцій спричиняють загибель її. Виникнення болю значно утруднює якісне виконання маніпуляцій, пов'язаних з препаруванням, підвищує небезпеку поранень язика, щік, губ.

Перед початком препарування необхідно детально обстежити хворого, виявнити, на скільки в нього виражене відчуття страху перед майбутніми маніпуляціями, стан нервової системи тощо. У деяких випадках спочатку необхідно провести медикаментозну підготовку, а вже потім проводити місцеве знеболювання.

Медикаментозна підготовка хворого (премедикація) спрямована на зняття відчуття страху, напруження. Для цього використовують транквілізатори, які хворий вживає за 30-35 хв до початку препарування. Після проведення препарування хворого не можна відпускати з клініки протягом 1 год.

З метою проведення ефективної премедикації використовують такі лікарські засоби:

— седативні речовини (препарати валеріани, пасифлори, собачої кропиви, піону);

— антигістамінні препарати;

— насонні препарати (барбітурати і небарбітурати у малих дозах);

— анксіолітики (малі транквілізатори, атарактики);

— нейролептики (великі транквілізатори, нейролептики у малих дозах);

— парасимпатоблокатори;

— серцеві глікозиди короткої та негайної дії;

— опіати і наркотичні анальгетики;

— ненаркотичні анальгетики;

— глікокортикоїди.

Як показав багаторічний досвід, використання з метою знеболювання різноманітних паст є неефективним і нині вони не використовуються.

Основним методом знеболювання у клініці ортопедичної стоматології у всіх країнах світу є місцева анестезія. Необхідно зазначити, що такі знеболювальні засоби, як новокаїн та його аналоги лідокаїн і тримекаїн, у разі їх використання можуть спричинити небезпечні загальні ускладнення організму хворого, аж до летальних випадків, тому ми рекомендуємо не використовувати дану групу анестетиків для проведення знеболювання.

Для проведення препарування групи зубів широко використовують провідникову анестезію із застосуванням сучасних знеболювальних засобів. Для цього використовують карпульні та одноразові пластмасові шприци з тонкими голками діаметром 0,3 мм. Представниками знеболювальних засобів є:

— 2 % мепівакаїн з адреналіном 1:100 000 (Scandonest 2 % SP);

— 4 % артикаїн з адреналіном 1:200 000 (Ultracain DS, Ubestesin);

— 4 % артикаїн без вазоконстриктора (Septanest 4 % SVC);

— 3 % мепівакаїн без вазоконстриктора (Scandonest 3 % SVC) (мал. 18, див. кольорову вклейку).

Застосування анестетиків з вазоконстрикторами 1:100 000 вимагає від лікаря підвищеної уваги та обережності.

Наявність у клініці високоефективних анестетиків та інструментарію для знеболювання дозволяє проводити інші види анестезій, а саме апікальну під окістя з присінкового боку, інтралігаментарну, спонгіозну — за вибором лікаря залежно від клінічної ситуації.

У деяких випадках у разі неефективності застосування вищеописаних заходів виникає необхідність під час препарування зубів використовувати наркоз у стадії анальгезії (закис азоту, фторотан, ротилан).

Показаннями для застосування загального знеболювання можуть бути такі причини:

— несприйняття хворими місцевих анестетиків або неефективність останніх;

— неможливість усунення страху перед майбутнім втручанням за допомогою психотропних препаратів;

— порушення психіки хворих;

— неможливість проведення препарування за наявності захворювань нервової системи (хорея, гіперкінези, епілепсія тощо).

Зняти біль, запобігти йому, зробити процес препарування безболісним — обов'язок лікаря.

ПИТАННЯ ДЛЯ САМОКОНТРОЛЮ

1. Яка класифікація штучних коронок?
2. Які є показання та протипоказання до застосування штучних коронок?
3. Які правила препарування зубів під різні види штучних коронок?
4. Яка послідовність проведення препарування за різними авторами?
5. Чому є необхідність проведення знеболювання під час препарування зубів?
6. Які засоби та методи знеболювання використовують під час препарування зубів?
7. Які можливі помилки та ускладнення під час проведення знеболювання?

ШТАМПОВАНІ МЕТАЛЕВІ КОРОНКИ

Після обстеження хворого, проведеного препарування опорних зубів та отримання відбитків закінчується перший клінічний етап виготовлення штампованих металевих коронок.

У зуботехнічній лабораторії за отриманими відбитками виготовляють робочу та допоміжну моделі, які співставляють у положенні центральної оклюзії і гіпсують в оклюдатор або артикулятор. Так починається лабораторний етап виготовлення металевих штампованих коронок. Після огляду гіпсових моделей проводять гравірування шийок зубів очним скальпелем. Під час цього процесу не допускається поглиблення ясенної борозни, завданням є тільки точно позначити її контури. У разі необхідності міжзубні проміжки розділяють спеціальною пилкою (лобзиком). Хімічним олівцем позначають клінічну шийку зуба (мал. 47).

Отримана лінія буде служити орієнтиром для визначення довжини та ширини краю коронки, а також ступеня її заглиблення у ясенну борозну.

Відновлення анатомічної форми відпрепарованого зуба зубний технік проводить спеціальним моделювальним воском та моделювальним шпателем.

Першим шаром, який нашаровують на культю зуба, наносять розплавлений віск, починаючи від шийки зуба до різального краю, щоб запобігти потраплянню воску у ясенну борозну, що може призвести до зміни розмірів майбутньої коронки. Після нашарування воску починають моделювання анатомічної форми зуба. Обсяг відмодельованого зуба зменшують на товщину металу, тобто на 0,25-0,3 мм (мал. 48).

Після відновлення анатомічної форми зуба воском переходять до виготовлення гіпсового та металевого штампів. Змодельований воском зуб вирізають з гіпсової моделі. Коронкова частина зуба у напрямку поздовжньої осі повинна мати продовження приблизно на довжину двох коронок (мал. 49). Товщина кореневої частини гіпсового штампа повинна точно відповідати профілю поперечного перерізу в ділянці шийки зуба. Звуження або розширення цієї частини

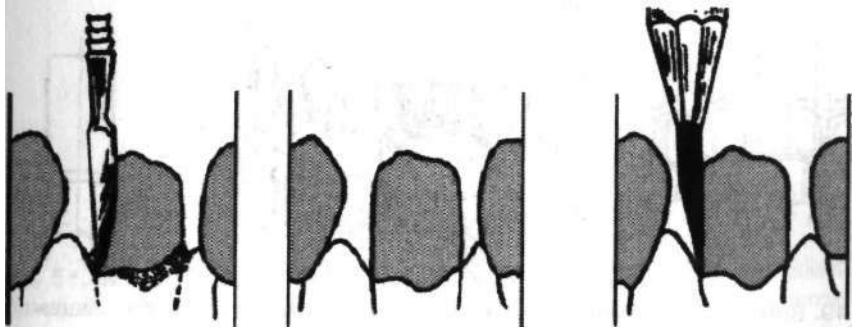

Мал. 47. Гравірування шийки зуба

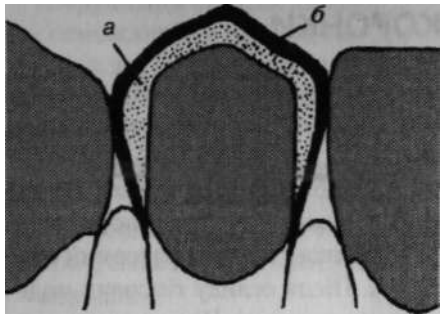

Мал. 48. Моделювання анатомічно форми зуба: а — зменшений обсягвоскового шару; *б* — відмодельована товщина природного зуба

штампа призведе до виготовлення штучної коронки, яка не відповідає розмірам шийки зуба.

Розмітку гіпсового штампа здійснюють за різними методиками (мал. 50).

За однією із них, відступивши приблизно на 1 мм від лінії клінічної шийки зуба, яку позначають хімічним олівцем, паралельно до неї роблять канавку глибиною 0,5 мм, яка буде служити орієнтиром для визначення довжини краю металевої коронки.

За другою методикою спочатку позначають хімічним олівцем другу лінію, яка знаходиться на відстані 1 мм від першої, і вже потім гравірують канавку, відступивши від другої лінії ще на 1 мм. Перевага цієї методики полягає у тому, що попередньо створюється запас довжини коронки, а це зменшує небезпеку виготовлення вкороченої коронки і таким чином забезпечує найбільшу точність.

Потім скальпелем видаляють залишки гіпсу з усієї пришийкової частини, на якій здійснювалася розмітка, надаючи їй однаковий з контуром шийки профіль поперечного перерізу.

За отриманими гіпсовими штампами виготовляють металеві штампи. Для отримання з металу точної копії гіпсового штампа його спочатку замочують у

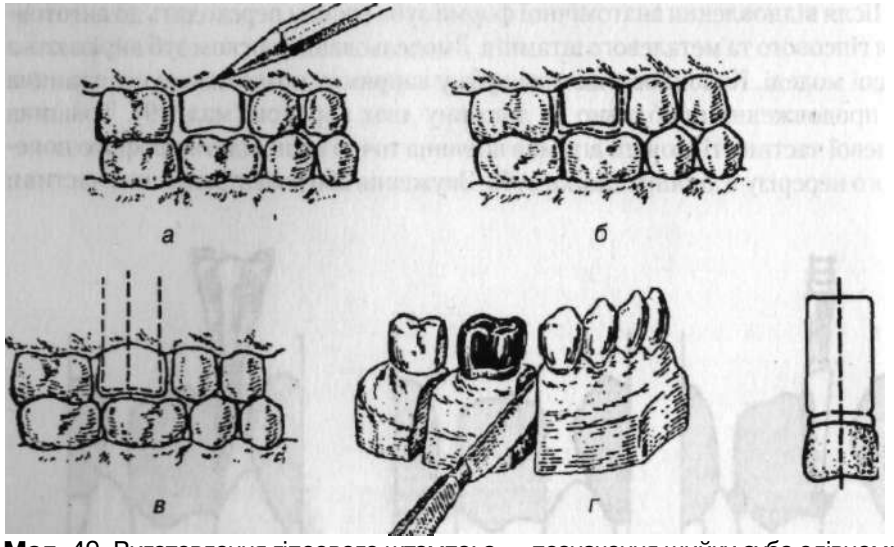

Мал. 49. Виготовлення гіпсового штампа: а — позначення шийки зуба олівцем; *б* — межі моделювального воску; *в* — виділення змодельованого зуба з гіпсової моделі; г — готовий гіпсовий штамп

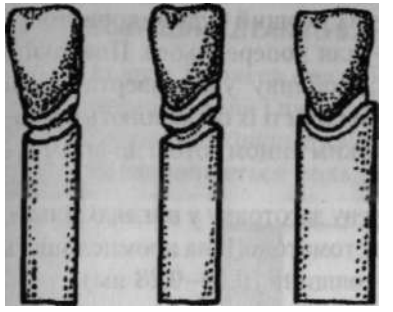

***Мал.** 50.* Розмітка гіпсового штампа (пояснення у тексті)

воді. У гумове кільце (плашку) діаметром 3-4 см і висотою 4-5 см заливають рідкий гіпс (мал. 51). Вологий гіпсовий штамп, попередньо змазавши тонким шаром гіпсу, виймають і знову вводять у кільце, а потім повністю занурюють у рідкий гіпс так, щоб штами був розміщений суворо вертикально та по центру гумового кільця. Після затвердіння гіпсовий блок виштовхують з гумового кільця. На двох протилежних боках роблять клиноподібні поздовжні борозенки глибиною 3-4 мм, залишаючи шар до гіпсового штампа не менше ніж 3-5 мм. Поздовжні заглиблення повинні бути орієнтовані суворо до поздовжньої осі гіпсового штампа. Для розколювання гіпсової форми її кладуть на долоню лівої руки, а лезо ножа для гіпсу вставляють у поздовжню борозенку. Важелеподібним рухом розколюють блок і вивільняють гіпсовий штамп. Після вивільнення гіпсового штампа усі частини гіпсової форми складають, вміщуючи її у гумове кільце і заливаючи в нього.розплавлений легкоплавкий метал, який розплавляють у спеціальній ложці за температури 65-95 °С; звичайно використовують сплав "Мелот".

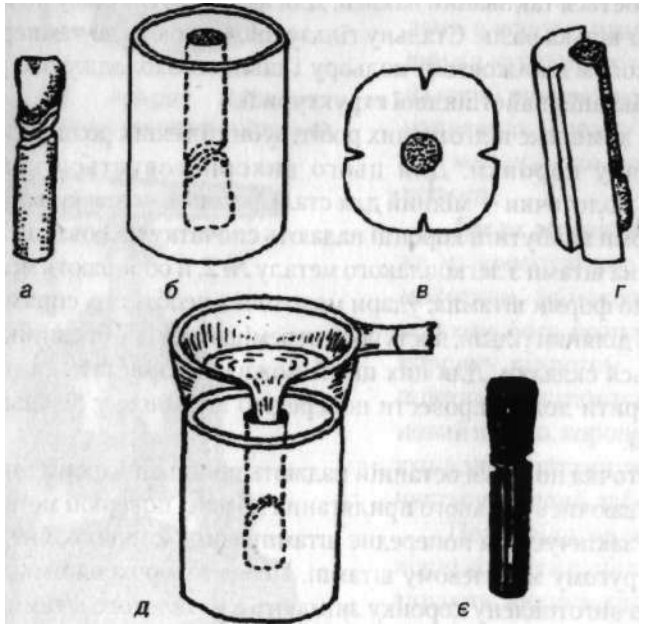

***Мал.** 51.* Виготовлення металевого штампа: а — гіпсовий штамп; *б* — гіпсовий штамп у гумовому кільці; в — гіпсовий блок разом з гіпсовим штампом; г—розколотий гіпсовий блок; *д* — заповнення гіпсового блока (форми) легкоплавким металом; є — металевий штамп

Для кожного зуба відливають 2 штампи, з яких перший буде використовуватися для кінцевого штампування, а другий — для попереднього. Поверхню металевих штампів обробляють напильниками, особливу уваги звертають на ділянку шийки зуба, жувальну поверхню, за необхідності їх обробляють кругами або борами. Підготовлені металеві штампи таким чином готові до штампування коронки.

Зубному техніку необхідно підібрати металеву заготовку у вигляді гільзи, з якої буде штампуватися коронка. З цією метою стоматологічна промисловість випускає стандартні гільзи різного діаметра та товщини (0,20-0,28 мм).

У разі виготовлення коронок із сплаву золота застосовують диски діаметром 23-30 мм і товщиною 0,25-0,28 мм. Процес підготовки гільзи до штампування складається з добору гільзи, діаметр якої відповідав би коронці зуба, з таким розрахунком, щоб вона з деяким зусиллям натягувалася на металевий штамп. Якщо гільз відповідного діаметра немає, тоді використовують для їх протягування (зменшення у діаметрі) апарат "Самсон".

Для отримання гільзи відповідного діаметра стандартну заготовку вставляють навпроти певного отвору матриці і протягують за допомогою пуансона, переводячи гільзу з одного отвору до другого, добиваючись таким чином потрібного діаметра.

Багаторазові протягування гільзи через отвори призводять до зміни структури металу, утворюється так званий наклеп. Для його зняття гільзу необхідно термічно обробляти кілька разів. Стальну гільзу прожарюють до температури 1100 °С до появи солом'яно-жовтого кольору і швидко охолоджують у воді. Цим досягається фіксація найстійкішої структури її.

Провівши весь комплекс підготовчих робіт, зубний технік розпочинає попередню штамповку коронки. Для цього використовується ковадло, свинцева основа та молоточки — мідний для сталі, роговий — для сплаву золота. Приблизної форми найбутній коронці надають спочатку на ковадлі. Потім, надягнувши гільзу на штамп з легкоплакого металу № 2, її оббивають молоточком, наближуючи до форми штампа; удари молоточка необхідно спрямовувати на найвипукліші ділянки гільзи, поступово переміщуючи їх у бік шийки зуба; у металі проявляться складки. Для цих цілей можна використати свинцевий брус, у якому створити ложе і провести попередню штамповку різальної або жувальної поверхні.

Ударами молоточка по гільзі останній надають приблизну форму майбутньої коронки, добиваючись щільного прилягання до всієї поверхні металевого штампа. На цьому закінчується попереднє штампування коронки, яке проводиться тільки на другому металевому штампі. Перед завершальним штампуванням попередньо виготовлену коронку знімають з металевого штампа шляхом розплавлення останнього, а коронку піддають термічній обробці.

Завершальне штампування може бути внутрішнє, зовнішнє і комбіноване. Найпоширенішим методом, хоча й ненайточнішим, було зовнішнє штампування, що здійснювалося в апараті Паркера.

ЗОВНІШНЄ ШТАМПУВАННЯ

Апарат Паркера (мал. 52) складається з двох частин — порожнистої циліндричної основи і циліндра, що в неї входить.

Зовнішній кінець циліндра має масивну гладеньку поверхню. Порожнина основи заповнюється мольдином (суміш білої глини і гліцерину) чи вулканізованим каучуком. Основа закріплена в нижній частині преса, а інший циліндр пов'язаний з верхньою частиною преса.

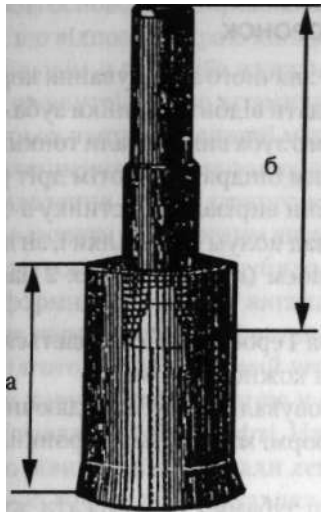

Мал. *52.* Апарат Паркера для зовнішнього штампування коронок

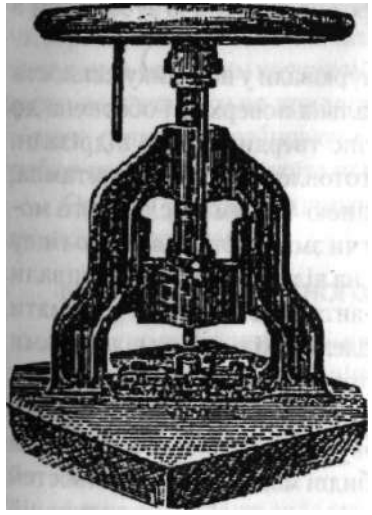

Мал. *53.* Гвинтовий прес для штампування коронок

Металевий штамп зуба з надягненою на нього попередньо відштампованою коронкою обгортають полотняною тканиною чи щільним папером (для запобігання потраплянню мольдина між коронкою і штампом) і після встановлення його точно по центру жувальною поверхнею униз ударами молотка чи пресуванням у спеціальному пресі втискають у масу (мал. 53),

За ручку прес розкручують і різко відпускають, у такому разі циліндр, входячи в основу, ударяє у штамп, а мольдин чи каучук виконує роль контрштампа, який рівномірно передає тиск по всіх напрямках і сприяє щільному приляганню коронки до поверхні металевого штампа.

Після штампування, якщо є складки на поверхні коронки, їх розбивають молотком, знімають коронку зі штампа шляхом його розплавлення, тримаючи коронку пінцетом. У разі необхідності повторного штампування виготовляють новий штамп, коронку термічно обробляють і знову штампують. На цьому закінчується перший лабораторний етап.

Перед відправленням у клініку одиночні коронки відбілюють, кип'ятять, витирають, якщо ж коронка необхідна для якірного кріплення мостоподібного протеза, то її відбілюють після завершального виготовлення останнього.

Таким чином, під час зовнішнього штампування штампом є підготовлений

зуб із легкоплавкого сплаву, а контрштампом — мольдин чи вулканізований каучук.

Крім зовнішнього штампування широко використовують комбінований спосіб штампування, який поєднує у собі елементи зовнішнього і внутрішнього штампування. Метод внутрішнього штампування не використовується, але для розуміння комбінованого методу необхідно ознайомитися і з ним.

МЕТОД ВНУТРІШНЬОГО ШТАМПУВАННЯ КОРОНОК

Цей метод використовувався раніше у разі значного зруйнування коронок зубів, коли гіпсовий відбиток не міг точно передати відбиток шийки зуба. Тому після препарування діаметр шийки зруйнованого зуба вимірювали тонким м'яким (бронзово-алюмінієвим) дротом, так званим біндратом. Потім дріт розрізали в одному місці і відповідно до його довжини вирізали пластинку з червоної міді товщиною 0,25-0,50 мм, прогрівали її над полум'ям горілки і, зігнувши у вигляді кільця, спаювали краї срібним припоєм (склад припою: 2 частини срібла і 1 частина латуні).

Доцільним було використання кольцеміра Гербста, що складається із 22 кілець та шкали з міліметровими поділками на кожному кільці.

Відбіливши кільце у спирті, його припасовували до зуба, надаючи йому контурними шипцями форму, що відповідає формі майбутньої коронки. Край кільця повинен заходити під ясна на 0,5 мм.

Кільце повинно мати контакт із сусідніми зубами і не заважати жувальним рухам нижньої щелепи. Припасувавши кільце, накладали невелику кількість термопластичної відбиткової маси типу № 3 чи Керра, можна і віск, та пропонували хворому зімкнути щелепи в центральній оклюзії, щоб отримати відбиток зубів-антагоністів. Потім кільце обережно знімали із зуба разом з відбитковою масою.

У лабораторії кільце заповнювали гіпсом і занурювалиу невелику кількість густуватого гіпсу, налитого на стіл гак, щоб жувальна поверхня і обернена до неї частина кільця не покривалися ним. Коли гіпс тверднув, його підрізали, надаючи моделі видовженої форми, як під час виготовлення гіпсового штампа. З обох боків кільця на гіпсі робили нарізки глибиною 4-5 мм. Після цього модель разом з кільцем занурювали на 2-3 хв у воду чи змазували поверхню гіпсу олією там, де нарізки. На цю поверхню, а також і на відбиткову масу наливали гіпс, щоб відтворити жувальну поверхню зубів-антагоністів, тобто отримати частковий гіпсовий оклюдатор. Обидві гіпсові моделі (з кільцем і з відбитками антагоністів) повинні бути достатньо міцними і тому розмір кожної слід довести до 5-7 см довжини та 3-4 см висоти. Після повного затвердіння гіпсу моделі обережно роз'єднували і видаляли відбиткову масу, нагрівши її у гарячій воді. Під час моделювання жувальної поверхні обидвімоделі без особливостей співставляють в центральній оклюзії, оскільки є орієнтири - нарізки на нижній моделі і відповідні їм виступи на верхній.

Потім під дією гарячої води видаляли термопластичну відбиткову масу, а

на її місце в кільце наливали незначну кількість рідкого гіпсу і обидві моделі швидко з'єднували у центральній оклюзії. Наступною моделювали гіпсову оклюзійну поверхню (модель щелепи-антагоніста попередньо слід змазати олією чи занурити у воду). Моделювання на гіпсі проводиться ретельно, поступово, адже зрізані надлишки гіпсу неможливо повернути назад.

Коли моделювання жувальної поверхні було завершене, кільце разом з гіпсовою основою відокремлювали від моделі і шпателем заглиблювали на гіпсі лінію, що відповідає краю кільця. Таким чином отримували копію зуба, покритого кільцем, з гіпсовою жувальною поверхнею.

Для внутрішнього штампування використовувався апарат, що складається із трьох частин: масивної мідної чи стальної кювети з виступами всередині для полегшення розколювання контрштампа із легкоплавкого металу, підставки для видалення легкоплавкого металу із кювети та гумового конуса, що складає дно кювети з металевим штифтом для укріплення гіпсового зуба. До апаратадодається товкачик та зубило для розколювання і видалення із кювети металевої форми. У зібраному вигляді апарат для внутрішнього штампування зовні нагадує паровозик, тому і дотепер вживають зубні техніки таке слово.

Підготовлений гіпсовий штамп з кільцем закріплювали'на штифтику гумового конуса. З цією метою в основі гіпсового зуба просвердлювали отвір і закріплювали зуб на штифті. На гумовий конус установлювали кювету. У кювету до рівня країв наливали легкоплавкий сплав. Після затвердіння його видаляли за допомогою товкачика і зубила, потім розколювали. Таким чином отримували контрштамп. Підібравши необхідну гільзу, вкладали її між частинами контрштампа і повертали знову в кювету, приклавши необхідне незначне зусилля, що відповідає кільком ударам молоточка. Штампування починали із жувальної поверхні, поступово вбиваючи всередину гільзи шматок ялинового чи березового дерева. Після завершення штампування оклюзійної поверхні гільзу заповнювали м'яким каучуком чи дробом. Штампування вважалося завершеним, якщо коронка щільно прилягала до всіх ділянок контрштампа. Це можна перевірити, потупово розбираючи контрштамп на частини. Після перерахованої обробки краї коронки підрізали по шийці зуба.

Отже, у разі внутрішнього методу коронка виштамповується за металевим контрштампом.

МЕТОД КОМБІНОВАНОГО ШТАМПУВАННЯ КОРОНОК

Якбуло вжезауважено, цей метод поєднує елементи зовнішнього і внутрішнього штампування. Із зовнішнього штампування запозичено спосіб виготовлення металевого штампа, а з внутрішнього - металевого контрштампа. Його ще називають штампуванням за методом ММ СІ (Московський медичний стоматологічний інститут).

Апарат складається із сталевої кювети, внутрішні поверхні якої зведені на конус і мають по присередній лінії два виступи, що полегшують розколювання контрштампа. Кювета має підставку у вигляді металевого кільця. У дні кювети

є отвір діаметром 1 см для видалення контрштампа. У деяких апаратах замість виступів у кюветі використовується металевий стержень з трьома тригранними зубцями. Це забезпечує отриманя трикутних впадин у відливках із легкоплавкого сплаву і полегшує їх розколювання.

Для відцентрування металевого штампа в кюветі додається тримач, який, фіксуючи штамп, розташовують у центральних вирізках її верхньої поверхні.

Металевий штамп зуба готують так, як і в разі зовнішнього штампування. Після цього поверхню металевого штампа обгортають одним шаром лейкопластиру, залишаючи вільною оклюзійну поверхню чи різальний край. Це відповідає товщині металевої коронки. Для цього ж слід змазати поверхню штампа олією і обсипати тальком.

Розташувавши тримач із штампом у центрі кювети, в неї наливають розплавлений легкоплавкий сплав, після затвердіння якого кювету ставлять на підставку догори дном, видаляють з отвору дна кювети вату і, увівши в отвір товкачик, ударами молотка видаляють контрштамп. Розколювання контрштампа і вивільнення з нього металевого штампа здійснюють за допомогою зубила чи гіпсового ножа, які уводять у заглиблення, що утворилося на бічній поверхні штампа. У разі використання стержня з тригранними зубцями розколювання контрштампа відбувається у момент його вивільнення з кювети.

З поверхні металевого зуба видаляють лейкопластир, надягають попередньо відштамповану коронку і, вставивши в заглиблення контрштампа, повертають останній у кювету, злегка постукуючи молоточком, щоб він зайняв попереднє положення. Для цього можна використовувати товкачик. Потім ударами молотка по штампу і товкачику проводять штампування. Штамп з коронкою звільняють від контрштампа описаним вище способом, тобто вибиванням контрштампа, його розплавленням і вивільненням коронки. Незначні складки та нерівності на поверхні коронки усувають шляхом розбивання на кувадлі чи штампі. У деяких випадках доцільно проводити повторне штампування коронки. У такому разі необхідно виготовити додатково металевий контрштамп та штамп.

На цьому закінчується лабораторний етап виготовлення штампованої металевої коронки, і її передають у клініку.

Клінічний етап починається з детальної оцінки якості виготовленої коронки. Якість коронки перевіряють під час її примірки на природному відпрепарованому зубі. Це можна зробити на гіпсовому штампі, що є доцільнішим та ефективнішим, і вже опісля проводити примірку в ротовій порожнині. Лікар стоматолог-оргопед, оцінюючи коронку, повинен звернути увагу на якість штамповки. Гладенька, рівна поверхня свідчить про високу якість виконаної роботи. Недоброякісна штамповка проявляється складками металу, нерівною поверхнею, невідповідністю краю коронки шийці зуба.

У разі виготовлення кількох коронок з метою запобігання помилкам під час припасовки їх необхідно на гіпсовому штампі олівцем позначати належність зуба до щелепи та її боку. Після оцінки якості штамповки коронки переходять

до перевірки її довжини. На гіпсовому штампі краї коронки повинні перекривати лінію клінічної шийки зуба на 0,3-0,5 мм. Готова коронка повинна мати анатомічну форму, яка відповідала б даному природному зубу, з добре вираженим поясом. Провівши оцінку штампованої коронки на штампі, якщо немає необхідності у переробці, розпочинають її припасовку на природному зубі.

Штучну коронку знімають з гіпсового штампа, ретельно промивають перекисом водню, дезінфікують спиртом і накладають на опорний зуб. Якщо коронка не накладається, необхідно перевірити якість підготовки опорного зуба. У разі правильної підготовки зуба не накладається вузька коронка, що може бути наслідком низки помилок (неточне зняття відбитка, неакуратне гравірування, звуження шийки зуба тощо). У такому разі коронку передають у зуботехнічну лабораторію для переробки. Правильно виготовлена коронка повинна просуватися уздовж підготовленого під неї природного зуба, а за умови повного накладання коронки її край повинен мінімально заглиблюватися в ясенну борозну. Загальноприйнято, що у молодих людей із здоровими тканинами пародонта край коронки повинен заглиблюватися у ясенну борозну не більше ніж на 0,1-0,2 мм.

У людей похилого віку з вираженими явищами атрофії дозволяється заглиблення на 0,3-0,5 мм. Хронічні ураження міжзубних сосочків часто є реакцією тканин маргінального пародонта на подовження коронки.

Після уточнення довжини коронки, якщо необхідно, її вкорочують карборундовими дисками і переходять до перевірки щільності прилягання коронки до шийки зуба.

Штучна коронка, що не має щільних контактів з поруч розміщеними зубами, вважається неповноцінною. Штамповані коронки не повинні порушувати оклюзійні взаємовідношення міжзубами-антагоністами. Провівши всі названі маніпуляції і переконавшись, що виготовлена коронка відповідає усім вимогам, її передають для наступного лабораторного етапу — відбілювання, шліфування та полірування.

Відбілювання коронок має за мету видалення з них окисної плівки, що утворилася в результаті багаторазової термічної обробки.

У якості відбілювачів використовують водні розчини багатьох кислот, а саме: соляної, сірчаної, азотної, а також їх суміші.

Для відбілювання коронок, виготовлених із нержавіючої сталі, застосовують суміш, яка складається із 6 частин азотної кислоти, 47 частин соляної кислоти, 47 частин води. У такій суміші коронки кип'ятять протягом 1-2 хв. Відбілювачі взаємодіють не тільки з окисною плівкою, що знаходиться на поверхні металу, але й частково розчинюють сам метал, тому необхідно суворо дотримуватися правил відбілювання.

Після відбілювання коронку шліфують еластичним кругом, потім — на жорсткій щітці або фільці, що зафіксовані на шліфдвигуні, наносять полірувальну пасту залежно від матеріалу, з якого виготовлена коронка, а закінчують полірування м'якою нитяною щіткою "пушок". Широкого застосування набу-

ли полірувальні пасти, розроблені Державним оптичним інститутом (ДОІ), для обробки протезів із нержавіючої сталі.

Підготовлену коронку передають із зуботехнічної лабораторії у клініку для завершального етапу — фіксації. Перед приміркою коронки в ротовій порожнині її ретельно промивають перекисом водню та дезінфікують спиртом. Накладають коронку на опорний зуб, перевіряючи її відповідність усім вимогам, описаним вище. Коронку перед фіксацією ще раз обробляють спиртом, висушують теплим повітрям, опорний зуб бажано обробити механічно з метою видалення зубного нальоту. Потім його обробляють перекисом водню, рот полощуть водою. Опорний зуб обкладають ватними валиками, обробляють спиртом і висушують теплим повітрям. На скляній пластинці, підготовленій раніше, проводять замішування до сметаноподібної консистенції одного із видів фіксувального цементу.

Приготовлений цемент ("Вісфат", "Уніфас", "Полікарбоксилатний" тощо) шпателем вносять у коронку приблизно на 1/3 об'єму, обов'язково промазуючи стінки. Коронку з цементом накладають на опорний зуб, стежачи за тим, щоб ватні валики в жодному разі не потрапили під край коронки. У разі необхідності використовують допомогу медсестри. Після накладання коронки відразу ж необхідно перевірити оклюзійні взаємовідношення. Якщо коронка перебуває у щільному контакті з зубами-антагоністами, хворого просять тримати зуби зімкнутими 5 хв.

Особлива увага лікаря необхідна під час очищення коронки від цементу. Для запобігання травмі ясен усі рухи та напрямки інструменту мають проходити від ясен до різального краю або жувальної поверхні.

Після видалення залишків цементу з поверхні зуба бажано тримати зуби зімкненими ще протягом 1-2 год до повного затвердіння фіксувального матеріалу, зауваживши, що протягом цього часу не допускається вживання їжі.

Детальний опис клініко-лабораторних етапів виготовлення штампованих металевих коронок зумовлений тим, що кожний лікар-початківець колись уперше виготовляє ортопедичну конструкцію у вигляді коронки. Детальне вивчення клініки ортопедичної стоматології має починатися з цього розділу, що дозволить правильно зрозуміти й інші розділи, хоча штамповані коронки використовуються все рідше і рідше.

ЕКВАТОРНІ ТА ТЕЛЕСКОПІЧНІ КОРОНКИ

Екваторна коронка є різновидом металевої коронки, яка покриває зуб лише до пояса (екватора). Екваторна коронка може бути штампованою і литою. Застосовують як опорний та фіксувальний елемент у мостоподібних протезах, у разі конвергенції та дивергенції жувальних зубів, коли необхідно значне препарування твердих тканин з попереднім депульпуванням, останнє небажане у людей похилого віку та з соматичною патологією. Екваторні коронки застосовують для шинування жувальних зубів за наявності захворювань тканин пародонта. Вони не перешкоджають проводити хірургічні та терапевтичні процедури (мал. 54).



Мал. 54. Екваторна коронка

Препарування зуба проводиться так само, яка і в разі використання помої штампованої коронки, але тільки до пояса, на рівні якого створюється круговий уступ. Усі клінічні та лабораторні етапи аналогічні. Треба пам'ятати, що екваторна коронка повинна впиратися в уступ, створюючи плавний перехід до приясенної частини. Бажано не створювати ретенційні пункти, де будуть затримуватися залишки їжі.

Телескопічні коронки являють собою систему подвійних коронок — зовнішньої та внутрішньої. Внутрішня коронка має циліндричну форму і звичайно повторює контури препарованого зуба. Зовнішня відтворює анатомічну форму зуба і завжди з'єднана із знімним пластинковим протезом. Вони використовуються для фіксації мостоподібних або знімних пластинкових протезів.

Показання до застосування телескопічних коронок обумовлюють, з одного боку, їх фіксувальні властивості, а з другого — необхідність зняття великої кількості твердих тканин опорного зуба на товщину подвійних коронок. Виходячи з цього, опорні зуби повинні відрізнятися високими та великими клінічними коронками, за наявності яких можливо зняти значний шар твердих тканин без небезпеки розкриття порожнини зуба.

Існує два види телескопічних коронок, які використовуються у клініці. Це штамповані та литі (мал. 55).

Перші простіші щодо технології виготовлення, другі відрізняються високою точністю. Можливість застосування облицювальних матеріалів робить литі телескопічні коронки вигідними і в естетичному відношенні.

ПЛАСТМАСОВІ КОРОНКИ

Використання пластмасових коронок в останній час у зв'язку з широким застосуванням нових сучасних технологій виготовлення естетичних конструкцій зубних протезів значно обмежено. Але в деяких випадках та за умови

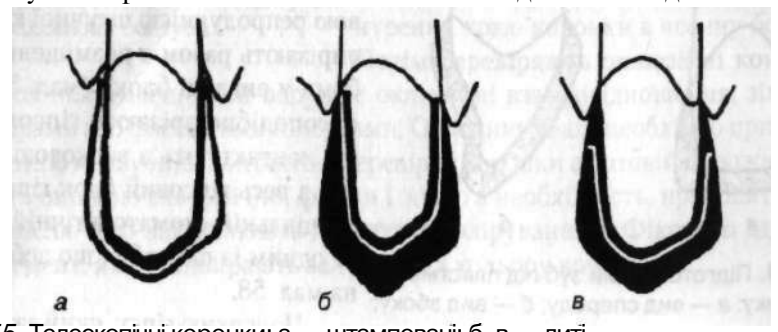

Мал. 55. Телескопічні коронки: а — штамповані; б, в — литі

правильної оцінки клінічної картини, детальної підготовки опорного зуба і доброго технічного виконання можна добитися високої якості. Загальним показанням до їх застосування є естетичні вимоги, але для виготовлення пластмасових коронок необхідні і певні клінічні умови. Не рекомендується виготовляти пластмасові коронки у разі низької та широкої клінічної коронки, патологічної стертості зубів, глибокого прикусу, часткової відсутності зубів, несприйняття акрилових пластмас.

Препарування опорного зуба під пластмасову коронку має свої особливості. Необхідно врахувати, що у разі виготовлення міцної пластмасової коронки виникає потреба у значному препаруванні опорного зуба. Вихідним орієнтиром може служити підготовлений зуб під металеву штамповану коронку (мал. 56).

Найкраще проводити препарування зуба з уступом, але цей метод вимагає високого мистецтва, тому лікарі стоматологи-ортопеди препарують без уступу. Препарування починають з різальної або жувальної поверхні, знімаючи шар твердих тканин до 1,5 мм. Дуже уважно препарують піднебінну поверхню фронтальних зубів, тому що існує загроза розкриття порожнини зуба.

Ступінь розімкнення між зубами-антагоністами має складати 1-1,5 мм. Бічні стінки додатково препарують для отримання ледь вираженого конусу, нахил не більше 3-5 градусів.

У кінці препарування ретельно згладжують гострі кути та проводять перевірку підготовленого зуба щодо зубів-антагоністів яку положенні центральної оклюзії, так і під час бічних рухів. Відбитки знімають силіконовими масами й отримують подвійні відбитки. Визначають колір пластмаси, і на цьому закінчується перший клінічний етап.

У зуботехнічній лабораторії за отриманими відбитками виготовляють модель із супергіпсу. Намоделі зрізають ясенний край до найглибшого його відбитка в ясенній борозні. Цей метод вважається доцільнішим, ніж гравірування шийки зуба. Після підготовки пришийкової ділянки, яка повинна забезпечити мінімальне занурення пластмасової коронки в ясенну борозну (не більше ніж 0,5 мм), здійснюють моделювання анатомічної форми зуба. Воскову репродукцію майбутньої штучної коронки моделюють збільшених розмірів у розрахунку на усадку пластмаси та обробку після полімеризації.

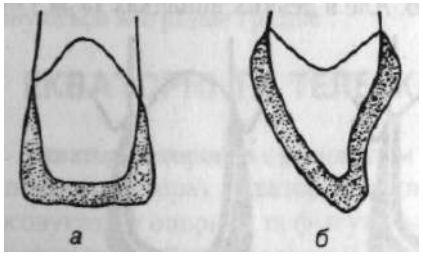

***Мал.** 56.* Підготовлений зуб під пластмасову коронку: а — вид спереду; б — вид збоку; на малюнку штриховкою показана пластмасова коронка

Модель опорного зуба з воскової репродукцією штучної коронки вирізають разом з розміщеними зубами у вигляді блоку (мал. 57). Конусоподібно зрізають гіпсові зуби, що контактують з восковою моделлю, а весь гіпсовий блок гіпсують у спеціальній стоматологічній кюветі за одним із способів' щ0 зобРажено

Поверхню гіпсу, який затвердів,

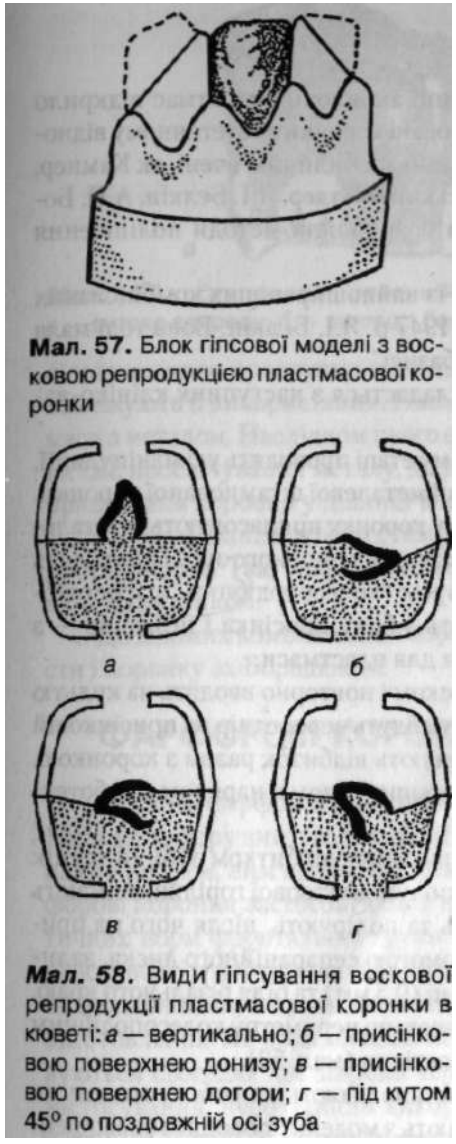

Мал. 57. Блок гіпсової моделі з восковою репродукцією пластмасової коронки

Мал. 58. Види гіпсування воскової репродукції пластмасової коронки в кюветі: *а* — вертикально; *б* — присінковою поверхнею донизу; *в* — присінковою поверхнею догори; *г* — під кутом 45° по поздовжній осі зуба

змазують вазеліном, накладають верхню частину кювети і заливають її гіпсом. Після кристалізації гіпсу кювету вміщують у киплячу воду на 10-15 хв і потім відкривають. Залишки розплавленого воску повністю вимивають гарячою водою і охолоджують кювету.

Пластмасову коронку можна виготовити і двоколірною. Для цього гіпсування необхідно провести так, щоб уся присінкова поверхня була відкрита. Для виготовлення пластмасових коронок використовують пластмаси "Синма-74" та "Синма-М". їх випускають у вигляді комплекту "порошок-рідина". Пластмасове тісто готують двох кольорів відповідно до кольору зуба. Формування проводять спочатку кольором, який вказаний основним, а потім — по різальному краю. Витримавши режим полімеризації, коронку вивільняють з кювети, видаляють з її поверхні залишки гіпсу, обробляють, шліфують і полірують, після чого передають у клініку. У клінічному залі починається другий клінічний, завершальний, етап виготовлення пластмасової коронки. Готову коронку лікар оглядає, визначаючи якість її виготовлення. Після дезінфекції коронку приміряють на опорний зуб. Звичайно необхідно проводити корекцію коронки. Для цього використовують копіювальний папір, силіконові відбиткові маси. Критерієм повного накладання коронки на опорний зуб є занурення краю коронки в ясенну борозну. Потім перевіряють оклюзійні контакти. Надлишок пластмаси, який порушує оклюзійні взаємовідношення, зішліфовують борами або фасонними головками. Особливу увагу необхідно приділяти відновленню міжзубних контактів. Перевірку коронки в ротовій порожнині завершують оцінкою анатомічної форми і, якщо є необхідність, проводять її корекцію, після чого відновлюють поверхню поліруванням. Фіксацію здійснюють на цемент, який підбирають залежно від кольору коронки.

КОМБІНОВАНІ КОРОНКИ

Застосування у стоматологічній практиці акрилових пластмас відкрило можливість удосконалювати металеві штамповані коронки в естетичному відношенні. Свій внесок у вирішення даної проблеми зробили такі вчені, як Кампер, Мате, Роймут, В.С. Погодін, В.Ю. Курляндський, Міллер.Я.І. Бєлкін, А.П. Бородюк. їхньою заслугою було те, що вони розробляли методи поліпшення з'єднання пластмаси з металом.

У 40-ві роки минулого століття однією із найпоширеніших комбінованих коронок була коронка, яку запропонував у 1947 р. Я.І. Бєлкін. Вона тоді мала назву "коронка з пластмаси на металевому базисі".

Виготовлення коронки за Бєлкіним складається з наступних клініко-лабораторних етапів.

На першому клінічному та лабораторному етапі проводять усі маніпуляції, які відповідають етапам виготовлення повної металевої штампованої коронки.

На другому клінічному етапі штамповану коронку припасовують за загальноприйнятою методикою. Потім коронку знімають з опорного зуба і проводять перфорацію присінкового боку коронки бором (колесоподібним, шароподібним). Опорний зуб додатково зішліфовують з боку присінка і незначно — з апроксимальних боків для звільнення місця для пластмаси.

Коронку заповнюють розплавленим воском і повторно вводять на культю опорного зуба, у такому разі залишки воску вийдуть через отвір на присінковій поверхні. Залишки воску видаляють і отримують відбиток разом з коронкою. Визначають колір пластмаси і передають коронку разом з нарядом у зуботехнічну лабораторію.

На другому лабораторному етапі за отриманим відбитком зубний технік відливає модель. Коронку підігрівають над полум'ям газової горілки, знімають і виплавляють залишки воску. її шліфують та полірують, після чого на присінковій поверхні вирізають "вікно" за допомогою сепараційного диска, залишаючи вузьку смужку в пришийковій ділянці (0,5 мм) та біля різального краю. Для поліпшення з'єднання металу з пластмасою по периметру колесоподібним бором вирізають нарізки у вигляді хвоста ластівки (мал. 59).

Опісля каркас штампованої коронки встановлюють на робочу модель та перевіряють її відповідність. Коронку знімають з моделі, проводять знежирення , приясенну смужку ізолюють лаком (ЕДА). Після висушування лаку коронку знову встановлюють на модель і проводять моделювання воском присінкової поверхні з урахуванням топографії поруч розміщених зубів. З моделі вирізають гіпсовий блок, який включає зуб зі штучною коронкою та сусідні зуби з кожного боку, блок гіпсують у кювету присінковою поверхнею догори, проводять замочування у воді і відливають контрштамп. Сгоматологічну кювету поміщають під прес для видалення залишків гіпсу та його кристалізації. Кювету відкривають за допомогою гарячої води, виплавляють віск, потім охолоджують і проводять пакування пластмаси відповідного кольору. Дана коронка,

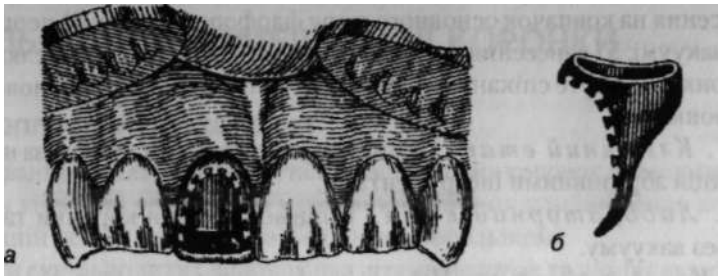

Мал. 59. Створення ретенційних пунктів у вигляді хвоста ластівки: а — вигляд спереду; *б* — вигляд з боку каркасу коронки

відрізняючись простотою виготовлення, має низку серйозних недоліків, що обмежують її використання. Насамперед це слабке механічне з'єднання пластмаси з металом. Наслідком цього є наявність зазорів, у які потрапляють залишки їжі, просвічування металу, дефекти пластмасового облицювання, нещільне прилягання коронки у ділянці шийки зуба тощо.

Перераховані недоліки стимулювали вчених до вдосконалення даного виду протезування. Так, зокрема, відомо низку модифікацій коронки за Свердловим, Куриленком.

До відомих комбінованих коронок на штампованій основі необхідно віднести і коронку за Бородюком.

ФАРФОРОВІ КОРОНКИ

Першим фарфор для виготовлення зубних протезів застосував П.Фошар. Нині з фарфору виготовляють зуби для знімних протезів, вкладки, коронки на одиночні зуби, ним проводять облицювання металокерамічних протезів. Фарфорові коронки застосовуються для відновлення анатомічної будови та естетичних норм фронтальної групи зубів. Фарфорові коронки за свої естетичні властивості отримали визнання у тих випадках, коли їх застосовували суворо за показаннями, з правильною підготовкою зубів та дотриманням технології виготовлення. Як показав клінічний досвід, фарфорові коронки не використовуються сьогодні так широко через свою крихкість, великі обмеження щодо застосування, необхідність використання для їх виготовлення дуже дорогої платинової фольги. їх з великим успіхом замінили металокерамічні та композитні коронки.

Для розуміння історії розвитку ортопедичної стоматології та її клініки наводимо клініко-лабораторні етапи виготовлення фарфорової коронки:

1. Клінічний етап. Обстеження хворого, складання плану лікування, препарування зубів, зняття відбитків, визначення кольору фарфорової коронки, фіксація тимчасової (провізорної) коронки.

//. Лабораторний етап: 1) виготовлення розбірної та додаткової моделей; 2) виготовлення платинового ковпачка товщиною 0,025 мм і тоншого;

3) нанесення на ковпачок основного шару фарфорової маси; 4) перше спікання маси у вакуумі; 5) нанесення денТинного та емалевого шару, моделювання форми коронки; 6) друге спікання у вакуумі; 7) витягування платинового ковпачка з коронки.

III. Клінічний етап. Припасування коронки в клініці, за необхідності — корекція абразивними інструментами.

IV. Лабораторний етап. Кінцеве спікання коронки та її глазурування без вакууму.

V. Клінічний етап. Перевірка коронки в ротовій порожнині. Підбір цементу для фіксації та фіксація.

В останні роки провідні стоматологічні фірми намагаються удосконалити технологію виготовлення фарфорових коронок, зокрема, на вогнетривких моделях. Цікаві дослідження проведено фірмою "Ivoclar" (Німеччина) щодо можливості виготовлення фарфорових коронок методом пресування.

ПИТАННЯ ДЛЯ САМОКОНТРОЛЮ

I.Які клініко-лабораторні етапи виготовлення повних металевих штампованих коронок?
2. Назвіть особливості відновлення анатомічної будови відпрепарованих зубів.
3. Які існують методи штампування коронок?
4. У чому суть комбінованого методу штампування коронок за ММСІ?
5.Які відбілювачі використовують для відбілювання коронок?
6.Які є показання та протипоказання для застосування фарфорових коронок?
7.Які є клініко-лабораторні етапи виготовлення фарфорових коронок?
8.Пластмасові коронки. Яка технологія їх виготовлення, переваги та недоліки?
9.Які є види комбінованих коронок, особливості їх виготовлення та застосування?
10. Розкажіть про екваторні коронки, їх застосування, переваги та недоліки.
11. Телескопічні коронки. Які показання до їх застосування, методи виготовлення?

СУЦІЛЬНОЛИТІ КОМБІНОВАНІ КОРОНКИ

МЕТАЛОПЛАСТМАСОВІ КОРОНКИ

Застосування суцільнолитих металопластмасових коронок дозволило значно зменшити кількість ускладнень у разі використання комбінованих коронок на штампованій основі (коронка за Бєлкіним, Бородюком).

Переваги суцільнолитих коронок над штампованими та комбінованими на штампованій основі очевидні. По-перше, литий каркас за рахунок більшої жорсткості, порівняно зі штампованими коронками, менше піддається пружинистим деформаціям, що сприяє надійнішому кріпленню облицювального матеріалу. Оскільки литий каркас у вигляді ковпачка щільно і точно охоплює ку яьтю зуба, виключається шкідливий вплив пластмаси на тверді тканини зуба і забезпечується надійніша фіксація протеза. До переваг відносимо і формування уступу під литу коронку. Це дозволяє максимально зменшити вплив пластмаси на маргінальний пародонт, адже пластмаса закінчується на уступі, не занурюється у ясенну борозну і не деформує зубоясенне кріплення. Виготовлення ковпачка з уступом дає можливість збільшити шар пластмаси у пришийковій ділянці, що поліпшує естетичні якості протеза. Засоби кріплення пластмасових облицювань, що застосовуються під час виготовлення литих коронок, відрізняються більшою надійністю, ніж штампованих. Литі комбіновані коронки мають переваги у разі заміщення дефектів зубів, коли зруйновану частину зуба відновлюють литою надбудовою чи облицювальним матеріалом на литому ковпачку. Штамповані ж коронки у такому разі є менш стійкими до жувального тиску. Литі комбіновані коронки є найзручнішою конструкцією для опори суцільнолитого мостопо діб ного протеза.

Головною проблемою, яку слід вирішувати під час конструювання литих комбінованих коронок, є створення надійного кріплення для пластмасового облицювання.

Культю підготовленого зуба повністю покривають литим ковпачком, на якому конструюють кріплення для пластмаси. Щоб міцніше закріпити акриловий матеріал на металевій основі коронки, були запропоновані такі елементи кріплення: петельні зачепи, перли (ретенційні намистини, гранули), рамки, перетинки і борозенки на поверхні металевого каркаса.

Однією з перших і найвідоміших коронок такого типу була коронка, розроблена Мате в 1953 р.; у зв'язку з недостатністю фіксації облицювального матеріалу в сучасній ортопедичній стоматології вона практично не використовується.

Використання пластмасового покриття можливе двома способами. Традиційна методика полягає у попередньому моделюванні облицювальної частини воском, а потім, після його виплавлення, у кюветі формується пластмаса гарячої полімеризації. У разі іншого способу використовують швидкотвердіючі пластмаси, полімеризація яких відбувається у спеціальних апаратах під тиском до

3-4 атм. За таких умов швидкотвердіюча пластмаса за своїми фізико-хімічними властивостями має переваги над пластмасами гарячого твердіння, зокрема, збільшується її міцність, з'являється блиск і ледь помітна прозорість. Естетичні якості облицювальних мас, підготовлених таким чином з дотриманням усіх вимог технології, задовольняють найвишуканіші смаки лікаря та пацієнта.

Якість кріплення пластмаси за допомогою гранул (перлин) залежить від їх конструкції на одиниці поверхні, а також від їх діаметра. Японські вчені Танака, Атсута (1979) вказують, що сила механічного опору пластмасового облицювання на поверхні металу, покритого бісером, перевищує силу механічного опору за наявності петельних зачепів на 20 кг/см. ,

Ця контрукція ефективніша у функціональному, естетичному відношеннях та довготриваліша у використанні. Технологія її виготовлення така. Препарування твердих тканин здійснюють алмазними інструментами. Сепараційним диском зішліфовують контактні (апроксимальні) поверхні від різального краю до рівня верхівки міжзубних сосочків з утворенням попереднього уступу шириною 0,8-1 мм під прямим кутом до поздовжньої осі зуба. Сепараційний диск розміщують, дещо відступивши від контактної поверхні (на 1-1,5 мм), та утримують його з невеликим нахилом до осі зуба в межах 5-7 градусів. Зпрепарувавши тверді тканини в ділянці міжзубних контактів та відкривши міжзубний проміжок, диску надають чуть менший нахил (3-5 градусів) і піддають обробці всю контактну поверхню, доки у пришийковій ділянці нарівні ясен не буде створено прямий уступ шириною 0,9-0,5 мм (мал. 60).

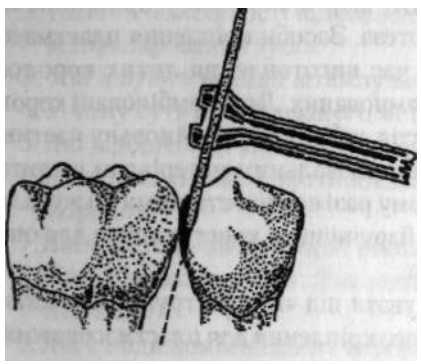

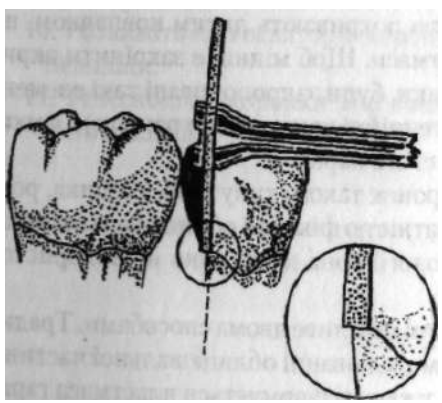

Мал. 60. Препарування апроксимальної поверхні зуба з формуванням уступу

За аналогічною методикою підготовляють і другу контактну поверхню. У разі застосування для препарування контактних поверхонь турбінної бормашини використовують тонкі циліндричні алмазні головки, діаметр яких повинен бути меншим від ширини уступу (мал. 61).

Різальну поверхню головки розташовують, спочатку відступивши від поруч розміщеного зуба, та утримують її під невеликим кутом до осі зуба (3-5 градусів).

Зпреларувавши тканини у Ділянці міжзубного контакту, поступово просуваються до шийки зуба, де

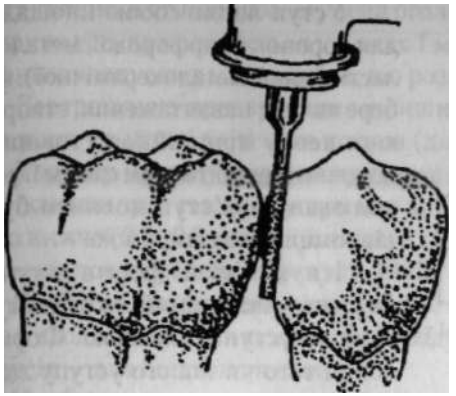

Мал. 61. Препарування апроксимальної поверхні зуба за допомогою циліндричної алмазної головки

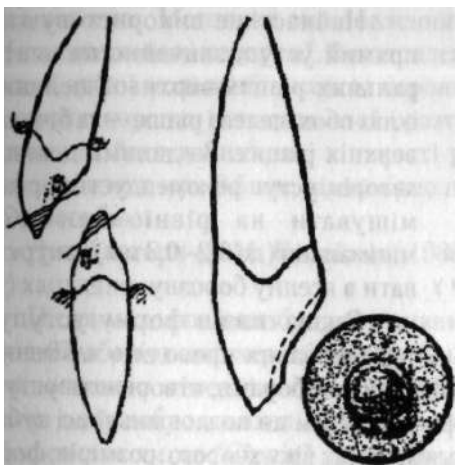

Мал. 62. Препарування піднебінної та присінкової поверхонь різців на верхній і нижній щелепах

на рівні ясен позначають місце уступу шириною 0,3-0,5 мм.

Контактні поверхні препарують також, одночасно зводячи на конус у напрямку різального краю з кутом конвергенції стінок щодо поздовжньої осі зуба не більше ніж 7-Ю градусів. Після того диском з алмазним покриттям укорочують коронку на 1/4 її висоти, створюючи нахил під кутом 20-45 градусів з піднебінного боку для верхніх зубів та з присінкового — для нижніх за умови ортогнатичного прикусу (мал. 62).

Жувальну поверхню препарують за допомогою бочкоподібних або колесоподібних алмазних головок, зберігаючи індивідуальну анатомічну форму зуба, заокруглюючи жувальні горбки. Підготовка жувальної поверхні вимагає дотримання вікових змін, які є на зубах, що збереглися і будуть брати участь в акті жування.

У подальшому створюють на присінковій та піднебінній поверхнях попередній уступ шириною 0,8 мм на 0,5 мм нижче (або вище, залежно від щелепи) від ясенного краю за допомогою обернено зрізаної головки з алмазним покриттям. Після того апроксимальні кінці уступів з'єднують з піднебінною та присінковою борознами, формуючи їх за допомогою лінзоподібного каменя на рівні ясенного краю (мал. 63).

Тверді тканини з присінкової та піднебінної поверхонь коронки зішліфовують циліндричною або у формі усіченого конуса головкою до створеного уступу (мал. 64).

Препарування присінкової поверхні проводять на товщину 0,8-1,3 мм за допомогою різних алмазних головок, борів.

У кінці препарування проводять вирівнювання поверхонь у культі відпрепарованого зуба, заокруглення кутів і розпочинають завершальне формування уступу.



***Мал.** 63.* Формування уступу з присінкової та піднебінної поверхонь зуба

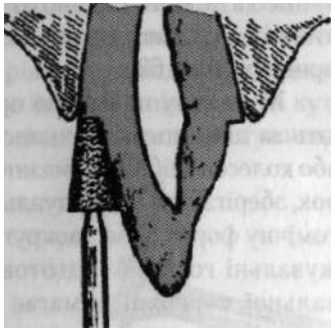

***Мал.** 64.* Препарування присінковоїта піднебінної поверхонь зуба алмазною головкою у вигляді усіченого конуса

Уступ являє собою площадку для коронок (фарфорової, металопластмасової, металокерамічної), яка бере на себе навантаження, створюючи певну пришийкову товщину коронки і запобігає тим самим її розколюванню. Уступ повинен бути рівномірним за шириною.

Існують різні форми уступів. Основні з них прямий, скошений уступ з виємкою. Формування того чи іншого уступу залежить від величини, форми, нахилу, функціональної приналежності зуба та стану його коронкової частини (мал. 65).

Найчастіше використовують прямий уступ, звичайно на центральних різцях верхньої щелепи, іклах обох щелеп і рідше — на бічних верхніх різцях. За даними деяких авторів, уступ рекомендується розміщувати на рівні ясен або мінімально (до 0,2-0,3 мм) занурюватив ясенну борозну,

Визначивши форму уступу, препарування проводять алмазними головками циліндричної форми або фісурними борами, створюючи уступ рівномірної ширини, розміщений під прямим кутом до поздовжньої осі зуба. Необхідно зазначити, що ширина його залежить від віку хворого, розмірів, форми та товщини стінок зуба, ступеня оголення зубів під час розмови і посмішки. Ширина уступу коливається у межах 1 мм. Формування уступу з неоднаковою шириною допускається на зубах, що розміщені аномально.

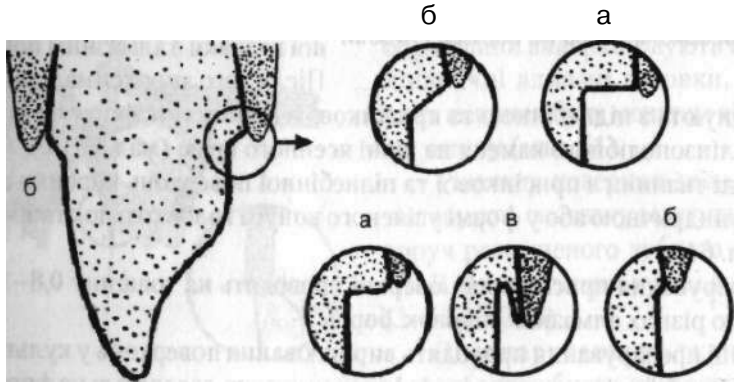

Мал. 65. Форми уступів: а — прямий; б — скошений; *в* — з виємкою

Завершальне препарування пришийкової ділянки проводять алмазною головкою у вигляді усіченого конуса (див. мал. 64).

Торцеву частину головки притискають до уступу і поступово зішліфовують тканини зуба так, щоб уступ мав вигляд рівної площадки, яка знаходиться дещо нижче (0,2-0,3 мм) від ясенного краю. Діаметр торцевої частини бора повинен відповідати ширині уступу. Бічна поверхня головки повинна торкатися до зуба. Після закінчення препарування культя зуба набуває конічної форми з кутом сходження бічних стінок 5-7 градусів — для фронтальних зубів та 7-12 градусів — для багатокореневих.

Необхідно зазначити, що залежно від клінічної картини послідовність препарування зубів може змінюватися.

Отримують подвійні відбитки, використовуючи, наприклад "Сіеласт-03", "Panasil" чи інші маси, готують розбірну модель і починають моделювання каркаса коронки. Методика виготовлення ковпачків детально описана в розділі "Металокерамічні коронки". Виготовлені два ковпачки розміщують на гіпсовій моделі зуба і моделюють каркас коронки воском "Модевакс". На присінкову поверхню коронки наносять клей і розташовують ретенційний бісер. Бісер залежно від його величини і кількості розташовують з певним інтервалом і відстанню між ним 0,5 мм, рівномірно по всій поверхні, запобігаючи дотиканню між собою.

Деякі автори (В.М. Копєйкин, 1985) рекомендують наносити бісер (перли) хаотично.

Після моделювання будують ливникову систему, використовуючи "Воскоміт-2", обов'язково передбачаючи канали для відведення повітря. Підготовлені восково-полімерні репродукції для зняття внутрішньої напруги залишають на одну добу на моделі. Формування проводять за допомогою вогнетривкої маси для лиття "Сіоліт" за загальноприйнятою методикою. Для виготовлення коронок використовують нержавіючі сталі, КХС та сплави золота, а для мосгоподібних протезів - кобальто-хромові сплави. Для поліпшення прикріплення облицювання до металевого ложа проводять піскоструменеву обробку. Бісер зішліфовують до напівсфер для надійнішої фіксації облицювання та зменшення його товщини (мал. 66). Каркас покривають лаком ЕДА для ізоляції металу від пластмасового покриття.

Якщо використовувати як облицювальну масу "Синма-74", то її слід наносити на металеве ложе безперервно, що сприяє щільному заповненню підпоясного простору, між намистинами по краю коронок. Для створення ефекту природного багатоколірного зуба після пресування кювету відкривають, видаляють пластмасу в пришийковій частині і на вільне місце пакують пластмасу темнішого кольору.

Протипоказанням до виготовлення металопластмасових протезів є низькі

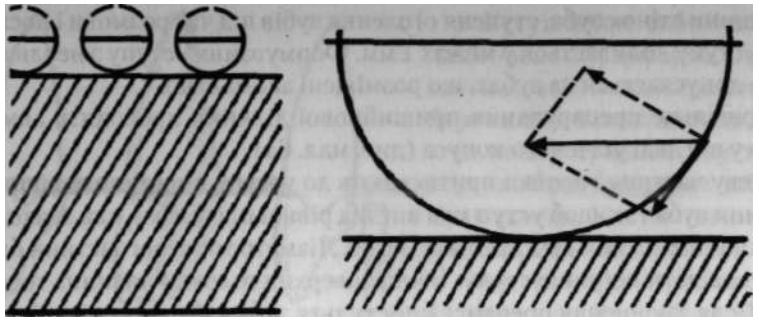

Мал. 66. Підготовка поверхні каркаса коронки до облицювання: а — бісер до шліфування; *б* — вигляд бісеру після шліфування (вигляд збоку)

клінічні коронки (менше 6мм), нахил зубів у бік присінка, аномалії розміщення опорних зубів, оголення кореня у зв'язку з атрофією коміркового відростка та коміркової частини.

Накладання та фіксація литої комбінованої коронки не зумовлює великих труднощів, якщо попередньо був точно виготовлений металевий каркас.

Запровадження у практику литих металопластмасових коронок не вирішило проблеми фіксації облицювального матеріалу до металевої основи. Відомо, що вона має лише механічний характер. Тому сучасні дослідження ведуться у напрямку пошуку таких способів з'єднання, за яких би облицювальна маса не руйнувалася. З цією метою почали використовувати технологію так званого піттинга, електромеханічного травлення металу (Uhlig, 1976).

Під час виготовлення протеза необхідно, щоб він був не тільки естетичним, але й довговічним.

Незважаючи на наявність низки вищеописаних методів створення ретенційних пунктів з використанням дротів, намистин, кілець, постійно існує проблема міцного, стійкого з'єднання між металом та облицювальним матеріалом. Адже в ділянці з'єднання металу з облицювальним матеріалом досить часто утворюються щілини, які призводять до зміни кольору внаслідок нашарування органічних речовин (чай, вино, кава, нікотин), а також міграції мікроорганізмів та продуктів їх метаболізму. У такій ситуації особлива небезпека створюється для маргінального пародонта. Причиною появи щілин у ділянці механічної адгезії, яка спостерігається у разі використання звичайних методів нанесення облицювання, є полімеризаційна усадка і різниця коефіцієнтів термічного розширення металу та облицювальної маси. Одним із шляхів вирішення такої проблеми є поліпшення адгезивних властивостей поверхні металу за рахунок відповідної її обробки. Додатково до піскоструменевого оброблення було застосовано електролітичне травлення, щоб збільшити розмір поверхонь і підвищити ретенцію облицювання. Але названий вид травлення застосовують тільки для сплавів неблагородних металів.

Наступним етапом поліпшення фіксації облицювальної маси на поверхні

металу було дослідження та розробка так званих композитів — силіконових частинок наповнювача, що використовуються в облицювальному матеріалі.

Отже, крім механічної ретенції існує безретенційна система створення адгезії між металевим каркасом і облицюванням, яке здійснюється за допомогою системи "Есперокатек". Технологія "Еспе рокатек" дозволяє підготувати силіконову плівку на поверхні металу за допомогою піскоструменевої обробки. Після цієї операції забезпечується фізико-хімічний зв'язок між облицювальним матеріалом і металом. Наявність адгезивного шару можна проконтролювати візуально, а металевий каркас не піддається термічній напрузі.

Система "Рокатек" дозволила створювати з'єднання без щілин між металом та облицюванням у разі використання стоматологічних сплавів дорогоцінних і недорогоцінних металів, а також стоматологічних переплавлених сплавів дорогоцінних металів. Відмінності у поверхневій структурі між сплавами дорогоцінних і недорогоцінних металів в основному пов'язані з показниками твердості та ступенем впливу піскоструменевої обробки, але це не впливає на якість з'єднання (між металом та облицюванням). Поверхня металевого каркаса повинна бути сформована так, щоб усі її частини, які підлягають зв'язку з облицювальним матеріалом, були доступні для частинок порошку під час піскоструменевої обробки. Насамперед проводять піскоструменеву обробку металевого каркаса. З цією метою використовують апарат "Рокатектор", який за допомогою стиснутого повітря розпилює алюмооксидні порошки (100-250 нм). У системі "Рокатек" піскоструменева обробка має вирішальне значення для якості адгезії.

Після проведеної піскоструменевої обробки з каркаса дуже обережно струшують частинки матеріалу, яким проводили обробку. Категорично забороняється доторкуватися до поверхні руками або проводити обробку стисненим повітрям. Наносять спеціальним пензликом зв'язувальний силановий агент "Еспесіл". Просушують за кімнатної температури протягом 5 хв. Нанесення даного шару забезпечує хімічне з'єднання між поверхнею металу та майбутнім опаковим шаром.

На підготовлену та висушену поверхню каркаса наносять опаковий шар "Візіогем", облицювальний фотополімерний матеріал. За вказаною лікарем розцвіткою підбирають опаковий шар. Змішаний опаковий матеріал наносять тонким шаром, товщина повинна бути 0,1 мм. Після нанесення кожного шару проводять полімеризацію протягом 2,5 с під дією фотополімерного пристрою "Еспе Візіо Альфа".

Після нанесення опакового шару тут же розпочинають моделювання анатомічної форми зуба дентином, шмельц-масою та ефект-масами із набору "Візіо-Гем".

Необхідно зазначити, що "Візіо-Гем" полімеризується у дві стадії: здійснюється альфа-полімеризація (попередня та проміжна) і бета-полімеризація (проводиться тільки в умовах вакууму).

Дентинний шар та наступні повинні мати товщину не більше ніж 1 мм,

полімеризація шару проводиться протягом 5 с. Усі матеріали поставляються готовими до використання у спеціальних шприцах-дозаторах (диспенсерах).

Готовий протез необхідно відшліфувати за допомогою алмазних борів або прожарених металевих борів, які рекомендує фірма-виробник. Відшліфоване облицювальне покриття повинно мати товщину не менше ніж 0,8 мм. Під час проведення полірування обов'язковим є використання пороховловлювача. Полірування проводять обережно, зважаючи на те, що дане облицювання можна відполірувати до дуже високого ступеня чистоти з метою запобігання ушкодженню поверхні, адже матеріали "Візіо-Гем" дуже стійкі до абразії.

Використання сучасних систем для облицювання дає можливість лікарю стоматологу-ортопеду проводити у разі необхідності направки протезів безпосередньо у ротовій порожнині хворого. Для цих потреб можна використовувати систему для направок "Еспе Візіо-Дисперс" або "Еспе Візіо-Філ". Суть методики полягає в тому, що на підготовлену поверхню на коронці штучного зуба в ротовій порожнині наносять "Еспе Візіо Бонд" і полімеризують протягом 10 с, після чого наносять масу "Еспе Візіо-Дисперс" або масу "Еспе Візіо-Філ" і полімеризують протягом 20 с.

До найпоширеніших пластмас, які використовують для облицювання протезів, належить "Ізозит". Ізозити, основою яких є уретандиметакрилат, краще задовольняють сучасні вимоги стоматологічної клініки як щодо естетичності і кольоросгійкості, так і механічних властивостей порівняно з пластмасами акрилового ряду.

Виготовлення металопластмасових протезів з використанням "Ізозиту" не відрізняється від традиційного методу до етапу технології формування облицювального покриття. Отож на підготовлену поверхню металу наносять ґрунтовий шар і протез вміщують у спеціальний пристрій на 5-7 хв за температури 120 °С та тиску в 6 атм. Після того на всю поверхню штучного зуба наносять дентинний шар, а біля різального краю додатково — прозору масу. Для корекції кольору використовують набір фарбників "Ізозит-інтенсив".

Перед завершальною полімеризацією усю поверхню покривають тонким шаром активованого ізозит-флюїду. Пластмаси полімеризують в апараті "Івомат" на водяній бані протягом 7 хв під тиском 6 атм та за температури 120 °С. Після того протез шліфують та полірують. Однак, незважаючи на низку переваг, матеріали акрилового ряду мають, на жаль, і багато недоліків. Тому лікування хворих з використанням металопластмасових протезів постійно вдосконалюється і нині є методом вибору.

В останні роки з'явилися нові, сучасні стоматологічні облицювальні матеріали, до яких необхідно віднести "Арт Гласс". Цей матеріал можна використовувати для виготовлення коронок і мостоподібних протезів, він об'єднав у собі переваги кераміки та композитів.

Якщо використовувати для виготовлення протезів "Арт Гласс", слід підготувати каркас, товщина якого має бути 0,3 мм, ретельно відполірувати та обробити його парою. Поверхню, яка облицьовується, необхідно обробити у піскоструменевому апараті з розміром частинок 110 нм Al_2O_3 під мінімальним тиском 2 бари. Після того поверхню необхідно очистити пензликом для видалення залишків піску.

Наступним етапом є нанесення зв'язувальної системи "Кевлок". Для цього одноразовим пензликом наносять на поверхню каркаса шар густого клею. Зв'язувальну систему активують протягом 15 с гарячим повітрям. На каркас після цього наносять послідовно шари облицювальних матеріалів "Артгласс опакер", "Дентин", "Бейсик", "Артгласс-гінгіва".

Полімеризація проводиться в апараті "Юнікс" або "Дентаколор XS" протягом ЗО с для кожного шару. Конструктивні особливості ламп дозволяють забезпечити рівномірну полімеризацію у найкоротші терміни.

Вітчизняна стоматологічна промисловість випускає такі матеріали для облицювання, як "Синма-74", "Синма-М". Використовується також "Аиродент-02", пластмаса виробництва Чехії "Суперпонт". Детальне описання їх фізико-механічних та технологічних особливостей наведено в розділі "Основи матеріалознавства".

МЕТАЛОКЕРАМІЧНІ КОРОНКИ

Металокерамічні коронки є різновидом суцільнолитих конструкцій і являють собою металеву основу (каркас) з керамічним облицюванням.

Ідея з'єднання металу з фарфором належить французу П'єру Фопіару (1728). Металокерамічні коронки відповідають естетичним та функціональним вимогам. Це досягається завдяки властивостям фарфору, який дозволяє відновити природний колір зубів. Нині металокерамічні коронки набули надзвичайного поширення у клініці ортопедичної стоматології і їх використовують для відновлення коронок зубів у разі дефектів у фронтальній та бічних ділянках.

Ортопедичне лікування мателокерамічними коронками складається з низки послідовних клініко-лабораторних етапів, а саме: обстеження хворого, складання плану лікування, препарування опорних зубів, отримання відбитків, виготовлення провізорних (захисних) коронок, отримання розбірних комбінованих моделей, моделювання та відливки металевого каркаса, припасування його в ротовій порожнині, облицювання каркаса керамікою, припасування та фіксація готового протеза.

На етапі обстеження хворого необхідно чітко знати та правильно оцінювати показання до виготовлення металокерамічних коронок залежно від клінічних умов. Отже, показаннями до застосування даного виду протезів можуть бути:

1) дефекти твердих тканин зубів з порушенням їх кольору та форми, як набуті, гак і вроджені;

2) підвищене стирання твердих тканин зубів;

3) наявність металевих незнімних протезів, які не відповідають вимогам;

4) виражені алергійні явища на пластмасу.

Крім показань до виготовлення металокерамічних коронок існують абсолютні та відносні протипоказання.

Абсолютними протипоказаннями до використання металокерамічних коронок є:

— недепульповані зуби у дітей та підлітків;

— наявність зубів, анатомічна форма яких не дозволяє провести препарування без розкриття камери зуба (низькі, малі, з похилими стінками).

До відносних протипоказань належать:

— аномалії прикусу з глибоким різцевим перекриттям;

— різці нижньої щелепи з живою пульпою та невисокими клінічними коронками;

— парафункції жувальних м'язів;

— підвищена стертість твердих тканин зубів.

Підготовка опорних зубів під металокерамічні коронки, за даними більшості авторів, не відрізняється від підготовки під фарфорові, металопластмасові, пластмасові.

Методика препарування детально описана в розділі "Металопластмасові коронки". Тут необхідно зупинитися на деяких деталях, пов'язаних з особливостями конструкції, віку хворого, необхідності створення уступу. Дуже важливо для лікаря стоматолога-ортопеда, розпочинаючи препарування, визначитися щодо методів знеболення та обсягу втручань на опорних зубах, який залежить від місця і товщини керамічного облицювання. Іншим важливим завданням є вирішення клінічного завдання зі створенням уступу. Лікарю потрібно вирішувати це завдання у кожному клінічному випадку індивідуально і залежно від клінічної картини. Існує два способи, за одним з них уступ не формують, за другим — формують. Уступ формують прямим, скошеним, з виємкою та комбінованим. За даними багатьох клініцистів, уступ можна формувати під кутами 90° та 135° (див. мал. 65)

Найчастіше формують уступ, скошений під кутом 135 градусів щодо поздовжньої осі зуба. Ширина уступу може коливатися у межах 0,5-1,0 мм.

Після завершення препарування на опорні зуби виготовляють та тимчасово фіксують провізорні коронки. Зняття відбитків необхідно проводити на наступний день після завершення препарування з метою запобігання виникненню помилок на наступних етапах виготовлення металокерамічної коронки. Відбитки знімають сучасними силіконовими масами. їх описано у розділі "Основи матеріалознавства". За необхідності лікар проводить ретракцію ясен спеціальними нитками.

У зуботехнічній лабораторії за отриманими відбитками виготовляють розбірні комбіновані моделі і розпочинають моделювання каркаса коронки. Для компенсації усадки металу гіпсову культю зуба покривають спеціальним компенсаційним лаком. Моделювання каркаса коронки можна провести різними способами залежно від матеріально-технічного забезпечення лабораторії.

За одним із способів спочатку із беззольної пластмаси штампують два ковпачки. їх підрізають на 0,5-1 мм вище від уступу. Потім обидва ковпачки розміщують на гіпсову модель зуба і домодельовують каркас коронки воском "Модевакс". Товщина відмодельованого каркаса має в середньому складати 0,4-0,5 мм. Відстань між зубами-антагоністами та восковою композицією каркаса має бути не більшою ніж 2 мм (мал. 67).

За іншим способом, сучаснішим, воскову композицію можна отримати таким чином. Після нанесення на культю зуба двох шарів компенсаційного лаку її покривають шаром вазеліну і кілька разів опускають у розплавлений моделювальний віск у спеціальній посудині. Віск нашаровують до отримання необхідної товщини. Потім проводять домодельовування воскової композиції каркаса коронки. Зубний технік під час завершального моделювання повинен звернути увагу на місце переходу металу в кераміку, яке отримало назву "комірця", або "гірлянди". Ширина і товщина "гірлянди" визначається у кожному конкретному випадку індивідуально.

Поверхня воскової репродукції повинна бути гладенькою, не мати гострих граней. Необхідно уникати створення уступу в місці з'єднання керамічного облицювання з каркасом на оклюзійних поверхнях у зоні контакту зубів-антагоністів.

На восковій репродукції каркаса формують ливникову систему, і в ливарній лабораторії проходить заміна воску на метал. Нині використовують понад 100 різних сплавів для виготовлення каркасів;

— неблагородні сплави на основі Ni-Cr, Co-Cr;

— нікель-хромові сплави - НХС-1, ХН82, ЮДС, Wiron-77, Wiron-88, Wiron-99;

— кобальто-хромові сплави - КХС, Witallium, целіт тощо.

Після отримання відлитого каркаса зубний технік абразивними головками обробляє усі його поверхні, одночасно перевіряючи плавність їх переходів та товщину стінок, яка повинна бути не меншою ніж 0,3 мм. За наявності недоливів каркас підлягає переробці.

Металевий каркас ретельно припасовують на гіпсовій моделі. Орієнтиром звичайно є місце розташування краю каркаса на уступі у пришийковій ділянці.

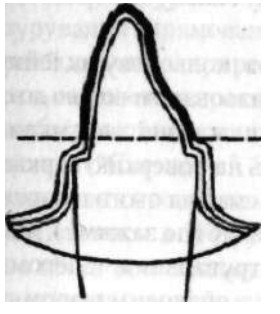

Мал. 67. Послідовність виготовлення ковпачків (пояснення у тексті)

Відстань від металевого ковпачка до зубів-антагоністів повинна складати 1,5-2 мм. Якість виготовленого металевого каркаса перевіряють у клініці. На наступному клінічному етапі лікар проводить перевірку та припасовку каркаса в ротовій порожнині.

У клініці лікар стоматолог-ортопед проводить ретельне дослідження якості виготовленого каркаса. У разі виявлення будь-якого недоліку вирішується питання його усунення. Каркас, який відповідає усім вимогам, дезінфікують та перевіряють на опорному зубі в ротовій порожнині.

Зважаючи на те, що метал під час відливання дає усадку, дуже рідко вдається накласти каркас точно на опорний зуб без попереднього припасування. Припасування проводять за допомогою силіконових відбиткових мас. У разі використання силіконової маси її уводять у каркас і фіксують на опорному зубі. Місця попередніх контактів у разі використання силіконових мас будуть перфоровані. Місця ці зішліфовують алмазними головками. Маніпуляцію повторюють до тих пір, поки каркас не буде точно встановлено на опорному зубі. Закінчивши припасування, визначають колір майбутнього керамічного облицювання за допомогою універсальної розцвітки "УіСарап"(мал.14, див. кольорову вклейку). Колір визначають за умови природного освітлення і позначають у наряді на роботу. Потім каркас передають у зуботехнічну лабораторію для наступного лабораторного етапу.

У зуботехнічній лабораторії поверхню металевого каркаса ретельно шліфують алмазними головками і обробляють в піскоструменевому апараті, в результаті поверхня металу стає шорсткою, що значно збільшує площу контакту з облицювальним матеріалом. Каркас коронки обробляють протягом 1 хв під тиском повітря 5-6 атм, розмір частинок корунду — 200-300 нм. Після того каркас очищують від піску шляхом кип'ятіння у воді протягом 3-5 хв, знежирюють етиловим ефіром оцтової кислоти (етилацетат). Після цього каркас не можна брати руками, а тільки зажимом. Висушений каркас піддають термічній обробці з метою створення окисної плівки, яка необхідна для міцного з'єднання металу з керамічною масою. Обробку проводять у печі для спікання кераміки за температури 980-1000"С протягом 10-15 хв. У результаті такої обробки каркас покривається рівномірним шаром темно-зеленої або чорної окисної плівки. Необхідно пам'ятати, що для кожного виду сплаву та керамічної маси є свій режим термічної обробки.

Для отримання опакового шару (мал. 19, див. кольорову вклейку) порошок базисної або ґрунтової маси замішують дистильованою водою до сметаноподібної консистенції на спеціальній керамічній пластинці з виємками. Пензликом або шпателем приготовлену масу наносять на поверхню каркаса рівномірним шаром, конденсуючи її рифленим шпателем. Для цього шпатель з рифленою поверхнею ручки пересувають по інструменту (по зажиму), яким утримують каркас. Надлишок вологи видаляють фільтрувальним папером. Товщина нанесеного шару має бути мінімальна. Каркас з опаковим шаром розміщують на керамічній підставці (тригер) і проводять попереднє прогрівання біля

входу в печку за температури 980+100 °С протягом 4-5 хв. Спікання у вакуумі здійснюють двічі з контрольним оглядом між ними для запобігання просвічуванню металевого каркаса. Каркас ще витримують ЗО с і потім виймають з печки, помалу охолоджуючи на повітрі. Обов'язковим є нанесення другого опакового шару, який дозволяє закрити тріщини, усадкові впадини та запобігти просвічуванню металу. Цей технологічний етап необхідно завершити з мінімальним опаковим шаром. Опісля переходять до моделювання та спікання дентинного шару кераміки, наносячи її невеликими порціями, конденсуючи рифленим інструментом та видаляючи залишки вологи фільтрувальним папером. Дентинний шар наносять до відновлення анатомічної форми зуба. Наступним етапом є зрізання дентинового шару від різального краю до шийки зуба, щоб нашарування прозорої (емалевої) маси плавно переходило у дентинний шар. У такому разі необхідно орієнтуватися на кольорову гаму природних зубів, кОлір яких визначили за розцвіткою. Вакуумне спікання проводять за температури, що вказана в інструкції для кожної керамічної маси. На цьому закінчується лабораторний етап виготовлення металокерамічної коронки.

Коронку разом з гіпсовою моделлю передають у клініку для її перевірки в ротовій порожнині. На цьому клінічному етапі лікар обов'язково проводить ретельний огляд коронки: наскільки вона відновлює анатомічну форму зуба, наявність міжзубних контактів та характер оклюзійних співвідношень, характер прилягання до приясенної частини зуба. Після того, провівши обробку коронки, її накладають на опорний зуб. Звичайно після попереднього припасування ніяких утруднень не виникає. Перешкоди може створювати керамічна маса на апроксимальних поверхнях коронки, яку зішліфовують алмазним інструментом у місцях, де вона зафарбована копіювальним папером після проведеного примірювання. В іншому випадку кераміку можна виявити у пришийковій ділянці коронки, де її також необхідно обережно зішліфувати. Досягнувши точного встановлення коронки на опорному зубі, звертають увагу на подібність її з поруч розміщеними природними зубами. У разі необхідності вносять відповідні корективи у зуботехнічній лабораторії. Особлива увага надається відповідності кольору штучної коронки кольору поруч розміщених природних зубів. Після того коронку передають для останнього лабораторного етапу — нанесення глазурованого (емалевого) шару.

Глазурування спрямоване на надання керамічному покриттю блиску, який характерний для емалі природних зубів. Для цього поверхню кераміки шліфують і ретельно миють у проточній воді щіткою.

За необхідності висушену корон ку підмальовують за допомогою спеціальних барвників ("Спектрум", "Колорит").

Глазурування проводять без вакууму за температури, яка вказана для кожної керамічної маси в інструкції фірми-виробника. Коронку не поспішаючи виводять з печки та охолоджують до кімнатної температури. Металеві частини коронки полірують звичайним способом, видаляють окалину в середині коронки та передають у клініку для завершального етапу.

Готову коронку дезінфікують і перевіряють, накладаючи на опорний зуб. Якщо немає зауважень, коронку знову ретельно дезінфікують і висушують повітрям під тиском. Опорний зуб ізолюють від слини ватними валиками, дезінфікують, знежирюють і висушують теплим повітрям під тиском. За відомими правилами замішують фіксувальний цемент рідкої консистенції, що необхідно для вільного виходу його з-під краю коронки (мал. 20, див. кольорову вклейку). Коронку накладають на зуб і просять хворого щільно зімкнути зуби у положенні центральної оклюзії. Затверділий цемент обережно видаляють через 3-5 хв, запобігаючи ушкодженню тканин маргінального пародонта. Хворому дають поради, як правильно доглядати за коронкою, рекомендують протягом перших 2-3 год не вживати їжі.

ПИТАННЯ ДЛЯ САМОПІДГОТОВКИ

1. Які є клініко-лабораторні етапи виготовлення суцільнолитих та металокерамічних коронок?
2. Які є показання та протипоказання до застосування суцільнолитих та металокерамічних коронок?
3. Які особливості препарування опорних зубів під металокерамічні коронки?
4. Назвіть види уступів, які формують під час препарування зубів.
5. Які є методи моделювання воскових репродукцій каркасів коронок?
6. Назвіть метали, які застосовують для лиття каркасів коронок.
7. Які є методи лиття каркасів?
8. Які матеріали застосовують для облицювання металопластмасових та металокерамічних коронок?
9. Назвіть обладнання для виготовлення металокерамічних коронок.
10. Які особливості примірки та фіксації металокерамічних і суцільнолитих коронок?

ВІДНОВЛЕННЯ КОРОНКОВОЇ ЧАСТИНИ ЗУБА ШТИФТОВИМИ КОНСТРУКЦІЯМИ

Найчастіше причинами, що зумовлюють повне руйнування коронки зуба, є ускладнення каріозної хвороби, підвищена стертість твердих тканин зубів, травми, клиноподібні дефекти, вроджені дефекти тощо.

Ортопедичне лікування у разі даної патології штифтовими конструкціями набуло значного поширення у 50-60 р. XX ст. і дозволило відновити перерваність зубних рядів, повернути їм втрачену єдність та одночасно використати збережений пародонт зубів.

Штифтовий зуб — це незнімний протез коронкової частини зуба, що складається із штучної коронкової частини та штифта, який уводиться у канал зуба, що зберігся. Застосування штифтових конструкцій можна розцінювати як міру профілактики порушення цілісності зубних рядів.

Показаннями до застосування штифтових конструкцій є

— необхідність відновлення коронкової частини зуба за наявності дефекту у фронтальній ділянці;

— необхідність використання штифтового зуба як опори мостоподібного протеза;

— шинування зубів у разі захворюваннь тканин пародонта (штифтові конструкції у комбінації з іншими елементами);

— необхідність фіксації внугрішньокоміркових переломів кореня зуба (штифтова конструкція);

— реплантація зубів.

Існує велика кількість модифікацій штифтових зубів, але всі вони можуть бути згруповані в три групи:

1. Штифтові конструкції, у яких надкоренева частина тільки контактує з куксою зуба:

1) стандартні штифтові конструкції за Логаном, Девісом, Дювалем, Бонвілем, Форстером, Стилем;

2) штифтовий пластмасовий зуб;

3) паяний штифтовий зуб;

4) литий штифтовий зуб.

Недоліками цих конструкцій є можливість доступу ротової рідини в кореневий канал за відсутності герметизму.

2. Штифтові конструкції, які дозволяють герметично закривати вхід у кореневий канал:

1) за Ільїною-Маркосян;

2) за Цитріним;

3) штифтова куксова вкладка;

4) за Штейнбергом;

5) за Константиновим.

3. Штифтові конструкції, які дозволяють не тільки герметично закривати вхід у кореневий канал, але й додатково захищати його кільцем або напівкільцем:

1) за Річмондом;
2) за Катцом;
3) за Ахмедовим;
4) за Шаровою та співавторами;
5) за Ортоном;
6) за Першиним;
7) за Шаргородським.

Усі штифтові конструкції залежно від функції, яку вони будуть виконувати, поділяють на відновні та опорні.

Для того щоб корінь зуба можна було використати як опору під штифтову конструкцію, останній має відповідати таким клінічним вимогам:

а) знаходитися над рівнем ясен або бути на одному рівні з ними;
б) бути стійким у лунці;
в) не мати патологічних змін у періапікальних тканинах;
г) кореневий канал повинен бути прохідним на довжину не меншу ніж висота коронки;
д) мати неушкоджену циркулярну зв'язку;
ж) обов'язково бути запломбованим біля верхівкового отвору.

Існують вимоги і до штифтів. Так, штифт повинен відповідати формі кореневого каналу. Мінімальна товщина штифта повинна бути не меншою ніж 0,8 мм. Як штифт може бути використаний нержавіючий кламерний або ортодонтичний дріт товщиною 1-1,8 мм.

Послідовність клініко-лабораторних етапів під час лікування штифтовими зубами:

— підготовка кореня зуба;
— припасування штифта, якщо він дротяний;
— отримання відбитка;
— відливка моделі, моделювання кукси зуба або зуба та заміна воску на обраний метал чи поєднання з пластмасою, фарфором; наступне шліфування і полірування;
— припасування та фіксація зуба.

Необхідно зазначити, що в останні роки перевага надається суцільнолитим куксовим вкладкам, на які можна виготовляти будь-які конструкції коронок, перед штифтовими конструкціями.

ОРТОПЕДИЧНЕ ЛІКУВАННЯ ЗА ДОПОМОГОЮ СУЦІЛЬНОЛИТОЇ КУКСОВОЇ ВКЛАДКИ

Дана конструкція складається із штучної кукси коронкової частини зуба, яка фіксується у корені зуба за допомогою штифтів, відлитих одночасно з куксою, та штучної коронки, виготовленої окремо. Нині цей вид протеза справедливо вважається одним із найефективніших. Переваги даної конструкції перед штифтовими зубами такі. Штучну коронку, яка покриває куксу зуба, якщо необхідно, можна легко зняти і замінити, що неможливо зробити у разі штифтових зубів. У разі заміни коронки хворому тут же можна виготовити тимчасову (провізорну) коронку. За умови видалення поруч розміщеного зуба куксова вкладка стає опорою під мостоподібний протез. Відкривається можливість накладання мостоподібного протеза за наявності непаралельних каналів коренів. Можливе використання коренів, що частково покриті яснами. Можливе моделювання внутрішньотканинної частини куксової вкладки, яка повторює форму підготовленого каналу. Куксова вкладка надає унікальні можливості щодо вибору конструкції штучної коронки.

Штучну куксу зуба зі штифтом найчастіше виготовляють із сплавів КХС, СПС, нержавіючої сталі марок 1Х18М9Т, 2Х18Н9, золотих сплавів тощо.

Підготовка кореневого каналу полягає у його розширенні на 2/3 довжини бором або спеціальними розширювачами для уведення штифта в канал. Під час підготовки кореня необхідно забезпечити можливість використання штифта достатньої міцності, а також запобігти виникненню обертального моменту.

Нині найбільшого поширення набув метод моделювання куксової вкладки за допомогою воску "Лавакс". Спочатку із воску готують штифт. Для цього розм'ягшують палочку воску "Лавакс", надають їй циліндричної форми (діаметр заготовки має бути меншим, ніж діаметр кореневого каналу) і вводять у канал. Для впевненості, що віск контактує на всьому протязі зі стінками кореневого каналу, в товщу воску до упору вводять розігрітий дріт товщиною 0,2-0,3 мм. Охолоджений струменем води штифт виводять із кореневого каналу разом із дротом. Відповідність розташування кінчиків дроту та воскового штифта означає, що кореневий канал є добре прохідним і отримано його обернене зображення на всю довжину. Потім розпочинають моделювання кукси зуба. Створюють куксу зуба, яка має відповідати його коронковій частині після її препарування під одну із конструкцій штучної коронки. Змодельовану куксову вкладку виводять із каналу, детально оглядають і передають у ливарну лабораторію для заміни воску на пластмасу.

Крім описаного способу для моделювання куксових вкладок можна використовувати капрон, дріт, які спочатку припасовують у кореневому каналі, а потім здійснюють моделювання безпосередньо кукси зуба. Відомий також спосіб виготовлення куксових вкладок із пластмаси.

Припасовуючи відлиту куксову вкладку, добиваються щільного приляган-

ня всієї литої частини кореневої та коронкової поверхонь зуба, після чого її фіксують на цемент. Наступного відвідування розпочинають виготовлення вибраної штучної коронки (мал. 68).

Ортопедичне лікування штифтовими зубами призводить до низки серйозних ускладнень. Найхарактернішою помилкою є неправильний підхід до застосування штифтових зубів, а саме: у разі неспокійного кореня, тонких стінок, неповноцінних твердих тканин кореня, викривленого короткого кореня з важкопрохідним каналом, недостатньо підготовленого до протезування кореня, наявності вогнищ запалення у приверхівкових тканинах, руйнування кореня нижче ясен тощо.

Перфорація стінки кореня — дуже серйозне ускладнення, яке може виникнути на етапі його підготовки. Для запобігання цьому ускладненню необхідно контролювати напрямок інструмента за допомогою рентгенограми.

Перфорований корінь необхідно видаляти. У процесі підготовки кореня можуть виникати явища гострого періодонтиту.

Допускають помилки також під час фіксації штифтових зубів. Це недостатнє висушування кореневого каналу, застосування надто густого або надто рідкого цементу, наявність повітряних бульбашок, недостатнє знежирення мікропротеза, введення штифта в кореневий канал не до кінця, поворот зуба навколо своєї осі, підвищення прикусу в окремих точках. Усі ці помилки призводять до розцементування протеза, розвитку вторинного карієсу, перевантаження зуба, перелому кореня або штифта, загострення хронічних запальних процесів у тканинах пародонта. У більшості випадків зберегти корінь зуба немає можливості і його змушені видаляти разом зі штифтом.

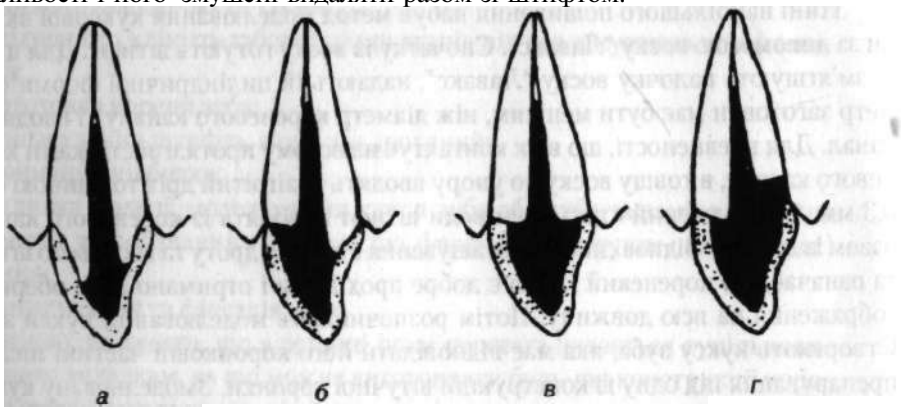

Мал. 68. Способи підготовки кореня зуба за допомогою литої куксової вкладки: а — у разі руйнування у межах половини висоти коронки; *б* — у разі руйнування коронкової частини зуба тільки з губної поверхні; в — коронкова частина зруйнована до ясен; *г*— у разі руйнування під'ясенноїчастини зуба (лита куксова вкладка зображена чорним кольором)

ПОМИЛКИ ТА УСКЛАДНЕННЯ У РАЗІ ЗАСТОСУВАННЯ СУЦІЛЬНОЛИТИХ І МЕТАЛОКЕРАМІЧНИХ КОРОНОК

Звичайно помилки та ускладнення зустрічаються на будь-якому клініко-лабораторному етапі виготовлення суцільнолитих і металокерамічних коронок. Велика кількість їх пов'язана зі значними складностями клініко-лабораторних етапів виготовлення таких коронок.

Клінічний досвід свідчить, що найвідповідальнішим етапом під час виготовлення естетичних конструкцій є, безумовно, препарування твердих тканин зубів, тому і кількість ускладнень на даному етапі найбільша. Препарування значної кількості твердих тканин у зубів зі збереженою пульпою вимагає високоефективного знеболення у поєднанні з психологічною підготовкою хворих. У разі недотримання цих вимог виникає травматичний пульпіт. Дане ускладнення є наслідком травматичного препарування тупим інструментом, нецентрованим бором, розхитаним наконечником, безперервного препарування без водяного охолодження. Травма пульти може настати і в разі неможливості клінічно правильно оцінити топографію пульпової камери.

Часто травматичний пульпіт проявляється у віддалені терміни після протезування, якщо вчасно не проведене захисне тимчасове покриття зубів, які відпрепаровані, якщо опорні зуби покривають провізорними коронками, які виготовлені із самотвердіючих пластмас, коли тимчасові коронки не фіксовані надійно лікувальними пастами.

Проведення ортопедичного лікування без терапевтичної підготовки зубів також призводить до ускладнень. Найхарактернішим є поява вторинного карієсу. Вторинний карієс може виникнути за умови неповного видалення твердих тканин, що розпалися. Некроз пульпи під коронкою може бути наслідком використання як опори зуба, що раніше уже був опорою, без його детального обстеження на життєздатність. З метою запобігання цьому ускладненню перед повторним протезуванням необхідно провести електродіагностику раніше препарованих зубів, а в разі необхідності депульпувати. Причинами появи вторинного карієсу можуть бути і причини, не пов'язані з препаруванням зубів. Найчастіше такі помилки допускаються за умови фіксації коронки на густий або середньої густини цемент.

Важливе значення для запобігання ускладненням має дотримання під час препарування зубів розмірів та форми їх кукси. Так, укорочення опорного зуба більше, ніж визначено планом лікування, буде призводити до частих розцементувань штучних коронок. Дотримання конусності забезпечує надійну фіксацію коронок. Так, за даними більшості авторів, оптимальною є конусність препарованого зуба, яка дорівнює 5 градусам. Утворення конусності між присінковою та піднебінною стінками, особливо значний скіс піднебінної стінки у фрон-

тальних зубів, створює умови для виникнення вивиху у разі оклюзійних співвідношень. Нестворення на опорних зубах присінкового уступу може в майбутньому призвести до сколу керамічного покриття у пришийковій ділянці та естетичного дискомфорту в ділянці шийки опорного зуба. У ділянці бічних зубів можлива травма тканин маргінального пародонта потовщеним облицювальним матеріалом краю коронки.

Із запровадженням у клініку ортопедичної стоматології сучасних відбиткових матеріалів кількість ускладнень, пов'язаних з цим етапом, значно зменшилася. Помилки можуть бути пов'язані із застосуванням матеріалів, термін використання яких закінчився, з порушенням технології замішування компонентів відбиткових мас.

Зняття відбитків необхідно проводити на наступний день після препарування. Недотримання цього правила призведе до спотворення рельєфу пришийкової ділянки ясен.

Спотворення рельєфу препарованих зубів та слизової оболонки на моделях може бути наслідком помилок, допущених на етапі виготовлення гіпсових моделей.

Помилки, допущені під час моделювання та відливки каркасів металокерамічних коронок, проявляються такими показниками, як широкі чи вузькі коронки. Часто спостерігається така помилка, як недолив на коронках, що пов'язано з тонким моделюванням каркаса. Мінімальна товщина стінок ковпачка повинна бути у межах 0,3-0,4 мм з допуском на механічну обробку 0,5 мм.

Наступна група помилок пов'язана з неправильним визначенням кольору керамічного облицювання у клініці ортопедичної стоматології. Найчастіше причинами такої помилки є дуже тонкий шар керамічного покриття, що, у свою чергу, пов'язано з недостатнім препаруванням твердих тканин зубів. Просвічування металевого каркаса призводить до змін кольору облицювання.

Опакову масу необхідно наносити двічі, але дуже тонкими шарами. Забруднення порошку керамічної маси в зуботехнічній лабораторії у разі недотримання правил роботи з керамічними масами спричиняє зміну кольору.

У зв'язку з неправильною підготовкою металевої поверхні виникають дефекти керамічного покриття у вигляді бульбашок, які йдуть від поверхні металевого каркаса через усі шари облицювання.

Необхідно суворо дотримувати правил проведення піскоструменевого оброблення каркасів. Не допускається використання піску карбіду кремнію, який різко погіршує поверхню металу, проникаючи у його поверхню. Обов'язковим єконтрольдисперсності піску у піскоструменевому апараті з метою створення достатньої шорсткості металевої поверхні.

Помилки допускають зубні техніки на етапі знежирення металевого каркаса, навіть за умови використання такого ефективного засобу, як етилацетат.

За даними В.М. Копєйкіна (1998), сколювання проміжного покриття у пришийковій ділянці виникають унаслідок виникнення напруги в металі, у разі виготовлення надто тонкого каркаса та перегріву металу у виготовленому протезі.

Сколювання керамічного покриття у ділянці різального краю є наслідком помилок, допущених під час моделювання каркаса, а саме короткого металевого каркаса, що призводить до необхідності збільшення шару керамічної маси та надмірного нанесення різального шару.

Неврахування оклюзійних співвідношень може призводити до сколів керамічного облицювання та точкового (локалізованого) перевантаження, перелому коронки опорного зуба, стертості зубів-антагоністів і розвитку гострого пародонтиту в ділянці протезованих зубів. Нерідко помилки допускають лікарі стоматологи-ортопеди на етапі фіксації готових конструкцій. У разі підвищеного прикусу необхідно проводити зішліфовування емалевого шару, що призводить до серйозних ускладнень, адже поверхня, яка втратила глазур, має підвищену здатність до стирання зубів-антагоністів. Для недопущення названих помилок необхідно з особливою увагою підходити до етапу фіксації коронок і, як свідчить практика, до всіх клініко-лабораторних етапів, ураховуючи складність виготовлення металокерамічних та суцільнолитих коронок.

ПИТАННЯ ДЛЯ САМОКОНТРОЛЮ

1. Які помилки допускають на етапі препарування опорних зубів під штучні види коронок?
2. Який характер помилок під час зняття відбитків?
3. Які помилки допускають на лабораторних етапах виготовлення різних конструкцій коронок?
4. Які помилки допускають підчас припасування штучних коронок?
5. Які ускладнення і помилки є наслідком допущених помилок під час фіксації штучни[коронок?
6. Які помилки виникають під час розрізання та зняття штучних коронок?

Клініка та ортопедичне лікування зубних рядів незнімними протезами у разі часткових дефектів

ВІДНОВЛЕННЯ ЗУБНИХ РЯДІВ МОСТОПОДІБНИМИ ПРОТЕЗАМИ У РАЗІ ЧАСТКОВИХ ДЕФЕКТІВ

Ортопедичне лікування дефектів зубних рядів мостоподібними протезами є найпоширенішим видом у клінічній практиці. Це зумовлено їх малими розмірами, швидкою адаптацією до них, добрими функціональними властивостями, простотою та доступністю виготовлення. Крім того, розроблені сучасні технології дозволяють виготовляти їх *з* високими естетичними показниками.

Звертаючись до історичної довідки, знаходимо, що мостоподібні протези є найдавнішим видом конструкцій зубних протезів, знайдених під час розкопок старовинних пам'яток та гробниць. Між цими давніми конструкціями та сучасними мостоподібними протезами — довгий шлях розвитку й удосконалення і, здавалося б, порівнювати їх немає сенсу. Але в основу цих конструкцій закладено один і той же принцип фіксації на опорних зубах. Найпростіші стародавні протези являли собою кільця на природних зубах, до яких прикріплювались, переважно нитками, штучні зуби, виготовлені із слонової кістки або навіть ізтвердих порід дерева. Нині точно не відомо, ким був уведений термін "міст", але відомо, що він з'явився у середині XIX ст., у час бурхливого розвитку техніки, коли більшість явищ природи пояснювалися переважно законами механіки, і був запозичений з технічної термінології. Ще в 1887 р. Норман Годфрей Беннег вважав, що термін "міст" здатний компрометувати лікаря та викликати недовіру у хворих. Але, незважаючи ні на що, термін "мостоподібний" зберіг своє значення і донині. У жодній країні світу його не замінили іншим.

Подібність мостоподібних протезів з будівельними спорудами — мостами чисто формальне і грунтується на тому факті, що мостоподібний протез, як і будь-який міст, має опори. Але на цьому подібність закінчується і виявляються корінні відмінності. У техніці відомо, що конструкцію моста визначають, виходячи з передбачуваного теоретичного навантаження, тобто його призначення, довжини між опорами, стану грунту для опор тощо.

Практично ті ж проблеми стоять перед лікарем стоматологом-ортопедом з істотною поправкою на біологічний об'єкт дії мостоподібної конструкції.

Принципово різними умовами статики моста як інженерної конструкції і незнімного мостоподібного зубного протеза є:

1. Опори моста мають жорстку, нерухому основу, тоді як опори незнімного мостоподібного протеза рухомі за рахунок еластичності волокон періодонта, судинної системи та наявності періодонтальної щілини.

2. На опори і відстань між опорами припадають тільки вертикальні осьові по відношенню до опор навантаження, тоді як на пародонт зубів у мостоподібному незнімному зубному протезі припадають як вертикальні осьові навантаження, так і навантаження під різними кутами до опорних осей у зв'язку зі складним рельєфом оклюзійної поверхні опор та проміжної частини і характером жувальних рухів нижньої щелепи.

3. В опорах мостів і мостоподібного протеза та у прольоті після навантаження внутрішні напруження стискування та розтягування стихають, а сама конструкція повертається у «спокійний» стан.

4. Опори незнімного мостоподібного протеза після зняття навантаження повертаються у вихідне положення, а оскільки навантаження розвивається не тільки під час жувальних рухів, але й під час ковтання слини та установки зубних рядів у положення[4] центральної оклюзії, то ці навантаження необхідно розглядати як циклічні, перервно-постійні, що зумовлюють складний комплекс відповідних реакцій з боку тканин пародонта.

Прийнято вважати, що лікування мостоподібними незнімними протезами дозволяє відновити до 85-100% жувальної ефективності. За допомогою цих протезів можна повноцінно усунути фонетичні, естетичні та морфологічні порушення у зубо-щелепній системі.

КОНСТРУКЦІЇ МОСТОПОДІБНИХ ПРОТЕЗІВ

Мостоподібним незнімним зубним протезом називається лікувальний апарат, який служить для заміщення часткової відсутності зубів та відновлення функції жування. Фіксуються вони на природних зубах і передають на пародонт жувальний тиск, який регулюється пародонто-м'язовим рефлексом.

Для розуміння конструктивних особливостей мостоподібних протезів необхідно звернутися ще раз до інженерної конструкції мостів, яка складається з наступних елементів: фундаменту, опор або свай, проміжної частини, засобів з'єднання проміжної частини з опорами.

У конструкції мостоподібного зубного протеза всі ці елементи є. Фундаментом є щелепні кістки, опорами — природні зуби, видалені зуби заміщує проміжна частина, фіксація протеза проводиться одним із пристосувань: коронками, екваторними коронками, штифтовими зубами, напівкоронками, вкладками або їх комбінаціями.

Як уже зазначалося, мостоподібні протези мають на зубах дві точки опори і більше, що розміщені з обох боків дефекту. Така конструкція найбільш поширена у клінічній практиці, хоча поряд з нею застосовуються мостоподібні протези з однобічною опорою. Показання до застосування однобічних (консольних) мостоподібних протезів дуже обмежені.

Опорними елементами мостоподібних протезів можуть служити повні металеві штамповані коронки або литі металокерамічні комбіновані коронки, напівкоронки, коронки на штучній куксі, штифтові коронки, вкладки.

Частина протеза, яка розташовується між опорними елементами, називається проміжною, або тілом протеза. Ця частина являє собою блок штучних зубів. У недалекому минулому з цією метою використовували стандартні зуби заводського виробництва. Нині від їх використання відмовилися зовсім. Більш досконалою конструкцією проміжної частини, а деколи і всього протеза, є виготовлена шляхом точного лиття за індивідуально змодельованою восковою композицією. Методика індивідуального лиття дає можливість ураховувати особливості дефекту та відтворювати деталі оклюзійних співвідношень штучних зубів з їх антагоністами і беззубими комірковим відростком та коміркoвою частиною.

Мостоподібні протези класифікують за різними ознаками: за матеріалом (металеві, пластмасові, фарфорові, суцільнолиті та комбіновані); за характером фіксації (незнімні тазнімні); за методом виготовлення (паяні чи суцільнолиті); за конструкцією (суцільнолиті та складні); за відношенням проміжної частини до коміркового відростка (дотичні та промивні); за розміщенням опорних зубів (з двобічною опорою та однобічною — консольні); за конструкцією опорної частини протеза (різні види коронок, напівкоронок, вкладки, штифтові зуби і їх поєднання); за матеріалом проміжної частини протеза (металеві, пластмасові, фарфорові та комбіновані).

БІОМЕХАНІКА МОСТОПОДІБНИХ ПРОТЕЗІВ

Умови, в яких функціонує мостоподібний протез, не можна назвати стандартними. Адже в ротовій порожнині поєднані багатофакторні впливи як на тканини пародонта опорних зубів, так і на саму конструкцію протеза. У багатьох випадках пояснити ці впливи тільки з позиції механіки неможливо.

Отже, характер розподілу та величина жувального тиску, яка припадає на проміжну частину мостоподібного протеза і передається на пародонт опорних зубів, залежать від місця прикладання сили та напрямку, довжини і ширини проміжної частини протеза. Як уже зазначалося, для живих органів та тканин

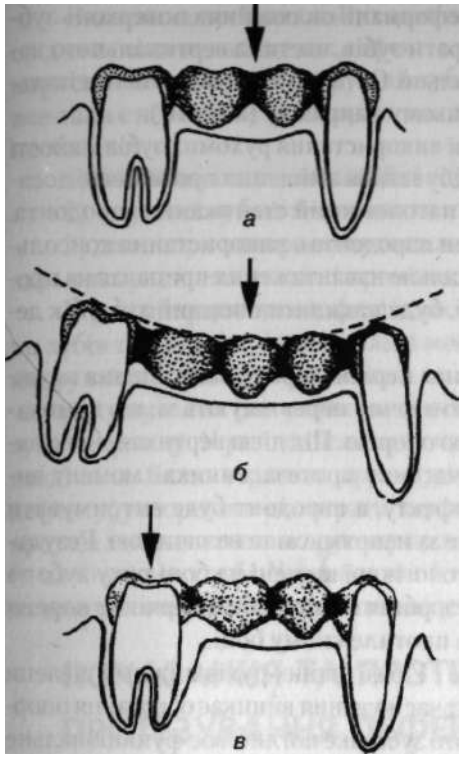

Мал. 69. Вплив функціонального навантаження на біомеханіку мостоподібного протеза: а — навантажений припадає на середину тіла проміжної частини; б — навантаження припадає на тіло довгої частини; в — навантаження припадає на один із опорних зубів

людського організму закони механіки не абсолютні. Так, стан тканин пародонта залежить від загального стану хворого, його віку, статі, стану нервової системи і багатьох інших чинників, які обумовлюють реактивність організму. Для лікаря стоматолога-ортопеда дуже важливо знати не тільки реакцію тканин пародонта на функціональне перевантаження опорних зубів, які є опорами мостоподібного протеза, але й шлях розподілу пружних натягів як у самому мостоподібному протезі, так і в тканинах пародонта опорних зубів.

Щоб зрозуміти ці складні механізми, необхідно розглянути різні клінічні ситуації. Якщо функціональне навантаження припадає на середину проміжної частини мостоподібного протеза, то вся конструкція і тканини пародонта навантажуються рівномірно і знаходяться у найсприятливіших умовах функціонування. Такі клінічні умови, на жаль, бувають дуже рідко (мал. 69, а).

Водночас у разі збільшення довжини проміжної частини або недостатньо виражених пружних властивостей сплаву проміжна частина протеза може прогинатися і зумовлювати додаткове функціональне перевантаження у вигляді зустрічного, або конвергувального, нахилу опорних зубів (мал. 69, б).

У зв'язку з цим функціональне перевантаження нерівномірно розподіляється у тканинах пародонта і сприяє розвитку обмеженого дистрофічного процесу. Таким чином, з метою запобігання можливим змінам у тканинах пародонта опорних зубів під мостоподібними протезами проміжна частина повинна мати достатню товщину і не перевищувати граничної довжини, яка виключає прогин металу в ділянці зубного ряду.

Якщо жувальне навантаження припадає на один із опорних зубів, відбувається зміщення обох опор по колу, центром якого є протилежний, менш навантажений опорний зуб. Саме цим пояснюється тенденція опорних зубів до розходження, або дивергенції. За таких умов функціональне перевантаження також розподіляється у тканинах пародонта нерівномірно (мал. 69, б).

У разі використання мостоподібних протезів за наявності вираженої са-

гітальної оклюзійної кривої або значної деформації оклюзійних поверхонь зубних рядів, наприклад, на тлі часткової втрати зубів, частина вертикального навантаження трансформується в горизонтальне. Останнє зміщує протез сагітально, спричиняючи нахил опорних зубів у цьому напрямку (мал. 70).

Подібні умови виникають також у разі використання рухомих зубів у якості однієї з опор. Але за такої умови може відбуватися зміщення протеза, що досягає проміжних величин, і погіршуватися патологічний стан тканин пародонта.

Надзвичайно небезпечним для тканин пародонта є використання консольних мостоподібних протезів, коли вертикальне навантаження припадає на проміжну частину протеза, яка, в свою чергу, буде нахиляти опорний зуб у бік дефекту.

У тканинах пародонта буде відбуватися нерівномірне розподілення пружних навантажень, які за своєю величиною значно перевищують ті, що виникають у мостоподібних протезах з двобічною опорою. Під дією вертикального навантаження, яке припадає на проміжну частину протеза, виникає момент вивиху. Опорний зуб нахиляється у бік дефекту, а пародонт буде витримувати функціональне перевантаження, незвичне за напрямком та величиною. Результатом такої дії звичайно є утзорення патологічної кишені на боці руху зуба та резорбція комірки біля верхівки кореня на протилежному боці.

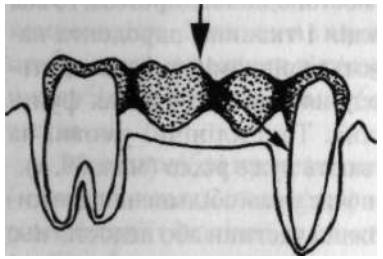

Мал. 70. Розподіл функціонального навантаження мостоподібного протеза за наявності горизонтального компонента

У разі бічних рухів нижньої щелепи під час жування виникає обертання опорного зуба, яке поглиблює функціональне перевангаження тканин пародонта. Моменти вивиху витка обумовлюються довжиною проміжної частини мостоподібного протеза, клінічною висотою коронки опорного зуба, довжиною кореня, наявністю або відсутністю рядом розміщених зубів, величиною зусилля, яке прикладається, та станом резервних сил пародонта. Небезпека виникнення функціонального перевантаження у стадії декомпенсації може бути значно знижена за рахунок збільшення опорних зубів консольного протеза (мал. 71).

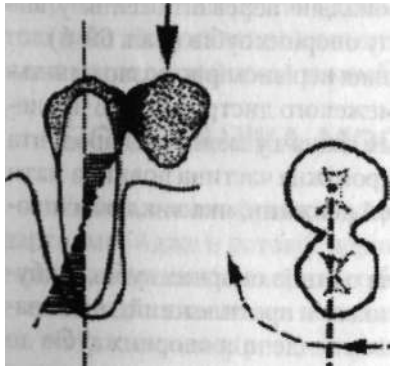

Мал. 71. Розподіл навантаження на опорний зуб у разі використання консольного мостоподібного протеза

Необхідно зазначити, що найбільша біда від подібних протезів для тканин пародонта є тоді, коли йде заміщення молярів. Патологічні зміни у такому разі ще більше виражені і ще швидше прогресують на тлі захворювань тканин пародонта.

Використання консольних мостоподібних протезів як виняток дозволяється для заміщення кінцевих дефектів тільки за наявності протипоказань до використання знімних конструкцій зубних протезів. Якщо через низку обставин все-таки є необхідність використання консольних мостоподібних протезів, тоді необхідно:

1) добре вирівняти оклюзійні співвідношення;

2) штучний зуб не моделювати ширшим від премоляра;

3) для опори використовувати два і більше зубів. Категорично протипоказано використання в якості проміжної частини двох штучних зубів.

У разі виправлення дефектів, які утворилися від втрати фронтальної групи зубів та премолярів, консольні мостоподібні протези застосовують, оскільки функціональне навантаження на опорний зуб у фронтальному відділі під час відкушування їжі розвивається по осі, тобто у вигіднішому для опорного зуба напрямку. У разі відновлення премоляра штучний зуб моделюється у вигляді ікла. Якщо втрачено другий різець, опорою служить ікло. За наявності дефекту, утвореного від втрати першого премоляра, фіксація мостоподібного протеза здійснюється на другому премолярі, тобто фіксація завжди здійснюється на міцнішому зубі. У фронтальній ділянці незалежно від кількості опор можна використовувати тільки один штучний зуб.

ПОКАЗАННЯ ТА ПРОТИПОКАЗАННЯ ДО ПРОТЕЗУВАННЯ ДЕФЕКТІВ ЗУБНОГО РЯДУ МОСТОПОДІБНИМИ ПРОТЕЗАМИ

Показаннями до застосування мостоподібних протезів є включені дефекти зубного ряду. Залежно від продовженості та топографії дефекту, що зумовлюються кількістю видалених зубів та функціональною цінністю тих, які залишилися, визначають можливість використання незнімних зубних протезів. Незнімні мостоподібні протези застосовують для лікування у таких випадках:

1) у разі втрати від одного до чотирьох різців;

2) у разі втрати ікла;

3) у разі втрати премоляра або премолярів;

4) у разі втрати двох премолярів та першого моляра;

5) допускається у разі втрати з одного боку щелепи двох премолярів, першого і другого молярів, але за наявності збереженого та добре розвинутого третього моляра.

Протипоказано застосування незнімного мостоподібного протеза за наявності рудиментарного третього моляра, в такому разі дефект необхідно заміщати знімною конструкцією зубного протеза.

Включені дефекти не завжди є показанням до застосування мостоподібних протезів. Так, за відсутності ікла, двох премолярів та першого моляра застосування даної конструкції зубного протеза є протипоказаним.

Рідше мостоподібні протези використовують за наявності кінцевих дефектів зубного ряду. Це пов'язано передусім з їх дією на пародонт опорних зубів. Так, дослідження Х.А. Каламкарова засвідчили, що функціональне перевантаження зубів за наявності однобічних мостоподібних протезів, які заміщають жувальну групу зубів, обов'язково призводить до патологічної рухомості, нахилу їх у бік дефекту, спричиняючи виникнення під проміжною частиною протеза декубітальних виразок. Часто спостерігається відлом проміжної частини із зануренням його у слизову оболонку коміркового відростка та частини.

Рентгенологічно спостерігається розширення періодонтальної щілини, атрофія кісткової лунки з боку підвищеного функціонального навантаження. Клінічна картина значно погіршується і процеси декомпенсації опорних зубів проходять швидше за наявності захворювань тканин пародонта. Таким чином, використання мостоподібних протезів з однобічною опорою виправдане у хворих, яким протипоказано застосування знімних конструкцій зубних протезів. У такому разі необхідно:

1) добре вирівняти оклюзійні співвідношення;
2) штучний зуб не моделювати ширшим від премоляра;
3) для опори використовувати два зуба.

Вирішення питання про використання зубів як опори для мостоподібного протеза повинно прийматися тільки після детального клінічного та рентгенологічного вивчення стану їх пародонта. Рентгенологічне обстеження обов'язкове у тому разі, коли є підозра на ураження тканин пародонта, ускладнення каріозної хвороби, наявність обширних пломб, патологічної рухомості зубів, наявності зубо-ясенних кишень. Відносним протипоказанням до використання зубів, які дистально обмежують дефект, як опори є ураження їх пародонта (патологічна рухомість, атрофія кісткової тканини).

У клініці ортопедичної стоматології прийнято вважати, що межа компенсаторних можливостей тканин пародонта кожного зуба визначається подвоєною силою жувального навантаження. Визначення у клініці жувального навантаження є досить важким завданням. Адже за допомогою гнатодинамометра можна визначити тільки вертикальне навантаження, а не навантаження в цілому. Небезпідставно в останній час піддаються критиці та обмежуються у використанні числові таблиці Н.І. Агаповага І.М. Оксмана. Так само не можна бездумно користуватися жувальними пробами С.Е. Гельмана та І.С. Рубінова.

Отже, нині немає бездоганного методу визначення компенсаторних можливостей пародонта. Але незважаючи на це рекомендується використовувати таблиці названих коефіцієнтів як допоміжний метод. Визначивши у відсотках жувальну цінність кожного зуба, можна таким чином сформулювати положення про показання до застосування мостоподібних протезів залежно від продовженості дефекту. Сума жувальних коефіцінтів втрачених зубів не може бути більшою, ніж сума жувальних коефіцієнтів опорних зубів.

Протипоказаннями до використання мостоподібних протезів є наявність таких клінічних ситуацій:

1) великі дефекти, обмежені зубами з різною функціональною орієнтованістю;
2) дефекти, обмежені дистально зубом з патологічною рухомістю;
3) дефекти, обмежені зубами з низькими клінічними коронками.

ВИБІР ОПОРНИХ ЗУБІВ ДЛЯ МОСТОПОДІБНИХ ПРОТЕЗІВ

Важливим етапом у виготовленні мостоподібних протезів є вибір опорних зубів. Як показали клінічні спостереження віддалених результатів протезування мостоподібними протезами, однією з найпоширеніших помилок є неправильна оцінка та вибір опор. Це призводить до їх функціонального перевантаження і зрештою до видалення. Зробити правильний вибір опорних зубів для мостоподібних протезів можна тільки за допомогою детального клінічного та параклінічного обстеження хворих. Про стан тканин пародонта можна судити за стійкістю, рухомістю зубів, співвідношеннями клінічної коронки та кореня, наявністю пломб і кольору зубів. Важливе значення мають результати вивчення прикусу оклюзійних співвідношень у ділянці дефекту зубного ряду.

Для оцінки стану тканин пародонта необхідно використовувати рентгенологічне дослідження. Рентгенологічному дослідженню обов'язково підлягають зуби, що раніше були покриті коронками і використовувалися як опори мостоподібних протезів, які мають обширні пломби та змінені в кольорі, зуби з патологічною стертістю та ті, що з різних причин змінили своє положення у зубній дузі.

Дуже важливим критерієм для оцінки оклюзійних співвідношень є вивчення діагностичних моделей. Досконало знаючи вимоги до опорних зубів, можна правильно зробити їх вибір. Ідеальні умови звичайно спостерігаються дуже рідко, коли зуби знаходяться у правильних оклюзійних співвідношеннях, з високими інтактними коронками та здоровим пародонтом.

Хворих зі включеними дефектами зубних рядів, яким необхідно проводити ортопедичне лікування за допомогою мостоподібних протезів, поділяють на дві групи. Першу групу складають хворі зі сприятливими клінічними умовами, а до другої входять особи, опорні зуби яких лікували з приводу каріозної хвороби, пульпітів, хронічних приверхівкових періодонтитів.

Після проведеного лікування зубів з приводу карієсу їх можна використовувати як опори для мостоподібних протезів. Зуби з хронічними верхівковими вогнищами можуть бути опорами для протеза за умови успішного терапевтичного лікування. Зуби фронтальної групи з норицями, кистами, кистогранульомами можуть бути використані як опора тільки після пломбування каналів та резекції верхівок коренів. Але використання таких зубів завжди несе з собою небезпеку загострення запальних процесів.

Вибір кількості опорних зубів - дуже відповідальний і важливий етап, який необхідно вирішувати лікарям стоматологам-ортопедам. Досвід свідчить, що

пережовування їжі відбувається за допомогою 2-3 жувальних зубів верхньої та нижньої щелеп з відповідного боку. За даними Д.П. Конюшко, витривалість пародонта жувальних зубів перевищує необхідну для пережовування їжі.

Грунтуючись на вищесказаному, можна зробити висновок, що мостоподібні протези найкраще фіксувати на зубах у межах груп, які виконують одну функцію: премоляр — моляр, ікло праве — ікло ліве. Виняток складають випадки фіксації мостоподібного протеза на іклах та жувальних зубах. Можливість використання з цією метою ікол пояснюється тим, що вони розташовані на повороті зубної дуги і їх пародонт орієнтований на сприйняття як вертикального, так і трансверзального навантаження. Ікла можуть використовуватися як опори у разі видалення усіх різців.

Необхідно пам'ятати, що захворювання тканин пародонта, подовження клінічної коронки, атрофія зубної комірки та патологічна рухомість I ступеня, а також стан зубів після лікування хронічних приверхівкових вогнищ вимагають від лікаря збільшення кількості опор мостоподібного протеза. У такому разі мостоподібний протез перетворюється у шину, яка може протистояти значним зусиллям під час вживання їжі.

ОСНОВНІ ПРИНЦИПИ КОНСТРУЮВАННЯ МОСТОПОДІБНИХ ПРОТЕЗІВ

Вибираючи конструкцію мостоподібного протеза, лікар стоматолог-ортопед повинен керуватися певними правилами та принципами, дотримання яких забезпечить виготовлення високоефективних лікувальних протезів. Згідно з першим принципом, опорні елементи мостоподібного протеза та його проміжна частина повинні знаходитися на одній лінії. Криволінійна форма проміжної частини мостоподібного протеза призводить до трансформації вертикальних та горизонтальних навантажень в обертальні (мал. 72).

Навантаження припадає на ту частину тіла мостоподібного протеза, яка найбільш виступає. У разі проведення перпендикуляра до прямої, яка з'єднує довгі осі опорних зубів, з найвіддаленішої від неї точки тіла протеза, він буде плечем важеля, який обертає протез під дією жувального навантаження. Зменшення кривизни проміжної частини сприятиме зниженню ротаційної дії трансформованого жувального навантаження.

Суть другого принципу полягає у тому, що під час конструювання мостоподібного протеза необхідно використовувати опорні зуби з не дуже високою клінічною коронкою, оскільки величина горизонтального навантаження прямо пропорційна висоті клінічної коронки опорного зуба. Дуже небезпечне для тканин пародонта використання опорних зубів з високими клінічними коронками та вкороченими коренями (мал. 73).

За такої клінічної ситуації виникає небезпека швидкого переходу компенсованої форми функціонального перевантаження у декомпенсовану з появою

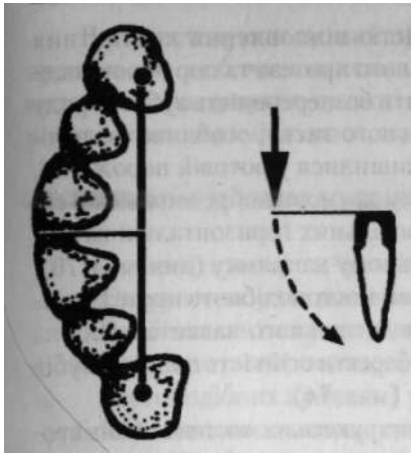

Мал. 72. Обертальна дія вертикального навантаження у разі криволінійної форми тіла мостоподібного протеза

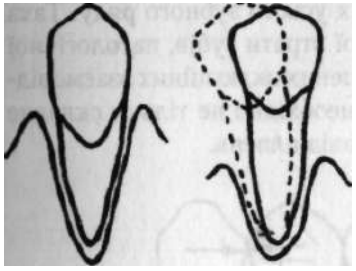

Мал. 73. Співвідношення коронкової частини зуба та довжини кореня (пояснення у тексті)

патологічної рухомості опорних зубів. Така клінічна картина характерна у разі вираженої атрофії коміркового відростка та частини, зміни співвідношення внутрішньо- та позакоміркової частини зуба із зменшенням внутрішньокоміркової частини кореня (див. мал. 73).

Є загроза ускладнень у разі використання штучних коронок на зуби з дуже низькими клінічними коронками, у таких випадках звичайно поломка мостоподібного протеза проходить по лінії спайки у штамповано-паяних конструкціях.

Третій принцип передбачає, що ширина жувальної поверхні тіла мостоподібного протеза повинна бути меншою, ніж ширина жувальних поверхонь зубів, які заміщують. Ураховуючи, що будь-який мостоподібний протез функціонує за рахунок резервних сил пародонта опорних зубів, звуження жувальної поверхні проміжної частини зменшує навантаження на останні. Конструюючи проміжну частину мостоподібного протеза, необхідно враховувати наявність зубів-антагоністів та їх вид — природні чи штучні. Звичайно жувальна поверхня проміжної частини мостоподібного протеза виготовляється вужчою, ніж жувальна поверхня відсутніх зубів, з метою запобігання функціональному перевантаженню пародонта опорних зубів. У такому разі звуження жувальної поверхні проміжної частини проводиться індивідуально залежно від клінічної картини.

Згідно з четвертим принципом, величина жувального тиску обернено пропорційна відстані від точки його прикладання до опорного зуба. Чим ближче до опорного зуба прикладене навантаження, тим більший тиск буде припадати на опорний зуб, і навпаки, у разі збільшення відстані від місця прикладання навантаження до опорного зуба тиск на цей опорний зуб буде зменшуватися.

Абсолютно протилежна закономірність простежується у разі конструювання консольних мостоподібних протезів. Тут чим більший розмір підвісного штучного зуба, тим більшому функціональному перевантаженню буде піддаватися рядом розміщений опорний зуб. З метою профілактики перевантаження пародонта опорних зубів необхідно збільшувати кількість опор та зменшувати жувальну поверхню і, по можливості, не використовувати консольні мостоподібні протези.

П'ятий принцип пов'язаний з необхідністю відновлення контактних пунктів між опорними елементами мостоподібного протеза та поруч розміщеними природними зубами, що дозволяє відновити безперервність зубного ряду і сприяє рівномірнішому розподіленню жувального тиску, особливо його горизонтального компонента, серед зубів, що залишилися у ротовій порожнині. Особливо важливо дотримувати цього принципу за умови добре вираженої сагітальної кривої, коли трансформовані із вертикальних горизонтальні навантаження будуть нахиляти опорні зуби в медіальному напрямку (див. мал. 70).

Правильно відновлені опорними елементами мостоподібного протеза контактні пункти будуть передавати частину горизонтального навантаження на поруч розміщені природні зуби. Це допомагає зберегти стійкість опорних зубів та запобігає їх нахилу в медіальному напрямку (мал. 74).

Шостий принцип передбачає раціональне конструювання мостоподібних протезів з точки зору нормальної оклюзії. Виділяють дві групи хворих. У першу входять хворі, яким необхідно відновити оклюзійні співвідношення у ділянці дефекту шляхом детального моделювання оклюзійної поверхні мостоподібного протеза, який вписується у наявну у хворого функціональну оклюзію.

До другої групи входять хворі, які потребують не тільки протезування, але водночас і зміни функціональної оклюзії у межах усього зубного ряду. Така клінічна ситуація спостерігається у разі часткової втрати зубів, патологічної стертості їх, захворювань тканин пародонта, порушених оклюзійних взаємовідношень. Таким чином, для другої групи хворих необхідно не тільки складне протезування, але й нормалізація оклюзійних співвідношень.

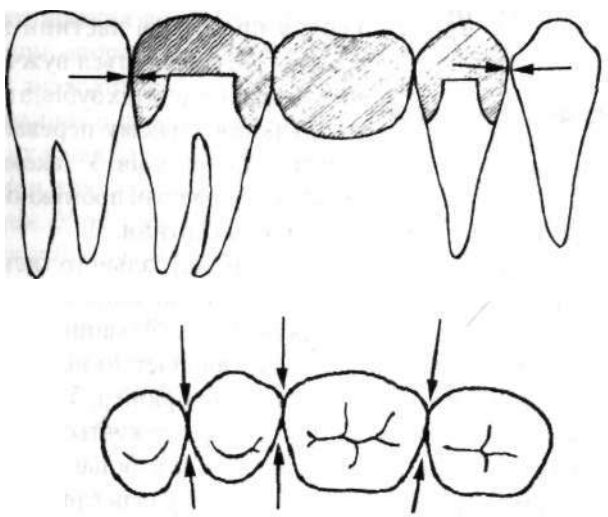

Мал. 74. Наявність контактних пунктів між опорами мостоподібного протеза та природними зубами

Використовуючи сьомий принцип, необхідно конструювати мостоподібні протези так, щоб вони максимально відповідали естетичним вимогам. З цією метою використовують сучасні облицювальні матеріали (фотополімерні матеріали, металокерамічні маси, композитні матеріали).

ПИТАННЯ ДЛЯ САМОКОНТРОЛЮ

1. Визначіть поняття "незнімний мостоподібний протез".
2. Охарактеризуйте різновиди конструкцій незнімних зубних протезів.
3. Які біомеханічні умови застосування мостоподібних протезів?
4. Які існують показання та протипоказання до застосування мостоподібних протезів?
5. Яке клінічне значення правильного вибору опорних зубів у мостоподібних протезах?
6. Для чого необхідно пам'ятати основні принципи конструювання мостоподібних протезів?

КЛІНІЧНІ ТА ЛАБОРАТОРНІ ЕТАПИ ВИГОТОВЛЕННЯ ПАЯНИХ МОСТОПОДІБНИХ ПРОТЕЗІВ

Виклад даного матеріалу зумовлений необхідністю правильного розуміння клінічних та лабораторних етапів виготовлення не тільки паяних мостоподібних протезів, які можна вважати історією ортопедичної стоматології, але й сучасних технологій виготовлення мостоподібних протезів.

Після постановки діагнозу та вибору конструкції мостоподібного протеза починають препарування опорних зубів під опорні коронки. Препарування проводять під анестезією, оскільки підготовка опорних зубів під мостоподібні протези передбачає зняття значного шару твердих тканин і створення паралельності стінок зубів. Препарування опорних зубів під мостоподібні протези проводять у тій же послідовності, що й препарування зубів під одиночні коронки.

За відсутності паралельності стінок опорних зубів мостоподібний протез буде примірятися зі значним зусиллям, а в разі великого нахилу зубів його зовсім не вдасться приміряти. Великий нахил зубів передбачає зняття значного шару їх твердих тканин, що без попереднього депульпування зробити неможливо. За наявності різко вираженого нахилу зубів, особливо другого нижнього моляра, необхідно відмовитися від застосування звичайних мостоподібних протезів, а використовувати знімні мостоподібні конструкції.

Закінчивши препарування зубів, знімають відбитки з обох щелеп, один з яких робочий і знімається подвійним за допомогою силіконових мас, другий — допоміжний і знімається альгінатними масами.

За певних клінічних умов може бути два робочих відбитки. Отриманням відбитків закінчується перший клінічний етап.

У зуботехнічній лабораторії за отриманим и відбитками відливають гіпсові моделі, проводять гіпсування в оклюдатор (артикулятор) у положенні центрального співвідношення щелеп за допомогою воскових шаблонів.

Після загіпсування моделей в оклюдатор проводять моделювання анатомічної будови відпрепарованих опорних зубів, виготовлення гіпсових та металевих штампів і контрштампів, штампованих повних металевих коронок. На цьому закінчується перший лабораторний етап.

Виготовлені коронки іноді відбілюють (але не полірують), частіше в чорному вигляді (з окалиною) відправляють у клініку, де проводиться другий або третій (залежно від способу визначення центральної оклюзії) клінічний етап.

На цьому клінічному етапі опорні коронки приміряють, перевіряють центральне співвідношення щелеп, отримують оклюзійний відбиток разом з коронками для виготовлення проміжної частини мостоподібного протеза. Після отримання оклюзійного відбитка знімають усі опорні коронки і відправляють у зуботехнічну лабораторію.

Необхідно зазначити, що в разі отримання гіпсового відбитка всі опорні

коронки або частина їх може зніматися разом з відбитком і залишатися в ньому, їх не потрібно витягувати і разом з тими, що залишилися, відправити у лабораторію. Після проведення цього клінічного етапу зубний технік отримує відбиток та пригіпсовані коронки.

У разі склеювання відбитка коронки ретельно розміщують у їх ложе, стежать за тим, щоб вони щільно прилягали не тільки до дна, але і в ділянці країв комірки. Якщо коронка не буде доведена до дна комірки, то вона буде поза контактом з антагоністами. Особливу увагу необхідно приділяти запобіганню повороту зуба навколо своєї осі.

Якщо коронку важко ввести у відбиток, то краще його роз'єднати і в більшу частину вставити коронку, після чого приєднати до нього меншу, приливши їх розплавленим воском. Так само приклеюють коронки до краю комірки сильно розігрітим воском з метою запобігання їх зміщенню після відливки моделей. У середину коронок також необхідно налити воску і вставити по центру невеликі дерев'яні штифти, щоб у наступному коронки можна було легко зняти з моделі; штифти захищають гіпс у цих ділянках від поломок. Модель відливають, попередньо поклавши гіпсовий відбиток у воду до насичення, співставляють з моделлю антагонівної щелепи і загіпсовують в оклюдатор, а краще — в артикулятор.

Після фіксації моделі в артикуляторі (оклюдаторі) розпочинають моделювання проміжної частини мостоподібного протеза. У ділянці жувальних зубів, які непомітні під час усмішки, доцільно відмоделювати литу металеву конструкцію проміжної частини протеза, в ділянці фронтальних зубів, а інколи і в ділянці премолярів моделюють комбіновану конструкцію, яка складається з металевої основи чи пластмаси.

Зубний технік під час моделювання проміжної частини повинен особливу увагу звернути на форму жувальної поверхні. Неправильне моделювання може бути причиною втрати опорних зубів або їх антагоністів у разі функціонального перевантаження під час рухів нижньої щелепи. Горбки жувальних зубів повинні бути заокругленими, нерізко вираженими, не створювати блокувальних моментів підчас рухів нижньої щелепи.

Особливі вимоги існують до конструкції проміжної частини. Велике значення має її форма та відношення до прилеглих тканин протезного ложа — слизової оболонки коміркового відростка та коміркової частини.

У фронтальному та бічних відділах зубної дуги положення проміжної частини неоднакове. Якщо у фронтальному відділі вона повинна торкатися слизової оболонки без тиску на неї, для чого модель у цій проекції покривається ізоляційним лаком, то у бічному відділі між проміжною частиною протеза та слизовою оболонкою, що покриває беззубий комірковий відросток, повинен залишатися вільний простір, який не буде перешкоджати проходженню харчових компонентів (промивний простір).

У разі дотичної форми відсутність тиску на слизову оболонку перевіряють зондом, проводячи гострим кінцем між слизовою оболонкою та проміжною

частиною. У бічних відділах зубного ряду створюють промивний простір, приблизно 2-3,5 мм (на товщину сірника), це особливо стосується нижньої щелепи. На верхній щелепі промивний простір роблять менших розмірів, враховуючи ступінь оголення зубів під час усмішки. У кожному конкретному випадку це питання вирішується індивідуально (мал. 75).

У ливарній лабораторії проводять заміну воску на метал. Для отримання металевих деталей за допомогою лиття використовують два способи: 1) метод лиття за моделями, які вигорають із моделювального воску; 2) метод лиття на вогнетривких моделях.

Процес лиття включає низку послідовних операцій:

1) виготовлення воскових моделей;

2) установку ливникоутворювальних штифтів та створення ливникової системи;

3) покриття моделей вогнетривким шаром;

4) формування моделі вогнетривкою масою;

5) виплавлення воску;

6) висушування та спікання моделі;

7) плавлення сплаву;

8) лиття сплаву;

9) вивільнення деталей від вогнетривкої маси та ливників.

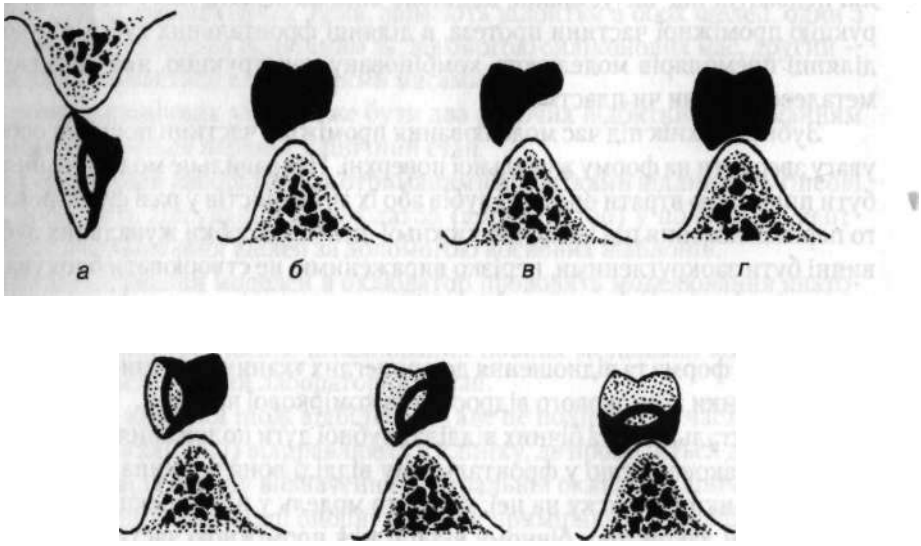

Мал. 75. Форми промивної частини мостоподібного протеза: а —дотична для фронтальної групи зубів; *б* — промивна у разі високих клінічних коронок; *в* — промивна у разі низьких клінічних коронок; г — сідлоподібна металева; д, є — промивна з облицюванням губної або губно-жувальної поверхні; *є* — сідлоподібна з облицюванням жувальної та бічної поверхонь

У литті зубопротезних деталей найважливішим є боротьба з усадкою металу. Цьому підпорядковані всі проміжні операції — зменшення усадки воскових композицій, створення, спеціальних компенсаційних формувальних мас, створення системи та визначення характеру ливників, методів плавки.

Лиття може проводитися як у спеціальних литтєвих апаратах, так і в апаратах, де поєднуються плавка та лиття металу. Залежно від характеру дії на метал розрізняють такі методи лиття: а) лиття під тиском; б) відцентрове лиття; в) вакуумне лиття.

Після закінчення процесу лиття технік-ливарник вивільняє зуботехнічні деталі з опоки. У разі лиття деталей з нержавіючої сталі доводиться деколи спостерігати щільне спікання першого вогнетривкого шару з металом. У таких випадках очистку деталей проводять розчином кислоти або лугу, ультразвуком у спеціальній ванні або за допомогою піскоструменевого апарату.

Проміжну частину мостоподібного протеза можна спаяти з опорними коронками безпосередньо на моделі або без неї. У першому випадку припасовану проміжну частину скріплюють з короткими частинами липким воском та загіпсовують протез у вогнетривку суміш гіпсу з пемзою, піском тощо так, щоб жувальні поверхні коронок і литих зубів залишалися відкритими. Такий спосіб використовувався раніше у разі спайки золотих мостоподібних протезів.

Якщо мостоподібний протез має бути спаяний без моделі, тоді коронки треба легко підігріти над полум'ям пальника, щоб звільнити їх від воску, яким вони були заповнені раніше. Коронки та модель очищають від залишків воску, поверхні, які будуть спаюватися, повинні бути чистими, без окалини, жирного нальоту. Коронки та литі зуби знову розташовують на моделі і скріплюють липким воском. Охолодивши модель, обережно знімають мостоподібний протез з моделі та гіпсують у вогнетривкій масі.

Існує відносно новий метод точкової електрозварки за допомогою спеціального апарату. Зачищені від окалини поверхні, які спаюють, стальних та хромо-кобальтових протезів розміщують на робочій моделі. До двох ділянок підводять електроди і вмикають струм на дуже короткий проміжок часу. На контактних поверхнях проходить точкове зварювання, яке дозволяє проводити у майбутньому спаювання деталей без гіпсування.

Спаювання деталей із сталі та золотих сплавів, як зазначалося раніше, ведеться по різному.

Процес спаювання — це з'єднання металевих частин під час нагрівання за допомогою подібного сплаву з більш низькою температурою плавлення. Припій повинен відповідати таким вимогам:

1) мати температуру плавлення нижчу, ніж в основних металів, на 50-100 °С і вузький температурний інтервал плавлення;

2) добре флюсувати, тобто бути рідкотекучим;

3) добре дифундувати, проникати в товщу основних металів;

4) бути стійким до дії кислот та лугів;

5) бути подібним до основних металів за кольором;

6) володіти стійкістю проти корозії у ротовій порожнині;
7) за фізико-механічними властивостями наближатися до металів, які спаюють;
8) не створювати раковин та бульбашок.

Процес спаювання проходить під час нагрівання відкритим полум'ям. На поверхні металів, які спаюють, може утворюватися плівка окислів, що перешкоджатиме дифундуванню припою. Тому в процесі спаювання необхідно не тільки розплавити припій, але й примусити його розлитися по поверхнях, які спаюються, і не допустити утворення окисної плівки. Це досягається застосуванням різних речовин для спаювання та флюсів. Найбільшого поширення набула бура. Під час нагрівання бура поглинає кисень, запобігаючи тим самим потраплянню його у метал та утворенню на поверхні останього окислів. Застосування флюсів допомагає розчиняти окисну плівку, що у вигляді шлаку спливає на поверхню припою, який унаслідок цього отримує добрий контакт з поверхнею основного металу.

Флюси повинні мати такі властивості:

1) температуру плавлення нижчу, ніж температура плавлення припою;
2) легко розтікатися по металевій поверхні;
3) розпадатися та вивітрюватися за температури плавлення;
4) видаляти всі окисли, що утворюються на поверхні металу під час паяння;
5) легко видалятися з поверхні після закінчення процесу спаювання.

Після спаювання мостоподібний протез занурюють у воду, відбілюють, промивають у киплячій воді, знімають залишки припою і розпочинають шліфування та полірування.

Речовини, які служать для розчинення окалини, називаються відбілювачами. Відбілювачі підбирають з таким розрахунком, щоб вони добре розчиняли окалину і якомога менше діяли на метал. Нержавіюча сталь під час термічної обробки покривається товстим шаром окисної плівки, для зняття якої необхідно застосувати сильні хімічні засоби, що містять соляну та сірчану кислоти. Техніку рекомендується користуватися цими розчинами, знати режим відбілювання та дотримувати його.

Після відбілювання та обробки мостоподібного протеза його шліфують різноманітними кругами, фільцями, жорсткими і м'якими щітками. Після того полірують, використовуючи різні пасти залежно від матеріалу, з якого виготовлено мостоподібний протез. Звичайно проміжну частину мостоподібних протезів облицьовують акриловою пластмасою "Синма-М". Після заміни воску на пластмасу протез знову шліфують і полірують. Після полірування його промивають водою з милом, потім спиртом і відправляють у клініку для фіксації. На цьому закінчується останній лабораторний етап виготовлення паяного мостоподібного протеза.

Фіксація мостоподібного протеза на опорних зубах є дуже відповідальним моментом усього процесу лікування. Перед самою процедурою фіксації необхідно ще раз детально перевірити протез. Він повинен вільно накладатися на

своє місце. Частини протеза, які контактують із тканинами протезного ложа, не повинні бути гострими, врізатися та надавлювати на м'які тканини або призводити до їх поранення. Проміжна частина залежно від того, яку ділянку зубного ряду відновлюють, повинна суворо відповідати прийнятим правилам. Жодна частина мостоподібного протеза не повинна створювати перешкоди для нормальних оклюзійних співвідношень.

Перед фіксацією мостоподібного протеза потрібно висушити металеві коронки й опорні зуби спиртом, ефіром або теплим повітрям, попередньо обклавши опорні зуби ватними валиками. Вісфат-цемент для фіксації мостоподібних протезів замішують до сметаноподібної консистенції і заповнюють ним опорні коронки. Протез фіксують на опорні зуби під постійним контролем лікаря, основна вимога — запобігти потраплянню на них вологи. Після затвердіння цементу його надлишки обережно знімають і змазують краї коронок та ясенний край вазеліном або спеціальним лаком для ізоляції їх від слини.

Хворому рекомендують не вживати їжі та не пити протягом 2 год.

ПИТАННЯ ДЛЯ САМОКОНТРОЛЮ

1. Назвіть клінічні етапи виготовлення штамповано-паяних-мостоподібних протезів.
2. Яка послідовність лабораторних етапів виготовлення штамповано-паяних мостоподібних протезів?
3. Які види проміжної частини використовують під час виготовлення штамповано-паяних мостоподібних протезів?
4. Яке відношення проміжної частини мостоподібного протеза до слизової оболонки коміркових відростка та частини?
5. Які є способи підготовки до паяння складових частин мостоподібного протеза?
6. Які види припоїв використовують для паяння мостоподібних протезів?
7. Що таке флюси? їх роль та використання.
8. Які є матеріали для відбілювання каркасів мостоподібних протезів?
9. Які облицювальні матеріали використовують у разі виготовлення мостоподібних протезів?

ПРОТЕЗУВАННЯ ДЕФЕКТІВ ЗУБНИХ РЯДІВ СУЦІЛЬНОЛИТИМИ МОСТОПОДІБНИМИ ПРОТЕЗАМИ

Суцільнолиті мостоподібні протези у клініці ортопедичної стоматології набувають усе більшого поширення через свої незаперечні переваги над штамповано-паяними. Відсутність припою надало каркасам цих протезів особливої міцності, а можливість точного моделювання оклюзійної поверхні одночасно опорних коронок та проміжної частини робить їх ефективнішими у функціональному відношенні.

До недоліків штамповано-паяних мостоподібних протезів відносять потемніння лінії спайки, що особливо незручно у разі заміщення дефектів фронтальної ділянки зубного ряду.

Усунення припою має важливе значення для профілактики виникнення станів несприйняття різнополюсних металів у ротовій порожнині. Штамповано-паяні протези фактично складаються з трьох видів сплавів: це — метал коронки, припій та метал проміжної частини. Незважаючи на приналежність їх до однієї групи сплавів (нержавіюча сталь, золоті сплави), вони відрізняються за складом за рахунок лигуючих компонентів і мають різну структуру. Ці чинники створюють умови для виникнення гальванічних струмів та виходу із сплавів мікроелементів хрому, нікелю, міді тощо. Залежно від кислотно-лужного стану слини кожної людини рівень виходу іонів та величина гальванічних струмів коливаються у широких межах. У зв'язку з удосконаленням технології виготовлення мостоподібних протезів та розробкою методів прецезійного, високоточного лиття у багатьох країнах світу відмовилися від застосування штамповано-паяних мостоподібних протезів.

Висока точність суцільнолитих мостоподібних протезів, постійне удосконалення клініко-лабораторних етапів їх виготовлення дозволило усунути побічну дію цих протезів, досягти тривалішого лікувального ефекту.

Методика отримання двошарового відбитка дає можливість точно визначити рівень розташування краю коронки, його товщину і тим самим не порушувати фізіологічних процесів у яснах, у шарі прикріпленого епітелію, який виконує бар'єрну функцію. Процес моделювання воскової композиції та прецезійне лиття у поєднанні з шаром фіксувального матеріалу визначеної товщини забезпечує точне охоплення шийки зуба та щільне прилягання до уступу. Слід зазначити, що обсяг тканин, які необхідно зпрепарувати під суцільнолиті коронки, майже не відрізняється від такого у разі застосування металевих штампованих коронок. У деяких випадках він незначно збільшений за рахунок створення конусної культі у 2-3° шляхом зпрепарування по периметру оклюзійної частини зуба. Суцільнолиті коронки застосовують у бічних ділянках зубного ряду, який не видно під час розмови та усмішки.

Головною перевагою суцільнолитих мостоподібних протезів є те, що за їх допомогою створюється можливість забезпечення рівномірного та щільного прилягання штучних коронок до поверхні культі зуба, в тому числі і в пришийковій ділянці.

Суцільнолиті мостоподібні протези добре фіксуються на опорних зубах та надійно зберігають оклюзійні взаємовідношення навіть у складних клінічних умовах, передусім за наявності патологічної стертості зубів, глибокого травмівного прикусу, часткової втрати зубів, що ускладнена зниженням міжкомірковості висоти.

Відливають суцільнолиті мостоподібні протези із золотих, срібно-паладієвих та хромо-кобальтових сплавів.

Процес виготовлення суцільнолитого мостоподібного протеза складається із послідовних клінічних та лабораторних етапів.

Після детального обстеження хворого складають план ортопедичного лікування. До того як розпочати безпосередньо препарування опорних зубів, необхідно зняти повні анатомічні відбитки та вивчити діагностичні моделі, на яких визначають висоту, форму та товщину коронкової частини, розташування у зубному ряді, співвідношення із зубами-антагоністами, враховуючи наявність достатнього місця для виготовлення суцільнолитого мостоподібного протеза, зон та обсягу препарування.

Препарування опорних зубів проводять під місцевою анестезією, у пришийковій ділянці створюють уступ або препарують без його створення. Препарування з уступом передбачає значне видалення твердих тканин зубів, тому його створення на молярах, а також за умови низьких клінічних коронок необов'язкове, а в молодих людей — за наявності великої пульпової камери. Методика препарування аналогічна такій у разі виготовлення металокерамічної коронки.

Ортопедичне лікування суцільнолитими мостоподібними протезами передбачає зняття подвійного відбитка сучасними силіконовими масами. Отриманням названого відбитка, фіксацією зубних рядів у положенні центральної оклюзії, фіксацією на препаровані зуби провізорних захисних коронок закінчується перший клінічний етап.

У зуботехнічній лабораторії технік-лаборант, отримавши подвійний відбиток, готує комбіновану розбірну модель. Моделі верхньої та нижньої щелеп загіпсовують в артикулятор у положенні центральної оклюзії за допомогою воскової пластинки. Далі технік-лаборант моделює воскову композицію суцільнолитого мостоподібного протеза. Гіпсові культі опорних зубів покривають лаком, залишаючи вільною від нього пришийкову частину, що забезпечує точне прилягання суцільнолитої коронки у пришийковій частині культі зуба. Потім на кожний опорний зуб виготовляють по два полістеролових ковпачки, товщина першого (внутрішнього) — 0,1 мм, другого — 0,3 мм. Замість внутрішнього ковпачка часто на культю зуба наносять два шари лаку. Перший ковпачок служить для компенсації об'ємної усадки та створює місце для прошарку

цементу, другий — для отримання чистої відлитої поверхні, для надання більшої жорсткості восковій репродукції та запобігання її деформації під час формування. Для моделювання воскової репродукції суцільнолитих коронок можна використовувати набори сучасних моделювальних восків, які значно скорочують час моделювання та поліпшують якість литва.

Розташувавши воскові репродукції опорних зубів на моделі у попередньому положенні, моделюють проміжну частину мостоподібного протеза за допомогою воску або використовують готові заготовки проміжних частин, приливають їх воском, перевіряють оклюзійні співвідношення і починають готувати воскову репродукцію до лиття (див. мал. 67).

На ротовій поверхні воскової репродукції мостоподібного протеза створюють ливникову систему. У такому разі штифти з моделями резервуарів для сплаву фіксують на кожній ланці протеза з довжиною штифта не більше ніж 5 мм, діаметром — не більше ніж 2-3 мм. Усі муфти з'єднують резервуарною смужкою, яка надає восковій репродукції жорсткості та оберігає її від деформації під час зняття з робочої моделі. До резервуарної смужки прикріплюють штифти із воску, після виплавлення яких у вогнетривкій масі утворюються канали для проходження розплавленого металу.

Воскову репродукцію обережно знімають з робочої моделі, видаляють внутрішні ковпачки так, щоб їх можна було використати. Далі воскову репродукцію мостоподібного протеза розміщують на відливальний конус, покривають кільцем для лиття (опокою) і заповнюють вогнетривкою масою. Після її затвердіння видаляють штифти, кювету-опоку обробляють у муфельній печі за температури від 200 до 800 °С протягом 1 год. Після того форму заповнюють металом, проводять охолодження кювети, відокремлюють відлитий протез із формувальної маси й обробляють у піскоструменевому апараті.

Зубний технік проводить припасовку спочатку кожної суцільнолитої коронки на гіпсових культях зуба, а потім — усього мостоподібного протеза.

Методика виготовлення суцільнолитих мостоподібних протезів за восковими репродукціями, що вигорають, нині широко застосовується у клініці ортопедичної стоматології.

ПРОТЕЗУВАННЯ ДЕФЕКТІВ ЗУБНИХ РЯДІВ МЕТАЛОКЕРАМІЧНИМИ МОСТОПОДІБНИМИ ПРОТЕЗАМИ

Використання у клініці ортопедичної стоматології металокерамічних мостоподібних протезів має низку переваг, серед яких необхідно відзначити високу міцність, естетичність, стійкість до стирання, біологічну індиферентність до тканин порожнини рота.

Основним показником до застосування металокерамічних мостоподібних протезів є відновлення невеликих (1-2 зуби) дефектів зубних рядів.

Мостоподібні протези зі включенням у їх склад стандартних фарфорових зубів були відомі давно. Але їх широкому застосуванню заважала недосконала технологія виготовлення (необхідність проводити припасування стандартних зубів до каркаса протеза), неможливість проведення індивідуального моделювання їх елементів, отримання незадовільних естетичних результатів протезування.

І тільки з 60-х років XX ст. почали випускати керамічні маси та сплави благородних і неблагородних металів для виготовлення суцільнолитих мостоподібних протезів з покриттям їх фарфором. З'явилася можливість виготовляти мостоподібні протези з облицюванням фарфором методом індивідуального моделювання.

Лікар стоматолог-ортопед, плануючи лікування металокерамічними мостоподібними протезами, повинен керуватися показаннями до їх застосування, звертаючи увагу на такі обставини. Насамперед необхідно детально вивчити можливість покриття опорних зубів металокерамічними коронками. Важливо також визначити можливість облицювання фарфором проміжної частини мостоподібного протеза. Для цього необхідно оцінити величину коміркового відростка (частини) у ділянці дефекту зубного ряду. Як уже зазначалося, показаннями для застосування таких протезів деякі автори вважають середні дефекти (з відсутністю 2-3 зубів) — у разі використання благородних сплавів або середні та великі (з відсутністю 2-4 зубів) — у разі використання сплавів із нержавіючої сталі, КХС. Вважається, що збільшення довжини проміжної частини мостоподібного протеза може бути причиною незначних деформацій, які призводять до сколювання фарфору. Існує небезпека надмірного перевантаження тканин пародонта опорних зубів у разі фіксації великих мостоподібних протезів або їх використання не за показаннями. Детальна клінічна та рентгенологічна оцінка стану тканин пародонта, яка доповнена оцінкою його резервних сил за допомогою одонтопародонтограми, дозволяє точно визначити можливість застосування металокерамічних мостоподібних протезів. Конструкція металокерамічного мостоподібного протеза може використовуватися як у фронтальному, так і в бічному відділах зубних рядів.

Протипоказаннями для застосування металокерамічних мостоподібних протезів є великі дефекти зубних рядів (більше ніж 3-4 зуби), дефекти, обмежені опорними зубами з низькими клінічними коронками. Обережність необхідна також під час планування металокерамічного мостоподібного протеза у разі компенсованих форм підвищеної стертості, коли препарування необхідного шару твердих тканин також спричиняє труднощі, або ж, навпаки, у разі декомпенсованих форм, коли міжоклюзійний простір у стані спокою перевищує 5 мм. У такому разі шар кераміки буде великим, що може стати причиною її сколювання. Виділяють окрему групу хворих з парафункціями жувальних м'язів, яким виготовлення металокерамічних протезів протипоказано з відомих причин. Необхідно також дуже обережно підходити до лікування осіб з нестійкою психікою.

Використання металокерамічних мостоподібних протезів має свої особливості у випадках аномалії прикусу. Розглядаючи питання щодо протипоказань, необхідно зазначити, що більшість протипоказань є не абсолютними, а відносними. Тобто після необхідної ортопедичної або ортодонтичної підготовки використання металокерамічних мостоподібних протезів стає можливим, зокрема, за наявності таких аномалій прикусу, як глибокий, глибокий травмівний, прогнатія та прогенія з глибоким різцевим перекриттям, вторинними деформаціями зубних рядів, зміщенням нижньої щелепи, патологічною стертістю, зменшенням міжкоміркової висоти. За таких умов існує небезпека вбиття та розхитування опорних зубів, травматичного перевантаження їх пародонта, виникнення дисфункції скронево-нижньощелепного суглоба, відколювання облицювального матеріалу.

Обсяг попередньої підготовки та конструювання металокерамічних протезів різні і залежать від виду аномалій прикусу.

У разі необхідності збільшення міжкоміркової висоти одномоментно її підвищувати можна не більше ніж на 3-6 мм для профілактики ускладнень з боку суглоба та жувальних м'язів.

Особливістю ортопедичного лікування металокерамічними мостоподібними протезами у разі аномалій прикусу є те, що готові протези тимчасово фіксуються на довший термін (3-4 міс). Крім того, такі хворі підлягають диспансерному нагляду.

Використання металокерамічних мостоподібних протезів за наявності захворювань тканин пародонта має низку важливих особливостей, ігнорувати якими лікар стоматолог-ортопед не має права. Зокрема, такі протези можна використовувати у хворих тільки з легким га середнім ступенем важкості процесу. Ортопедичне лікування можна розпочинати тільки після проведеного курсу протизапальної терапії, у стадії ремісії захворювання.

Перше, на що необхідно звернути увагу, так це на збільшення кількості опорних зубів порівнянно з нормою. Металокерамічні мостоподібні протези показано застосовувати у разі невеликих включених дефектів (1 -2 зуби). Добрий естетичний, шинувальнии га функціональний ефект досягається за умови комбінації бюгельних протезів у ділянці премолярів та молярів з металокерамічними незнімними протезами у ділянці фронтальних груп зубів.

Другою особливістю є те, що, моделюючи каркас металокерамічного протеза, не потрібно формувати металеву "гірлянду" в пришийковій зоні з орального боку. У майбутньому ця ділянка також має бути облицьована фарфором для запобігання відкладанню зубного нальоту. Не потрібно розширювати проміжну жувальну частину, а, навпаки, звузити її порівняно з нормою. Не потрібно створювати високих жувальних горбків, щоб не зумовити травмувальної оклюзії. Моделювання коронок та фасеток у ділянці фронтальної групи зубів проводять так, щоб не створювати глибокого різцевого перекриття, оскільки останнє може спричинити функціональне травматичне перевантаження пародонта в різних фазах артикуляції.

Третьою особливістю є те, що готові металокерамічні протези необхідно тимчасово, до 2 міс, фіксувати на опорних зубах; протягом цього часу хворі щотижня проходять клінічний огляд. У разі необхідності проводять корекцію оклюзійних співвідношень та протизапальне лікування. Якщо протягом 5 міс не виникає ускладнень, мостоподібні протези фіксують на постійно. Контрольне обстеження проводять через кожні 3 міс, і такі хворі повинні перебувати під диспансерним наглядом.

Клініко-лабораторні етапи виготовлення металокерамічних мостоподібних протезів у хворих з патологічною стертістю твердих тканин зубів мають свої особливості. Перша особливість полягає у тому, що препарування опорних зубів під металокерамічні протези необхідно проводити за умови ефективного знеболювання та водяного охолодження. Другою особливістю є те, що у зв'язку зі значною втратою твердих тканин коронок опорних зубів конусність їх бічних стінок у напрямку до різального краю або жувальної поверхні після препарування повинна бути мінімальною (5 градусів). На рівні ясен формують круговий уступ, але, на думку деяких авторів, препарування можна проводити і без уступу. Третя особливість: під'ясенне препарування та розміщення у подальшому металокерамічної коронки на цьому рівні не є доцільним, адже існує небезпека вбиття опорних зубів у комірковий відросток або частину, що може призвести до травмування краями металокерамічних коронок тканин маргінального пародонта. Четвертою особливістю є те, що в разі значного зруйнування коронок зуби доцільно депульпувати, виготовити литі куксові вкладки і вже потім розпочати виготовлення металокерамічних коронок або мостоподібних протезів. П'ята особливість у разі виготовлення металокерамічних мостоподібних протезів за наявності патологічної стертості зубів полягає у тому, що, знімаючи подвійні відбитки, можна не проводити ретракцію ясен, оскільки, як уже зазначалося, за даної патології протези не заводять у ясенну борозну (кишеню).

Виготовлення металокерамічних мостоподібних протезів здійснюється після обстеження хворого та вибору конструкції. Більша частина клініко-лабораторних етапів їх виготовлення розглядалася у матеріалі, який стосувався виготовлення металокерамічних коронок. Тому зупинимося на моментах, характерних для виготовлення металокерамічних мостоподібних протезів.

Препарування опорних зубів проводять з урахуванням шляху введення протеза. Зняття подвійних відбитків силіконовими матеріалами є найдоцільнішим (мал. 21,22, див. кольорову вклейку). Робочу модель готує зубний технік за описаною раніше методикою з високоміцного гіпсу. На час виготовлення металокерамічних мостоподібних протезів на відпрепаровані опорні зуби фіксують тимчасові (провізорні) протези, які захищають опорні зуби від дії зовнішніх подразників та запобігають зміщенню опорних зубів у медіо-дистальному напрямку.

У зуботехнічній лабораторії за виготовленою розбірною або комбінованою моделлю, яку загіпсовують в артикулятор після фіксації центрального

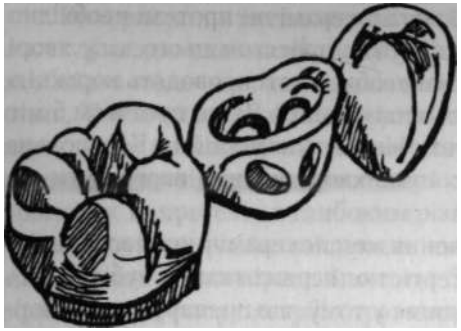

Мал. 76. Моделювання проміжної частини каркаса з використанням інзоми

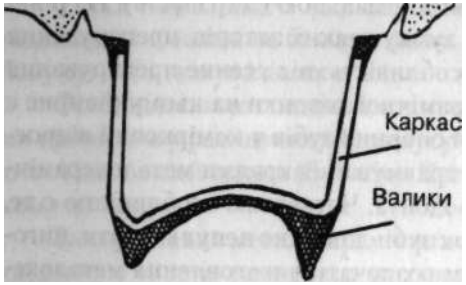

Мал. 77. Моделювання розділових валиків (пояснення у тексті)

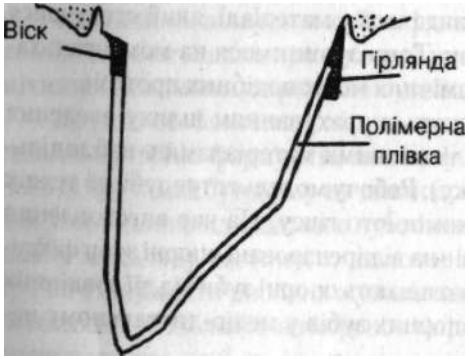

Мал. 78. Моделювання пришийкової гірлянди

співвідношення щелеп, починають моделювання металевого каркаса майбутнього протеза. Добрі результати дає використання полімерних плівок "Адапта", а для проміжної частини використовують інзоми, стандартні порожнисті заготовки (мал. 76).

За наявності низьких клінічних коронок опорного зуба моделюють на жувальній поверхні ковпачка роздільові валики, або, як їх ще називають, вестибулярні захисні пластинки (мал. 77).

Вони необхідні переважно для запобігання сколам керамічного облицювання. У тому разі, коли препарування проводять без уступу, моделюють пришийкову гірлянду (мал. 78).

Гірлянда забезпечує терморегуляцію, запобігає розтріскуванню керамічної маси під час спікання, а також захищає ясенну борозну від потрапляння у неї залишків їжі.

Моделюючи каркас металокерамічного мостоподібного протеза, необхідно дотримувати таких принципів:

— ураховувати, що товщина керамічного облицювання різна з усіх боків, металевий ковпачок повинен точно повторювати форму горбків зуба;

— переходи від коронки до коронки або до проміжної частини повинні бути плавними, оскільки опакер має рідку консистенцію і, якщо перехід має вигляд прямого кута, буде затікати у підпоясний простір, а після спікання опакер дасть усадку, в результаті чого утвориться пора; після нанесення дентинного шару бульбашка з пори вийде на поверхню;

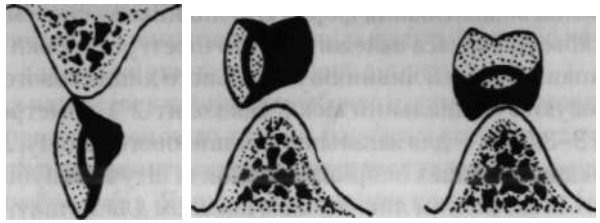

Мал. 79. Види промивної частини у разі моделювання металокерамічного каркаса мостоподібного протеза (пояснення у тексті)

— міцне з'єднання з проміжною частиною слід вибирати між поясом та різальним краєм з метою запобігання тиску на ясна під час нанесення керамічної маси;

— щоб зробити глибшою природну сепарацію між зубами, ширина переходів від коронки до коронки або проміжної частини повинна бути не більша ніж 2,5 мм;

— каркас треба припасовувати на модель вільно, без зусиль, оскільки керамічна не витримує навантаження на розтягнення і розтріскується.

Нині існують два види проміжної частини — з промивним простором та без нього. У фронтальній ділянці зубного ряду використовують проміжну частину, яка дотикається до слизової оболонки. У бічних відділах звичайно застосовується промивна частина, хоча, залежно від клінічної картини, може використовуватися і дотична (мал. 79).

Моделюючи проміжну частину мостоподібного протеза, необхідно добиватися максимального відновлення анатомічної форми втрачених зубів з характерними для кожного хворого оклюзійними співвідношеннями. Перешкодою цьому часто є деформації зубних рядів, ортодонтичне виправлення яких дозволяє підвищити якість та естетичний ефект протезування.

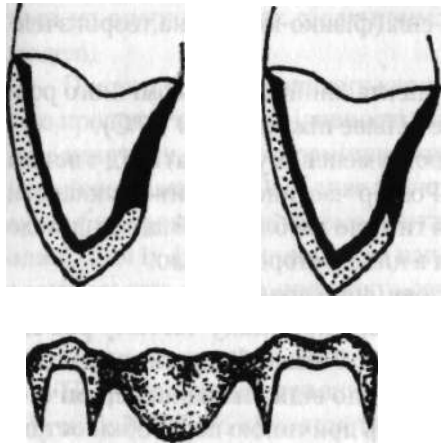

Мал. 80. Особливості моделювання пришийкової гірлянди (пояснення у тексті)

У деяких випадках проміжну частину мостоподібного протеза, яка контактує зі слизовою оболонкою, можна не покривати керамікою, а залишати металевою. Таке моделювання дозволяє зробити її товстішою, що забезпечить протезу необхідну жорсткість.

У разі моделювання з орального боку гірлянди вона може бути продовженням подібної гірлянди на опорних коронках. її розміри і розміщення планують заздалегідь під час конструювання усього протеза (мал. 80).

Після завершення моделювання формують ливникову систему.

Якість ливникового каркаса залежить від точності установки ливникової системи. Для воскових моделей ливників і загального ливникового каналу для металів використовують спеціальний віск ("Восколит-2") діаметром 2-2,5 мм — для ливників та 3-3,5 мм — для загального ливникового каналу. Ливник розміщують на найтовщих частинах опорних коронок та штучних зубів проміжної частини і з'єднують їх загальним ливниковим каналом для металу, який розташовують уздовж зубної дуги.

Нині для виготовлення каркасів металокерамічних зубних протезів у світовій практиці використовується понад 150 різних сплавів. їх поділяють на дві групи: благородних і неблагородних. Сплави на основі благородних металів (мал. 23, див. кольорову вклейку) водночас із позитивними властивостями мають і низку негативних. Так, вони поступаються сплавам із неблагородних металів за своїми механічними властивостями, зокрема, за опором до деформацій. Вартість сплаву відіграє також не останню роль у виборі матеріалу. Тому в 70-80 рр. XX ст. в якості конструкційних матеріалів почали використовувати сплави неблагородних металів на основі нікелю, кобальту (КХС, Reraanium, Wiron, Ultrate, Zight Cast, Witallium) тощо.

Відомо, що успіх лікування металокерамічними конструкціями зубних протезів залежить від властивостей сплавів, головною з яких є, безумовно, їх корозостійкість.

За даними більшості дослідників, зона контакту між металом та керамікою є найвідповідальнішою у всій конструкції металокерамічного протеза. Загальноприйнято, що у механізмі з'єднання кераміки та металевого каркаса головну роль відіграють три чинники:

1) хімічний, за рахунок зв'язувальних окислів, що утворюють міцний перехідний шар між керамікою та металом;

2) механічний, за рахунок механічних сил (фізико-механічна теорія зчеплення);

3) термічний, за рахунок різниці коефіцієнта лінійного та термічного розширення (КЛТР) металу і кераміки, але не більше ніж на $0{,}5x10^{-6}$ (°С).

Відлитий каркас обробляють у піскоструменевому апараті під тиском 5 атм з використанням окису алюмінію. Розмір частинок повинен складати 200 мкм. Вибір окису алюмінію диктується тим, що він близький за складом до керамічних мас, тому не буде сприйматися в них як стороннє тіло.

Зубний технік після цього обробляє зовнішню поверхню каркаса, доводячи товщину опорних коронок до 0,2-0,3 мм, а проміжну частину роз'єднують з антагоністами не менше ніж на 1,5-2,0 мм. Збільшення відстані більше ніж на 2 мм призводить у майбутньому до відколювання керамічної маси. Виявлені дефекти литва в каркасі стають причиною переробки останнього. Механічну обробку суцільнолитого каркаса краще проводити твердосплавними борами, віддаючи їм перевагу перед вулканітовим та алмазним інструментами. Останні під час обробки металу можуть забивати мікропори, а потім переходити у керамічну масу, що є небажаним моментом.

Оброблений та припасований суцільнолитий каркас на моделі передається у клініку для перевірки точності його відлиття.

Робота з каркасом у клініці передбачає насамперед перевірку точності прилягання опорних коронок до тканин маргінального пародонта. Каркас мостоподібного протеза повинен легко накладатися та точно розміщуватися по відношенню до шийок зубів. Якщо препарування проводилося без створення уступу, то глибина занурення краю коронки в ясенну борозну не повинна перебільшувати 0,5 мм. Там, де опорний зуб препарований з уступом, край коронки повинен щільно прилягати до нього. Перешкоди під час припасування каркаса можуть бути наслідком багатьох причин, головними з яких є: помилки у виготовленні розбірних гіпсових моделей, деформація воскової репродукції каркаса, усадка сплаву під час відливання каркаса, неточне обмазування воскового каркаса з утворенням повітряних кульок, неправильне та неточне препарування опорних зубів.

Виключаючи одну за одною причини, добиваються точного прилягання каркаса на опорних зубах.

Необхідно детально оцінити товщину каркаса та місце керамічного покриття після перевірки точності прилягання та накладання його на опорні зуби.

Особливо детально під час перевірки каркаса готового мостоподібного протеза необхідно оцінити оклюзійні співвідношення. Загальна вимога передбачає створення проміжку між антагоністами в 1,5-2 мм у положенні центрального співвідношення щелеп. Необхідно пам'ятати, що у разі бічних та передньої оклюзій можлива поява попередніх контактів каркаса із зубами-антагоністами. Виявивши такі контакти, їх необхідно ліквідувати. Бажано повторно провести фіксацію центрального співвідношення щелеп за допомогою розігрітої воскової пластинки. Адже, як свідчить практика, нерідко положення каркаса на опорних зубах після примірки відрізняється від його положення на моделі.

Покриття суцільнолитого каркаса мостоподібного протеза керамічною масою проводиться у послідовності, описаній у підрозділі технології виготовлення одиночних металокерамічних коронок. Відмінності стосуються переважно проміжної частини. Особливе значення для естетичних якостей протеза мають міжзубні проміжки та форма контактних поверхонь, які прилягають одна до одної. Для їх формування після нанесення дентинного та емалевого шарів моделювальною голкою проводять сепарацію до опакового шару. З цією метою застосовують спеціальний лак - сепаратор, який наносять на кожний другий зуб. Під час наступних спікань лак наносять у зворотному порядку.

Необхідно приділяти значну увагу під час моделювання пришийкової зони штучних зубів, які прилягають до слизової оболонки коміркових відростка та частини. Ця частина штучного зуба має велике значення як для загального вигляду всього протеза, так і для самого зуба.

Моделювання жувальної поверхні проводиться насамперед для віднов-

лення функції, але не менше значення має і якість відновлення анатомічної форми.

Готовий металокерамічний мостоподібний протез детально оглядають, оцінюють його керамічне покриття, полірування гірлянди. Перед накладанням на опорні зуби необхідно оглянути внутрішню поверхню штучних коронок. Виявивши на внутрішній поверхні залишки керамічної маси, необхідно фасонною головкою невеликого діаметра на малих обертах бормашини їх зішліфувати. Так само роблять і з оксидною плівкою. Тільки після такої детальної підготовки протеза його можна обережно припасувати на опорні зуби, не докладаючи значних зусиль, які можуть стати причиною відколів керамічної маси. Перевірки потребують звичайно і контактні пункти, їх можна виявити за допомогою копіювального паперу, накладаючи його оберненою робочою поверхнею на керамічну масу протеза. У разі виявлення суперконтактів їх необхідно зішліфу вати.

Виготовлення протеза закінчується, якщо необхідно, підмальовуванням керамічного покриття та глазуруванням, після чого протез фіксують на опорних зубах.

Фіксацію металокерамічного протеза краще спочатку провести тимчасово, водним дентином або репіном, що дозволяє у разі будь-яких ускладнень їх ліквідувати. Хворі знаходяться під наглядом протягом 1 міс, а хворі, яким перед протезуванням проводилася попередня ортопедична або ортодонтична підготовка, — до 3 міс.

Після закінчення терміну, необхідного для тимчасового спостереження, металокерамічний мостоподібний протез знімають з опорних зубів, уважно оглядають його і тканини протезного ложа. Якщо немає запальних уражень, завершальну фіксацію протеза проводять традиційним способом. Бажано як фіксувальний матеріал використовувати сучасні склоіономерні цементи (мал. 24, 25, див. кольорову вклейку).

Усі хворі, яким виготовлені металокерамічні мостоподібні протези, повинні знаходитися на диспансерному обліку. Особливо це стосується тих осіб, у яких були відносні протипоказання до протезування і в яких була проведена попередня підготовка зубо-щелепної системи до ортопедичного лікування.

АДГЕЗИВНІ МОСТОПОДІБНІ ПРОТЕЗИ

Поява на стоматологічному ринку композитних матеріалів призвела до розробки та впровадження нового виду незнімних протезів для заміщення невеликих дефектів зубних рядів. Вони отримали назву адгезивних мостоподібних протезів. Необхідно зазначити, що існують ще синоніми цих назв, такі, як литі металеві незнімні протези, ретейнери, литі мостоподібні протези з використанням протравки емалі, мерелендські мостоподібні протези, ротчетовські мостоподібні протези, мостоподібні протези з накладками, які фіксуються на композитну пластмасу.

Конструктивними особливостями адгезивних мостоподібних протезів є наявність якірної (опорної) частини, яка може бути у вигляді литих панцирних, лускоподібних або перфорованих накладок, напівкоронок без пазів, одно- або двоплечих опорно-утримувальних кламерів тощо. Проміжна частина звичайно є комбінованою, тобто з литої основи, облицьованої керамікою або пластмасою.

Загальними показаннями до використання адгезивних мостоподібних протезів є:

1) молодий вік — особи до 25 років, яким виготовлення традиційних мостоподібних протезів з тих чи інших причин протипоказане;

2) стан здоров'я (перенесений інфаркт міокарда, серцево-судинна патологія, психічні порушення);

3) планування хворим у подальшому протезування традиційними незнімними протезами (адгезивний протез буде тимчасовим);

4) наявність підвищеного ризику захворювань тканин пародонта.

Внутрішньоротовими показаннями до використання адгезивних протезів є:

1) заміщення малих дефектів зубних рядів (1-2 зуби);

2) безпосереднє протезування;

3) протезування з однобічною опорою для заміщення 1-2 зубів;

4) необхідність застосування вкладок у межах емалі, які запобігають подальшому стиранню зубів (за наявності металокерамічних антагоністів);

6) категорична відмова хворих від препарування опорних зубів.

Протипоказаннями до використання адгезивних протезів є:

1) порушення структури опорних зубів;

2) значне руйнування каріозним процесом опорних зубів;

3) рухомість опорних зубів;

4) наявність глибокого прикусу;

5) поворот та нахил опорних зубів;

6) парафункції (бруксизм);

7) виражені треми та діастеми;

8) захворювання пародонта важкого ступеня.

Цей вид мостоподібних протезів не вимагає препарування опорних зубів, і лише за необхідності проводиться обробка оклюзійної або ротової поверхні у межах емалі.

Для фіксації адгезивного мостоподібного протеза на емалі опорних зубів використовують наповнені та ненаповнені композиційні системи.

Опорна частина адгезивного протеза являє собою накладку, що охоплює язикову, контактну та частину присінкової поверхні зуба, або оклюзійну накладку (мал. 81).

Накладка, що охоплює зуб, повинна розміщуватися так, щоб створити єдиний шлях уведення адгезивного мостоподібного протеза з запобіганням його зміщеннюу медіо-дистальному та присінково-ротовому напрямках, зводячи до мінімуму можливість скидання.

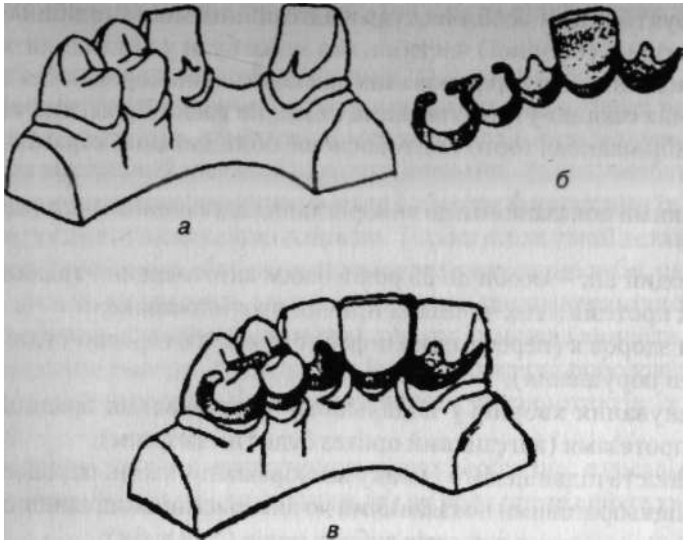

Мал. 81. Схематичне зображення адгезивного мостоподібного протеза: а — дефект до протезування; *б* — вигляд готового протеза; *в* — протез на гіпсовій моделі

Накладка повинна охоплювати максимальну площу язиково-контактної поверхні залежно від характеру змикання зубів та не доходити до краю ясен на 1 мм. Оклюзійна накладка може розміщуватися у фісурі або ямці опорного зуба чи для неї створюють спеціальне ложе діаметром 1 мм та глибиною 0,5 мм.

Плануючи конструкції адгезивного протеза, виходять з того, що необхідно забезпечити його стійкість ще під час перевірки перед фіксацією композитом. Це досягається за рахунок кругового каркаса адгезивного протеза, який забезпечує єдиний шлях уведення останнього. Його повна нерухомість забезпечується за рахунок прошарку композиційного матеріалу. З'єднання адгезивного композиту з емаллю досягається за рахунок створення шляхом травлення 30-50 % фосфорною кислотою виїденого шару емалі зубів глибиною близько 5 мкм. З'єднання на межі композиційного матеріалу та металу проходить механічно за допомогою спеціальних регенційних пристосувань, найпоширенішими серед яких є: перфорації у накладках, множинні кубічні заглиблення на внутрішній поверхні накладок, регенційні краплини-намистинки (перли) на внутрішній поверхні накладок тощо.

Клініко-лабораторні етапи виготовлення адгезивних мостоподібних протезів мають таку схему. Під час визначення показань ураховують загальний стан здоров'я хворого, вид прикусу, топографію та розміри дефекту зубного ряду, функціональний стан опорних зубів, їх оклюзійні співвідношення. Конструкцію протеза визначають після вивчення діагностичних моделей.

Підготовка ротової порожнини під адгезивні мостоподібні протези зводиться до створення місця для оклюзійних накладок та накладок, що охоплюють

зуб і забезпечують паралельність контактних поверхонь опорних зубів, для чого проводять консервативну в межах емалі обробку зубів інструментами з алмазним покриттям з метою досягнення кращої адгезії композиту до емалі, збільшення площі поверхні його опорно-утримувальних накладок. У разі конвергенції зубів, які обмежують дефект, їх можна дещо вирівняти шляхом препарування у межах емалі. Після закінчення препарування отримують подвійний відбиток силіконовими матеріалами, за яким відливають робочу комбіновану розбірну модель і допоміжну модель та загіпсовують в артикулятор.

Робочу модель необхідно вивчити в паралелометрі. За допомогою методу вибору наносять контури каркаса адгезивного протеза, закривають підпоясний простір і проводять її дублювання. Лиття проводять на вогнетривкій моделі. Існує інший метод моделювання каркаса адгезивного протеза на розбірній моделі та лиття воскових композицій, які вигорають. Останній метод нині поширеніший і точніший щодо отримання каркаса адгезивного протеза.

Моделювання повинно бути точним, тонким, з урахуванням оклюзійних взаємовідношень з зубами-антагоністами, щоб майбутній протез після обробки мав товщину 0,5-0,6 мм. Під час обробки каркаса на 0,2 мм зішліфовують метал. По краях каркас повинен бути тоншим для плавного переходу до твердих тканин зуба. Місце для облицювального матеріалу готують залежно від його виду за загальноприйнятою технологією.

Після обробки каркаса в зуботехнічній лабораторії його передають у клініку для примірки. На цьому клінічному етапі каркас приміряють з урахуванням оклюзійних співвідношень, пам'ятаючи, що він повинен зніматися тільки в одному напрямку.

У зуботехнічній лабораторії проводять облицювання вибраним матеріалом — пластмасою, фотополімерними матеріалами, керамікою.

Підготовку опорних зубів перед фіксацією на них адгезивного мостоподібного протеза проводять так. Поверхні зубів, які контактують, протягом ЗО с ретельно обробляють 3 % розчином перекису водню, просушують ватними кульками і тільки після цього розпочинають травлення кислотою, яка входить у комплект композитного матеріалу. Травлення проводять протягом 50-60 с, після чого промивають проточною водою такий же час і сушать теплим повітрям. Висушування повинно бути ідеальним. У разі відсутності матової поверхні емалі процедуру повторяють. Щоб матеріал не потрапив у міжзубні проміжки, в останні вводять маленькі ватні турунди.

На протравлену поверхню опорних зубів і внутрішню жорстку поверхню каркаса адгезивного протеза наносять, втираючи, тонким шаром композитний матеріал й утримують його в необхідному положенні до повного затвердіння (6-8 хв), запобігаючи потраплянню на міжзубні сосочки та ясенний край. Після затвердіння композитного матеріалу його надлишки зішліфовують головкою з алмазним покриттям, видаляють із міжзубних проміжків ватні турунди і полірують місця переходу металу до емалі опорних зубів гумовими кругами. Завершальним етапом протезування адгезивними мостоподібними протезами є

ретельний контроль оклюзійних взаємовідношень зубних рядів. Хворому дають настанови щодо гігієни ротової порожнини.

Описані адгезивні мостоподібні протези за певних клінічних умов можуть з успіхом застосовуватися для лікування хворих з невеликими включеними дефектами зубних рядів. Суворе дотримання показань та протипоказань до застосування адгезивних мостоподібних протезів дозволяє звести до мінімуму невдачі й отримувати стійкі позитивні функціональні та естетичні результати.

ПИТАННЯ ДЛЯ САМОКОНТРОЛЮ

I.Які переваги суцільнолитих мостоподібних протезів над штамповано-паяними?
2.Назвіть клінічні етапи виготовлення суцільнолитих мостоподібних протезів.
3.Яка послідовність лабораторних етапів виготовлення суцільнолитих мостоподібних протезів?
4.Які матеріали використовуються для моделювання каркасів суцільнолитих мостоподібних протезів?
5. Назвіть сплави металів, які використовують для лиття суцільнолитих мостоподібних протезів.
б.Дайте визначення поняття "металокерамічні мостоподібні протези".
7.Які показання та протипоказання до виготовлення металокерамічних мостоподібних протезів?
8.Яке значення піскоструменевої обробки каркасів металокерамічних протезів?
9.Для чого наноситься оксидна плівка на поверхню каркаса металокерамічного протеза?
10. З яких шарів складається керамічне покриття?
11. Перерахуйте сучасні керамічні маси.
12. Які конструктивні особливості адгезивних мостоподібних протезів?
13. Які є показання та протипоказання до застосування адгезивних мостоподібних протезів?

КЛІНІЧНА ОЦІНКА МОСТОПОДІБНИХ ПРОТЕЗІВ

Найбільшого поширення у клініці ортопедичної стоматології для лікування часткової втрати зубів набули мостоподібні протези. Оскільки вони є лікувальними засобами, їм можна дати оцінку з клінічних позицій. Мостоподібні протези є незнімним видом зубних протезів, що є неперевершеною перевагою у всіх відношеннях перед знімними конструкціями зубних протезів. За своїми конструктивними особливостями мостоподібні протези, маючи малі розміри та майже не контактуючи зі слизовою оболонкою ротової порожнини, за винятком ясенного краю, легко сприймаються хворими і адаптація до них проходить швидко й без особливих ускладнень.

Необхідно також зазначити, що мостоподібні протези мають хороші функціональні властивості. Використання сучасних матеріалів та технологій дозволяє виготовляти мостоподібні протези з високими естетичними показниками.

Однак захоплення лікарів-ортопедів лікуванням часткової втрати зубів мостоподібними протезами без достатніх на те показань призводить, на жаль, до ускладнень. Не можна не згадати також про побічну токсичну та алергійну дію мостоподібних протезів. Негативним у разі застосування мостоподібних протезів є необхідність препарування опорних зубів. Недотримання суворих правил препарування призводить до серйозних ускладнень і навіть до видалення опорних зубів та переробки мостоподібних протезів.

До побічної негативної дії мостоподібних протезів належить функціональне перевантаження опорних зубів, яке можна зменшити правильним вибором кількості опорних зубів, але повністю виключити, як вважають більшість дослідників, напевно, неможливо. Негативним моментом є, безумовно, обмеження природної рухомості зуба внаслідок включення його в шинувальну конструкцію. Негативний вплив на тканини маргінального пародонта залежить від співвідношення краю коронки і ясенної борозни або кишені. Справа в тому, що як би правильно не була припасована коронка, її край завжди буде подразнювати слизову оболонку ясен, а занурюючись у ясенну борозну, порушувати її самоочищення. На тканини ротової порожнини токсично впливають паяні мостоподібні протези. Окисли таких металів, як цинк, мідь, кадмій тощо, мають токсичні властивості. За наявності в ротовій порожнині протезів із різних металів (золото, нержавіюча сталь, КХС, амальгамові пломби) виникають мікроструми. З їх появою у ротовій порожнині пов'язують такі клінічні симптоми, як металевий присмак, потемніння золотих коронок, відчуття печії, зміна смаку, хронічне запалення слизової оболонки. Не можна забувати і про можливість появи в ротовій порожнині продуктів корозії металів.

Проблема виникнення алергійних проявів у ротовій порожнині у разі лікування мостоподібними протезами залишається спірною, але в клініці бажано уникати виготовлення мостоподібних протезів з різнополюсних металів та сплавів.

Недопустимо використовувати як опорні зуби, у яких є амальгамові пломби, для коронок, виготовлених із золота, оскільки відбувається процес амальгамування, коронка змінює колір і через деякий час у місцях контакту з'являється її дефект. В останній час з появою нових стоматологічних матеріалів та новітніх технологій використання золотих сплавів різко зменшилося, але лікарю-стоматологу необхідно знати про існування такого ускладнення і не допускати зазначених помилок у своїй практичній діяльності.

ПОМИЛКИ ТА УСКЛАДНЕННЯ, ЩО МОЖУТЬ ВИНИКАТИ У РАЗІ ЗАСТОСУВАННЯ МОСТОПОДІБНИХ ПРОТЕЗІВ

Під час лікування хворих мостоподібними конструкціями зубних протезів найчастіше спостерігаються такі помилки та ускладнення:

1) завжди результатом поверхового обстеження хворого є неправильна оцінка клінічного стану опорних зубів;

2) розширення показань до використання мостоподібних протезів має місце тоді, коли не враховується патогенез патології, яка розвинулася, або характер взаємовідношення мостоподібних протезів із тканинами протезного ложа, якими в даному випадку є тканини пародонта;

3) перевантаження опорних зубів та їх передчасне видалення — в результаті неправильного вибору кількості зубів, пов'язаного з неправильною оцінкою їх функціональних можливостей;

4) незадовільна попередня спеціальна підготовка, яка не ліквідувала порушення оклюзії;

5) травмування слизової оболонки коміркового відростка (у разі помилок, допущених під час моделювання проміжної частини, що полягають у створенні великої площі контакту з його слизовою оболонкою);

6) відсутність множинних оклюзійних контактів штучних зубів зі своїми антагоністами;

7) неправильне моделювання горбків штучних зубів без урахування їх вікових особливостей;

8) підвищення міжальвеолярної висоти на мостоподібному протезі;

9) незадовільні естетичні якості мостоподібного протеза;

10) технічні помилки. До них відносять погану спайку частин протеза, неякісне лиття, деформацію протеза під час спайки, зтоншення коронок під час відбілювання та поліровки.

Перераховані помилки та ускладнення звичайно є наслідком недостатньої кваліфікації лікаря стоматолога-ортопеда. Зі збільшенням стажу практичної роботи кількість таких помилок зменшується. Необхідно правильно підходити до таких понять, як помилка лікаря та ускладнення. Ускладненням називають

відхилення від класичного перебігу хвороби, що патогенетично пов'язане з основним захворюванням. До ускладнень звичайно відносять побічні явища від фармакотерапії. Що стосується клініки ортопедичної стоматології, то ускладненням є функціональне перевантаження пародонта у разі часткової втрати зубів та малої кількості пар зубів-антагоністів, і навпаки, функціональне перевантаження пародонта, зумовлене конструкцією зубного протеза з попередніми оклюзійними контактами, є помилкою лікаря стоматолога-ортопеда. Уміння аналізувати свої помилки, робити правильні висновки, постійна робота над підвищенням свого професійного рівня — це найкращий шлях підвищення кваліфікації лікаря та становлення його як клініциста.

ТЕХНІКА РОЗРІЗАННЯ І ЗНЯТТЯ МЕТАЛЕВИХ КОРОНОК

Лікарю стоматологу-ортопеду часто доводиться у своїй практиці розрізати і знімати металеві штамповані коронки, як одиночні, та і в складі мостоподібних протезів. Причини можуть бути різні: протерлися коронки, виникли захворювання зуба (пульпіт, пародонтит), загострення гінгівіту (коронка стає перешкодою для доступу до тканин маргінального пародонта), функціональне перевантаження опорного зуба, заміна незнімної конструкції зубного протеза.

Коронку, яку треба зняти, звичайно розрізають із присінкового боку, після чого краї коронки відвертають шпателем і знімають її за допомогою шпателя або апарата Коппа. Розрізати золоту коронку можна за допомогою спеціальних щипців з ножем, колесоподібним або фісурним бором, карборундовим сепараційним диском.

Методика розрізання коронки спеціальними щипцями з ножем використовувалася раніше і її опис має більш історичний ракурс, ніж практичний. Отже, щипці, які мають ніж для розрізання, розкривають. Опорний кінець щипців установлюють на різальний край коронки, відсуваючи край ясен. Потім поступово стискають бранші щипців, дещо спрямовуючи їх донизу у разі розрізання коронки на нижній щелепі. Розрізавши коронку, її краї відгинають від лінії розрізу шпателем, після чого підводять кінець шпателя під край коронки і обережно знімають ЇЇ із зуба. Для роботи зі щипцями необхідно мати великий досвід та добре володіти цією методикою, інакше можуть бути серйозні ускладнення, аж до перелому зуба.

Найчастіше нині для розрізання коронок застосовують колесоподібні бори. Ними розрізають штамповані металеві коронки. У такому разі правою рукою добре фіксують прямий наконечник бормашини зі вставленим у нього колесоподібним бором. Пальцями знаходять опору для руки на зубах або підборідді, підводять бор до коронки і, спрямовуючи його від ясен до різального краю або жувальної поверхні, обережно розрізають її. Рука має бути добре фіксованою, у протилежному разі існує загроза травмування м'яких тканин порожнини рота

(ясен, язика, щоки). Коронку розрізають і, розвівши краї, обережно знімають за допомогою шпателя. Якщо процедура не призводить до успіху, використовують апарат Коппа. У тому разі, коли стінки коронки товсті і їх не вдається розвести у боки після розрізання, необхідно розрізати коронку додатково через жувальну поверхню або різальний край за допомогою карборундового або алмазного прорізного диска. Від того, на якому зубі необхідно розрізати коронку, залежить положення лікаря біля хворого та місце початку розрізання коронки й обертання колесоподібного бора.

ПИТАННЯ ДЛЯ САМОКОНТРОЛЮ

1. За якими критеріями проводять клінічну оцінку мостоподібних протезів?
2. Яка побічна дія мостоподібних протезів на опорні зуби?
3. Яка дія пластмасового облицювання на слизову оболонку ротової порожнини?
4. Що таке процес "амальгування" золота?
5. Які є інструменти для розрізання золотих та металевих коронок?
6. Які є інструменти для збивання коронок?
7. Які помилки допускають під час розрізання та збивання коронок?

Відновлення цілісності зубних рядів знімними конструкціями зубних протезів у разі часткових дефектів

Ортопедичне лікування хворих з частковою втратою зубів на щелепах, як свідчать дослідження деяких авторів (В.А. Лабунець, 2000; М.М. Рожко, 1993), має тенденцію до поширення. Постійно зростає кількість хворих, яким необхідно виготовляти знімні конструкції зубних протезів. Так, за даними В.А. Лабунця (2000), в Україні кількість хворих, яким необхідно проводити лікування знімними конструкціями, становить 53,8 % від 1000 обстежених.

У разі часткової втрати зубів, коли неможливо провести відновлення цілісності зубних рядів незнімними конструкціями, застосовують знімні зубні протези (часткові пластинкові та бюгельні). Вибір конструкції знімного протеза залежить від розташування та величини дефекту, кількості зубів, що збереглися на щелепах, стану їх твердих тканин і пародонта, ступеня вираженості анатомічної ретенції, стану коміркових відростка та частини, верхньощелепних горбів, стану склепіння твердого піднебіння.

Лікування хворих з частковою відсутністю зубів за допомогою незнімних зубних протезів, безумовно, дає профілактичний і лікувальний ефект, але водночас має низку серйозних недоліків. Серед них необхідність значного зпрепарування твердих тканин зубів, доцільність застосування незнімних зубних протезів тільки за наявності включених дефектів зубних рядів, неможливість ефективного гігієнічного догляду за ротовою порожниною та протезами. Певною мірою цих недоліків не мають знімні конструкції зубних протезів. У більшості випадків немає потреби у препаруванні опорних зубів. Крім того, в ділянці дефекту в разі застосування знімних зубних протезів можна використовувати штучні зуби на штучних яснах різних відтінків, що має естетичне значення, а за наявності хороших клінічних умов — і без штучних ясен (на приточці). Знімні конструкції зубних протезів легко виймати з ротової порожнини для гігієнічного догляду за ними.

Часткові пластинкові протези відновлюють тільки невелику частку втра-

ченої жувальної ефективності, у більшості випадків лише на 10-15 %. Крім того, знімні зубні протези передають жувальний тиск переважно на слизову оболонку ротової порожнини та на кісткову основу. У цьому їх серйозний недолік порівнянно з незнімними, оскільки слизова оболонка філогенетично не пристосована до сприйняття жувального тиску, а застосування різних типів кламерів призводить до виникнення травматичної оклюзії, яка часто спричиняє втрату опорних зубів.

Функціональні відмінності цих лікувальних засобів зумовлені їхніми конструктивними особливостями.

КОНСТРУКЦІЯ СУЧАСНОГО ЗНІМНОГО ПРОТЕЗА

Кожний знімний протез має свої конструктивні особливості, які визначаються положенням і величиною дефекту, кількістю зубів, що залишилися, станом слизової оболонки, яка вистеляє протезне ложе, збереженням коміркових відростків та частин, вираженістю твердого піднебіння та іншими анатомічними особливостями. Незважаючи на різноманіття наявних конструкцій, у них можна знайти деталі, які повторюються в усіх видах знімних протезів. До них належать: базис, утримувальні елементи (кламери), штучні зуби. У дуговому протезі крім базису та утримувальних елементів є дуга з відгалуженнями (мал. 82).

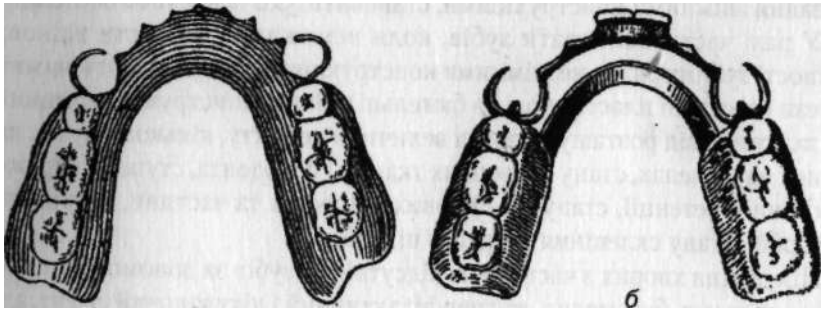

Мал. 82. Частковий пластинковий (а) та бюгельний (б) протези

БАЗИС ПРОТЕЗА

Базисом знімного пластинкового протеза є пластинка з пластмаси чи металу, на якій фіксують штучні зуби і пристосування для утримання протеза в ротовій порожнині. Базис протеза розташовують на комірковій частині нижньої щелепи, а на верхній - на комірковому відростку і на піднебінні. Жувальний тиск від штучних зубів передається через нього на слизову оболонку протезного ложа.

До загальномедичних протипоказань до застосування пластмасових базисів належить алергія на пластмасу, епілепсія, бруксизм, особливості професії. Головним недоліком є неодноразові поломки пластмасових базисів. Доцільно застосовувати металеві базиси у людей з множинними включеними, але невеликими дефектами зубних рядів, для протезування хворих зі втратою тільки центральних чи бічних різців. Протези з металевим базисом рекомендують у разі лікування хворих з глибоким прикусом, ускладненим зниженням міжкомірковой висоти; у разі звуження щелеп звичайні протези зменшують і без того невелику ротову порожнину, що утруднює вимову, рухи язика і жування.

З базисом протеза пов'язана низка негативних явищ. Покриваючи тверде піднебіння, він спричиняє порушення тактильної, смакової і температурної чутливості. Водночас спостерігаються порушення мови і самоочищення слизової оболонки рота, її подразнення, іноді поява блювотного рефлексу. У місцях прилягання протеза до природних зубів виникає гінгівіт з утворенням патологічних кишень. Як уже зазначалося, базис передає жувальний тиск на слизову оболонку. Остання, як відомо, не має морфологічних структур, здатних амортизувати цей тиск. Тому тиск, прикладений безпосередньо до слизового покриву, а через нього — на окістя, спричиняє передусім порушення кровообігу, наслідком чого є посилення атрофії коміркового відростка і коміркової частини.

Величина базису залежить від кількості зубів, що збереглися, ступеня атрофії коміркових відростка і частини, вираженості склепіння твердого піднебіння, характеру податливості слизової оболонки, наявності торуса на піднебінні тощо. Чим менше збереглося зубів, тим більший розмір має базис, і навпаки, чим більше зубів, тим меншим є базис. Хороші умови для фіксації протеза (високий комірковий відросток,виражене склепіння твердого піднебіння) дозволяють зменшити базис протеза. Зі збільшенням кількості кламерів базис може бути також зменшений.

Базис протеза має такі максимальні межі. На щічній і губній поверхні беззубих коміркового відростка верхньої щелепи і коміркової частини — нижньої межа протеза проходить по перехідній складці, минаючи рухомі складки слизової оболонки, вуздечки. Перекриття останніх базисом протеза призводить до утворення пролежнів. З язикового боку на нижній щелепі, у ділянці відсутніх і збережених зубів, межа протеза закінчується, перекриваючи косу лінію, дещо вище перехідної складки, минаючи у фронтальному відділі вуздечку язика.

На твердому піднебінні протез не доходить до лінії "А". Верхньощелепний горб повинен обов'язково перекриватися протезом, це робить останній стійкішим.

На нижній щелепі у фронтальному відділі базис протеза перекриває зубні горбки різців. На верхній щелепі вони залишаються відкритими і протез лише прилягає до шийок зубів. На молярах і премолярах базис розташовується дещо нижче від пояса зубів на верхній щелепі і вище його — на нижній щелепі. Це максимальні межі базису протеза. У дійсності в разі протезування дефектів різної локалізації розмір базису кожен раз може змінюватися залежно від кількості збережених зубів, вираженості коміркового відростка чи частини, піднебінного склепіння тощо.

Недоліки, пов'язані з базисом пластинкового протеза, зумовили бажання зменшити його розмір. На верхній щелепі базис зменшували в задній третині твердого піднебіння, де він міг бути причиною виникнення блювання. За наявності піднебінного торуса базис вирізають посередині піднебіння. Це дозволяє звільнити ділянку, вкриту витонченою слизовою оболонкою, дуже чутливою до тиску.

Бажаючи уникнути відшарування ясен з язикової поверхні фронтальних зубів, базис за умови добре вираженого коміркового відростка вкорочували у передньому відділі у ділянці поперечних піднебінних складок. Різні варіанти вкорочення піднебінного базису в кінцевому результаті призвели до ідеї заміни його тонкою піднебінною перемичкою. Оскільки каучук є крихким матеріалом, виникла ідея замінити його металом. Так народилася конструкція дугових (бюгельних) протезів.

ШТУЧНІ ЗУБИ

Штучні зуби, які використовуються для заміщення дефектів зубних рядів, повинні відповідати певним вимогам. Вони повинні бути виготовлені з матеріалу, який не має подразнювальної або шкідливої дії. Це загальноклінічні вимоги. Крім того, зуби повинні мати правильну анатомічну форму, здатність відновити недостачу функції жування, задовольняти естетичні вимоги. Зуби не повинні руйнуватися від жувального тиску і повинні мало стиратися. Велике значення має спосіб з'єднання зубів з матеріалом базису. Найкращими є ті зуби, які монолітно з'єднуються з базисом протеза. Нарешті, матеріал, з якого виготовлені зуби, повинен бути доступним і дешевим. Це спеціальні вимоги. Усі штучні зуби, які використовуються у сучасному протезуванні, розрізняють за матеріалом, з якого вони виготовлені, способом фіксації у базисі протеза і місцем розташування у зубному ряді. Штучні зуби виготовляють із фарфору, пластмаси і металу (нержавіюча сталь, платина, золото). За способом кріплення зубів у базисі протеза їх розділяють на крампонні, діаторичні, трубчасті і зуби, які не мають спеціального кріплення. За місцем розташування у протезі їх ділять на фронтальні (різці, клики) і бічні, або жувальні (малі і великі коренні).

Фарфорові зуби виготовляють фабричним шляхом. Вони можуть бути крампонні і діаторичні; надходять до стоматологічного кабінету гарнітурами, які складаються з фронтальних і бічних зубів. Зуби, крім того, мають різний колір, розмір та форму. Фарфорові зуби не з'єднуються монолітно з пластмасою базису, тому для їх кріплення розроблені спеціальні пристрої. Крампони розташовані на зубах фронтальної групи. Вони є металеві (золото, платина, сталь) циліндричні і у вигляді штифтів, що закінчуються гудзикоподібним потовщенням, за допомогою яких вони фіксуються у базисі протеза (див. мал. 38).

Жувальні зуби мають діаторичні отвори, в які заходить пластмаса. Таким чином штучні зуби фіксуються у базисах.

Дирчасті зуби мають наскрізні отвори для штифтів. Останні на жувальній

поверхні розклепують спеціальними щипцями, що дозволяє їм міцно утримуватися у базисі. Крім фарфорових в останні роки значного поширення набули пластмасові зуби. Як і фарфорові, вони мають широку гаму кольорів, різноманітні форму і величину. Пластмасові зуби легко піддаються механічній обробці, монолітно з'єднуються з пластмасою базису протеза, оскільки мають з нею загальну хімічну природу. Тому такі зуби виготовляють без крампонів і внутрішніх отворів. До недоліків пластмасових зубів належить їх підвищене стирання.

ФІКСАЦІЯ ЧАСТКОВИХ ЗНІМНИХ ПРОТЕЗІВ

У плані ортопедичного лікування важливе місце посідає питання щодо способу фіксації будь-якого, в тому числі і часткового, знімного протеза. Раціональний спосіб фіксації є однією з умов, які забезпечують достатні функціональні якості протеза, швидке пристосування до нього хворого, збереженість опорних зубів.

Для фіксації часткових знімних протезів використовують таке явище, як прилипання, що виникає на межі двох середовищ, анатомічну ретенцію і, нарешті, штучні механічні пристосування — кламери, пелоти, відростки протеза тощо.

АНАТОМІЧНА РЕТЕНЦІЯ

Анатомічна ретенція створюється природними морфологічними утвореннями на верхній і нижній щелепах, які завдяки своїй формі можуть обмежувати свободу рухів протеза під час розмови, жування або сміху. Так, добре збережені коміркові відростки верхньої щелепи, природні зуби і виражене склепіння твердого піднебіння протидіють горизонтальному зміщенню протеза. Горби верхньої щелепи перешкоджають ковзанню протеза вперед, діючи у співдружності з переднім відділом піднебінного склепіння.

Використання фізичних властивостей матеріалів та анатомічної ретенції не вирішує повністю завдань фіксації часткового знімного протеза. Умови анатомічної ретенції у разі значної атрофії коміркового відростка та частини можуть бути відсутні. Але наявність анатомічної ретенції значно допомогає під час фіксації протеза, і це слід завжди враховувати у разі вибору його конструкції і визначення меж.

МЕХАНІЧНІ ЗАСОБИ ФІКСАЦІЇ ПРОТЕЗІВ

Найнадійнішу фіксацію протеза забезпечують механічні пристосування — кламери. Лікарі стоматологи-ортопеди мають у своєму розпорядженні різні конструкції кламерів, які дозволяють у складних клінічних умовах фіксувати протези, використовуючи для цього природні зуби. Але цього недостатньо у разі фіксації часткових знімних протезів. Головне завдання полягає у тому, щоб застосувати для кріплення протеза таку систему кламерів, яка б забезпечувала його фіксацію і водночас якомога менше шкодила опорним зубам і слизовій

оболонці протезного ложа. З цієї точки зору фіксація часткового знімного протеза є складною біомеханічною проблемою.

Усі наявні різновиди кламерів мають як позитивні якості, так і негативні. Щоб знати, де і як використовувати той чи інший кламер, необхідно вивчити особливості клінічної картини у разі часткової втрати зубів, функціональні особливості тканин та органів ротової порожнини, а також механічні властивості самих кламерів і їх взаємодії.

Розглядаючи різні види кламерів, можна помітити в них спільні деталі: плече, тіло, відросток кламера й оклюзійну накладку. В одних кламерах перераховані частини можуть бути представлені повністю, в інших — частково. Є і складніші кламери, у конструкцію яких уведено додаткові деталі.

Плечем кламера називається пружна частина, що охоплює коронку зуба. Його положення визначається анатомічною формою зуба. У практичній стоматології прийнято ділити поверхню коронки зуба на дві частини — оклюзійну і пришийкову. Межею між ними є пояс зуба, тобто лінія, що проходить по найбільш випуклій частині зуба.

Під час виготовлення плеча утримувального кламера потрібно дотримувати таких вимог:

1. Плече повинно охоплювати зуб з губного або щічного боку, розміщуючись безпосередньо за лінією найбільшої випуклості, тобто між поясом і яснами.

2. Плече кламера, кругле воно чи плоске, повинно дотикатися поверхні зуба у максимальній кількості точок. Прилягання лише в одній точці призводить до різкого підвищення тиску під час рухів протеза і спричиняє ураження емалі.

3.Під час зміщення протеза плече повинно пружинити. Цю якість мають не всі кламери: еластичнішими є дротяні і менш еластичні — литі кламери, хоча останні теж мають свої переваги. На відміну від дротяних гнутих кламерів вони точніше повторюють рельєф зуба, а тому їх шкідливий вплив на емаль зуба значно менший.

4. Плече кламера повинно бути пасивним, тобто не створювати тиск на зуб, який охоплює, коли протез знаходиться у спокої. У противному разі виникає постійно діючий незвичний подразник, що є причиною функціонального перевантаження. Активний тиск кламера може спричинити некроз емалі, якщо зуб не покритий металевою коронкою. Тому важливо, щоб кламери виготовлялись із матеріалу, який має добру пружність, і зберігали ці якості під час термічної обробки.

5. Плече необхідно заокруглити і відполірувати: гострі кінці, особливо у дротяних кламерів, можуть ушкодити слизову оболонку губ і щік під час уведення і виведення протеза.

Тілом кламера називається його нерухома частина. Вона розміщується над поясом опорного зуба, на його контактній поверхні. її не слід розміщувати нижче від пояса, біля шийки зуба, оскільки у такому разі кламер протидіє накладанню протеза. На фронтальних зубах з естетичних міркувань цього правила можна не дотримувати, розмістивши тіло кламера ближче до ясенного краю.

Тоді між ним і зубом повинен створюватися просвіт, який полегшує накладання протеза.

Відросток необхідний для фіксації кламера у протезі. Його розміщують уздовж беззубого коміркового гребеня під штучними зубами. Не рекомендується розміщувати відросток на піднебінній або язиковій поверхні базису, оскільки це часто призводить до його перелому. Відростки можуть мати дрібнопетлисті сітки, а в дугових протезах їх спаюють з каркасом.

За функцією розрізняють утримувальні, опорні, опорно-утримувальні та комбіновані кламери. Перші призначені переважно для утримування протеза. Розміщуючись нижче від пояса на нижніх і вище — на верхніх зубах, вони ковзають по поверхні зуба. Протез, укріплений за їх допомогою, під час вертикального тиску рухається у напрямку до слизової оболонки і занурюється у неї. Тиск за такої умови передається не на зуб, а на слизову оболонку. Під час бічних зсувів протеза утримувальні кламери включаються у розподілення жувального тиску, передаючи його на опорні зуби під кутом до кореня у напрямку, який завжди вважався малосприятливим для пародонта.

Опорні комбіновані кламери крім плеча звичайно мають оклюзійну накладку, розміщену на оклюзійній поверхні зуба. З її допомогою жувальний тиск передається на опорний зуб по довжині кореня у найсприятливішому для пародонта напрямку. Комбіновані кламери являють собою поєднання утримувальних (частіше двоплечих) кламерів з опорними, завдяки такій будові вони беруть участь у розподіленні як горизонтальних, так і вертикальних сил, вигідно відрізняючись тим самим від утримувальних кламерів. Передаючи частину жувальних сил на опорні зуби, опорні комбіновані кламери розвантажують слизову оболонку від жувального тиску, який для неї не є адекватним. Утримувальні кламери виготовляють з металу (золото, нержавіюча сталь, сплав золота з платиною) або пласмаси. Якщо їх виготовляють ручним способом (шляхом вигинання), вони називаються гнутими, якщо відливають, то литими.

Існує багато видів утримувальних кламерів. Найпоширеніші з них дротяний одноплечий кламер, дротяний петлеподібний кламер, двоплечий дротяний кламер, подовжений кламер, дентоальвеолярний і ясенний кламери.

Утримувальні властивості металевого кламера залежать від матеріалу, з якого він виготовлений (золото, сталь), термічної обробки, профілю поперечного перерізу та довжини плеча. Кращі пружинисті якості мають кламери із сплаву золота з платиною. Підвищення вмісту платини у сплаві дозволяє підсилити еластичні якості кламерного дроту.

Довжина і діаметр поперечного перерізу також впливають на еластичність кламера. Довге плече еластичніше, ніж коротке. За умови однакового поперечного перерізу еластичність кламера на різних зубах різна, тому необхідно застосовувати дріт з різним поперечним перерізом. Для кламерів випускають дріт діаметром від 0,6 до 1,5 мм. Крім того, виготовляють дріт із золотого сплаву 750-ї проби, діаметр якого також різний.

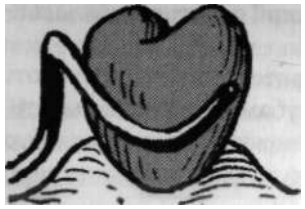

Мал. 83. Дротяний одноплечий кламер

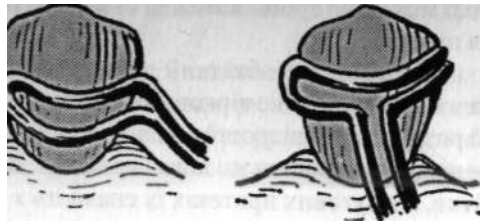

Мал. 84. Дротяний петлеподібний кламер

Дротяний одноплечий кламер. Дротяний одноплечий кламер охоплює зуб тільки з одного боку (мал. 83).

Вигнути його плече так, щоб воно проявляло свої пружинисті можливості лише під час уведення і виведення протеза, коли кламер проходить через пояс зуба, важко. Звичайно плече має постійно пружинисту дію. Тривале використання протеза з кламерами постійної напруги призводить до патологічного напруження опорного зуба. Запобігти цій небажаній дії утримувального кламера можна завдяки точному приляганню пластмаси протеза до ротової поверхні зуба. Неповне прилягання базиса є найчастішою причиною рухомості опорних зубів.

Дротяний петлеподібний кламер. Дротяний петлеподібний кламер виник у результаті удосконалення дротяного одноплечого кламера (мал. 84). Матеріалом для нього є дріт із нержавіючої сталі діаметром 0,6-0,8 мм. Плече кламера вигинають у вигляді петлі так, щоб одна нитка петлі проходила над поясом, а друга — під ним, паралельно першій. Для утримання кламера у пластмасі на його відросток можна напаяти сітку. Петлеподібний кламер не може бути використаний на верхніх різцях з естетичних міркувань, а на нижніх — через малу площу губної поверхні. Петлеподібний кламер протипоказаний у разі низьких клінічних коронок.

Апроксимальний кламер. Апроксимальний одноплечий і двоплечий кламери — це різновиди утримувального. Цю назву вони отримали за те, що охоплюють зуб лише з апроксимального боку, не виходячи на присінковий. Такий кламер сучасної конструкції називається джексонівським кламером (мал. 85).

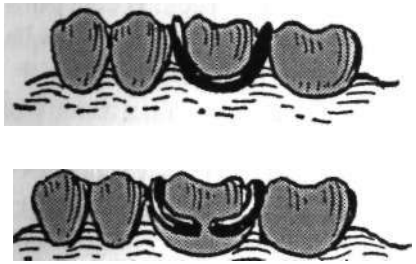

***Мал.** 85.* Апроксимальний кламер

Двоплечий дротяний кламер. Цей кламер має два плеча. Перше розташоване на присінковій поверхні, друге — з боку язикової або піднебінної і протидіє першому (мал. 86). Двоплечий кламер використовується у двох формах:

1) плечі кламера мають загальні тіло і відросток;



Мал. 86. Двоплечий дротяний кламер



Мал. 87. Неперервний кламер

Мал. 88. Дентоальвеолярний кламер

2) плечі кламера і тіло ізольовані одне від одного і лише відростки їх з'єднані загальною петлею; такий кламер можна назвати розщепленим.

Неперервний кламер. Неперервний кламер (багатоланковий) являє собою різновидність подовженого, але відрізняється від нього тим, що утворює замкнуту систему. Цей кламер може розташовуватися як із присінкового, так і з язикового боку зубного ряду. Його можна вигинати з дроту, але краще відливати. Неперервний кламер служить різним цілям. Він може застосовуватися як утримувальний, шинувальний елемент і як опорний кламер (мал. 87).

Дентоальвеолярні кламери. Відростки базису протеза з присінкового боку, спрямовані до природних зубів, називаються дентоальвеолярними кламерами (мал. 88). Маючи здатність до еластичності, вони вільно проходять через пояс зуба і розташовуються під ним. Таким чином ці кламери забезпечують фіксацію протеза.

Пластмасові кламери часом виготовляють армованими, які мають в собі металевий дріт. Вважають, що це робить їх міцнішими. Але введення дроту в товщу пластмаси ослаблює механічні властивості останньої через різницю коефіцієнтів лінійного та об'ємного розширення.

Для кращої фіксації протез оснащують кількома кламерами, але це спричиняє певні незручності. Так, на верхній щелепі вони випинають губу вперед і їх видно під час усмішки. Цей недолік можна дещо зменшити виготовленням кламера з безколірної пластмаси.

Дентоальвеолярні кламери використовують у разі високих коронок опорних зубів, зокрема, в тих випадках, коли зуби, що обмежують дефект, паралельні один до одного. У разі низьких клінічних коронок використання дентоальвеолярних кламерів протипоказано. Вони протипоказані також у разі коміркового відростка, що нависає, оскільки останній заважає уведенню протеза. Пластмасові кламери мають ще один недолік: їх не можна активувати. Цей вид кламерів

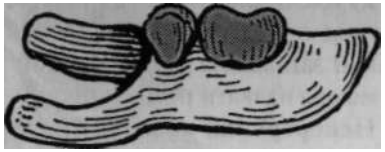

Мал. 89. Ясенний кламер

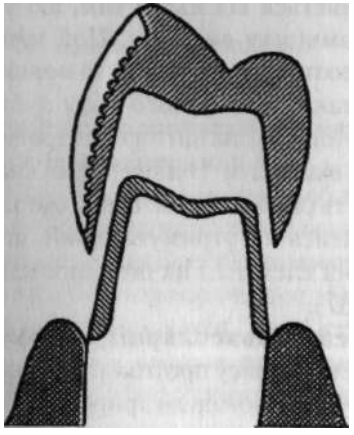

Мал. 90. Телескопічний кламер

розроблений угорським стоматологом Кемені і названий ним ретенційним.

Ясенний кламер. Ясенний кламер є відростком базису, що розміщується майже біля самої перехідної складки (мал. 89). Його фіксувальні властивості незначні, оскільки пластмаса, з якої він виготовлений, має незначну еластичність. Ясенний кламер бажано використовувати лише в тих випадках, коли інші способи фіксації неможливі і опорні зуби з якихось причин не можуть бути використані з цією метою. Такий кламер показаний з естетичної точки зору для фіксації протеза у ділянці фронтальних зубів.

Телескопічний кламер. Кламер цього виду складається з двох частин — внутрішньої і зовнішньої (мал. 90). Внутрішня частина являє собою металевий ковпачок, що покриває культю зуба. Зовнішньою частиною є коронка з вираженою анатомічною формою. Внутрішню частину (ковпачок) закріплюють на зубі цементом, зовнішню (коронку) з'єднують з протезом. Обидві частини кламера утворюють механічне з'єднання, роз'єднання якого можливе тільки під час вертикальних рухів протеза. За принципом передачі жувального тиску на опорні зуби опорні кламери варто віднести до опорно-утримувальних.

Телескопічні кламери бувають різної конструкції, але частіше застосовуються телескопічні повні, тобто подвійні, коронки. Препарування зубів під телескопічні коронки аналогічне обробці зубів під литі коронки. У такому разі знімають значно більше тканин зуба, ніж у разі препарування його під штамповану коронку. Препарування бажано вести під рентгенконтролем. Якщо зняти товстий шар твердих тканин, зовнішню телескопічну коронку можна облицьовувати пластмасою або фарфором. Такі коронки показані за умови звуження порожнин зуба та орального нахилу його.

Телескопічні кламери показані у разі низьких клінічних коронок опорних зубів, коли звичайні опорно-утримувальні кламери не забезпечують надійної фіксації протеза.

ЗАМКОВІ І СУГЛОБОВІ КРІПЛЕННЯ

Замкові кріплення складаються із двох частин. Перша закріплюється на опорних зубах, на вкладках, напівкоронках або повних коронках. Вона нерухома і називається матрицею. Друга частина замкового кріплення входить у матрицю і називається патрицею. Вона жорстко з'єднана з протезом і здійснює рухи тільки разом з ним (мал. 26, див. кольорову вклейку).

Усі замкові з'єднання забезпечують рухомість протеза у вертикальному напрямку, що дозволяє вільно вводити і виводити його. В одних конструкціях рухомість вставної частини цим і обмежується, в інших можливі рухи типу шарнірних.

Між дією кламера і замковим кріпленням існує різниця. Кламер можна виготовити так, що у стані спокою протеза він не буде мати активної сили, а знаходитися під напругою лише під час руху останнього. Дещо інше становище складається у замкових кріпленнях.

Щоб створити силу тертя, одна із зовнішніх частин повинна знаходитися весь час у стані напруження. Це призводить до швидкого зношування матеріалу і поломки замкового кріплення. Замкові кріплення можна використовувати за наявності достатньої висоти клінічної коронки. Для їх виготовлення користуються сплавом золота і платини з добавкою іридію. Важкість заміни замкового з'єднання обмежує ділянку його використання.

З'ЄДНАННЯ КЛАМЕРА З ПРОТЕЗОМ

У разі протезування частковими знімними протезами із застосуванням різних систем кламерної фіксації постає питання про спосіб з'єднання кламерів з базисом протеза. Проблема виникає через різницю податливості періодонта і слизової оболонки коміркових відростка і частини. За даними В.І. Кулаженко, податливість слизової оболонки приблизно у 20-60 раз більша, ніж податливість опорних тканин зуба. У результаті такої різниці виникає відмінність у навантаженні окремих ділянок слизової оболонки і пародонта опорних зубів. Звідси і складність розподілу жувального тиску між коміркови-ми відростком і частиною та опорними зубами.

Існує жорстке (стабільне), пружинисте і суглобове з'єднання кламера з базисом протеза. У разі першого кламер з'єднаний з протезом нерухомо і жувальний тиск, який припадає на протез, передається опорним зубам через кламер. У разі другого способу плечі кламера з'єднані з протезом за рахунок довгого пружинистого відростка. У такому разі на зуби передається частина тиску протеза, друга частина передається пружинистим "важелем". Ефективність пружинистого відростка залежить від його довжини та профілю поперечного розрізу, характеру матеріалу і його термічної обробки. Кращі ресорні властивості має відросток з дроту. Плоскі чи напівкруглі литі пружинисті відростки з нержавіючої сталі, поставлені на ребро, недостатньо еластичні.

У разі третього способу (суглобове з'єднання) передбачено шарнірний пристрій. Кламер лише утримує протез, не передаючи тиску на опорний зуб. У разі суглобового з'єднання навантаження передається на слизову оболонку коміркового відростка і коміркової частини. Пружинисте з'єднання передає на-

вантаження на слизову оболонку коміркових відростка і частини пізніше, коли періодонт зуба вже знаходиться у відповідному напруженні. За умови жорсткого з'єднання підвищується функціональне навантаження на пародонт опорних зубів і одночасно знижується навантаження на тканини коміркового відростка. У разі використання суглобового з'єднання, навпаки, опорні зуби навантажуються менше, ніж коміркові відросток і частина!

ВИБІР ОПОРНИХ ЗУБІВ ДЛЯ КЛАМЕРНОЇ ФІКСАЦІЇ

До опорних зубів ставлять кілька загальних вимог.

По-перше, вони повинні бути стійкими. За наявності патологічної рухомості зубів їх слід об'єднувати у блок з поряд розміщеними для утворення стійкої системи. Зуби з хронічними приверхівковими запальними вогнищами можуть використовуватися для опори тільки після успішного пломбування каналів. У разі неповного пломбування каналу включати зуб у кламерну систему ризиковано.

По-друге, коронки зубів повинні мати виражену анатомічну форму. Для кламерної фіксації не придатні зуби з низькою чи конусоподібною коронкою, оголеною шийкою і різким порушенням співвідношення довжини клінічної коронки і кореня. Ці недоліки є відносним протипоказанням. Після спеціальної підготовки такі зуби можуть бути включені до опор кламерної системи.

По-третє, потрібно враховувати взаємовідношення опорного зуба з антагоністом. Ці взаємовідношення можуть бути настільки тісними, що навіть невелика оклюзійна накладка, вміщена у фісуру на жувальній поверхні, буде підвищувати прикус. У подібних випадках для розміщення опорного елемента необхідно вибрати інший зуб або оклюзійну накладку перетворити в оклюзійну вкладку, а на опорний зуб виготовити коронку. Можна також використати коронки з пришийковими виступами. Перераховані умови — не єдині вимоги до розташування кламерів. Важливе значення має розміщення їх у певному порядку відповідно до кламерних ліній.

Під кламерною лінією розуміють уявну лінію, що проходить через опорні зуби. Вона є віссю, навколо якої можливе обертання протеза. Кламерна лінія може проходити у поперечному (трансверзальному), косому (діагональному) та передньозадньому (сагітальному) напрямках. Вибір її має важливе значення. Найменш вигідним напрямком для цієї лінії слід вважати сагітальний (однобічний), оскільки у такому разі можливе перевертання протеза і перевантаження опорних зубів. До даного розташування кламерів можна вдаватися тільки тоді, коли зуби, що збереглися, знаходяться з одного боку. Фіксація протеза дещо полегшується за наявності глибокого піднебіння і якщо на протилежному боці зберігся добре виражений комірковий відросток.

Найкращим способом фіксації часткового знімного протеза слід вважати двобічне розташування кламерів. У такому разі на верхній щелепі перевагу слід віддати діагональному розташуванню кламерної лінії. На нижній щелепі

фіксація забезпечується краще, якщо кламерна лінія має поперечний напрямок. Слід зауважити, що напрямок кламерної лінії не завжди залежить від бажання лікаря, а визначається топографією дефектів і станом пародонта зубів, які залишилися.

В останні роки необгрунтовано розширені показання до покриття опорних зубів металевими коронками. Показаннями до використання коронок є аномалійна форма зубів або руйнування їх в результаті карієсу, оголення шийки зуба, спричинене подовженням клінічної коронки, гіперестезія емалі, нахил зуба в бік дефекту, який порушує паралельність опор.

Побудувати раціональну систему кламерної фіксації — завдання досить важке. Цьому заважає недостатня кількість зубів, їх невдале розташування, а інколи — незручна форма коміркових відростка та частини або незадовільний стан слизової оболонки, яка їх покриває. Кламерна система може вважатися задовільною, якщо вона здійснює фіксацію однаково на всіх опорних зубах, виключає вивертання або обертання протеза, не підвищує міжкоміркову висоту на оклюзійних накладках, мінімально порушує естетичні норми, не створює травматогенної оклюзії, для чого одне плече повинно фіксувати протез, а інше протидіяти йому, тобто запобігати зсуву його в той чи інший бік (реципрокна дія). У пластинкових протезах реципрокно діє базис протеза, який прилягає до зуба з язикового боку на нижній щелепі та з боку твердого піднебіння - на верхній.

ПИТАННЯ ДЛЯ САМОКОНТРОЛЮ

1. Які конструктивні особливості часткових знімних протезів?
2. Який механізм передачі жувального тиску у разі використання часткових знімних протезів?
3. Які конструкції сучасних часткових знімних протезів ви знаєте?
4. Яка залежність величини базисної пластинки від величини дефекту зубного ряду?
5. Які штучні зуби використовують у разі виготовлення часткових знімних протезів?
6. Назвіть способи фіксації часткових знімних протезів.
7. Розкажіть про суть та значення анатомічної ретенції для фіксації часткових знімних протезів.
8. Які механічні засоби фіксації знімних протезів?

КЛІНІКО-ЛАБОРАТОРНІ ЕТАПИ ВИГОТОВЛЕННЯ ЧАСТКОВИХ ЗНІМНИХ ПЛАСТИНКОВИХ ПРОТЕЗІВ

Ортопедичне лікування хворих частковими знімними пластинковими протезами складається з низки послідовних клінічних і лабораторних етапів. Після обстеження хворого та вибору конструкції протеза проводять зняття відбитків (робочого та допоміжного), відливання гіпсових моделей, визначення і фіксацію центрального співвідношення щелеп, гіпсування моделей в артикулятор (оклюдатор), конструювання штучних зубних рядів, перевірку постановки штучних зубів на восковому базисі в ротовій порожнині, заміну воску на пластмасу, обробку, шліфування, полірування протеза, примірку та фіксацію його, дають настанови хворому.

Зняття відбитків у разі виготовлення знімних зубних протезів відбувається за загальновідомою методикою. Необхідно ретельно підібрати відбитковий матеріал і розмір відбиткової ложки. На вибір відбиткового матеріалу впливає стан слизової оболонки протезного ложа. Неправильно підібраний розмір відбиткової ложки чи відбиткової маси може спричинити низку типових помилок, зокрема, розтягування слизової оболонки присінка ротової порожнини і, як наслідок, подовження присінкових меж базису, що знижує функціональні властивості знімних протезів, погіршує фіксацію.

Використання густої відбиткової маси спричиняє надмірну компресію слизової оболонки протезного ложа і за умови низького порогу больової та тактильної чутливості, атрофованої, тонкої чи сухої слизової оболонки без вираженого підслизового шару буде в майбутньому зумовлювати біль під базисом протеза або дугою, балансування протеза (у разі вираженого торуса). Велике значення має якість робочої моделі.

Перший клінічний етап закінчується отриманням відбитків. Під час першого лабораторного етапу отримують гіпсові моделі і співставляють їх, якщо це можливо, у положенні центральної оклюзії. У разі неможливості готують воскові шаблони з прикусними валиками і з їх допомогою визначають та фіксують центральну оклюзію, тобто проводять другий клінічний етап.

Залежно від складності визначення центральної оклюзії і висоти прикусу (міжкоміркової висоти) слід розрізняти чотири групи дефектів зубних рядів (А.І. Бетельман). Першу групу складають дефекти зубних рядів, у яких збереглися антагоністи (фіксована висота прикусу) і розміщені вони так, що можна співставити моделі у положенні центральної оклюзії, орієнтуючись за її характерними ознаками, без застосування шаблонів з прикусними валиками. Цей метод визначення центральної оклюзії слід використовувати за наявності включених дефектів, що утворилися максимум від втрати 2 бічних чи 4 фронтальних зубів (мал. 91).

До другої групи належать зубні ряди, в яких є антагоністи (фіксована висота прикусу), але розміщені вони гак, що співставити моделі у положенні центральної оклюзії без шаблонів із прикусними валиками неможливо (мал. 92).

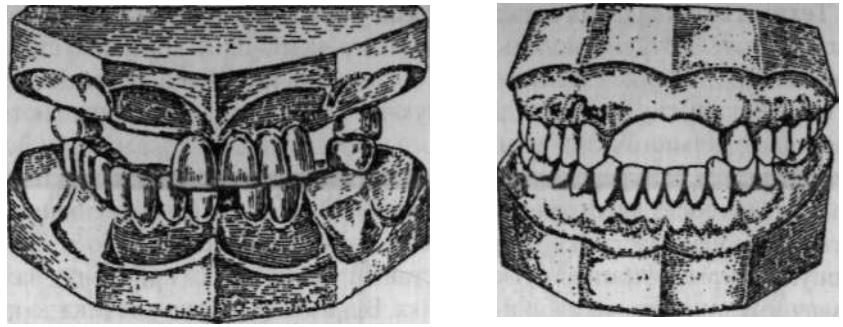

Мал. 91. Перша група дефектів зубних рядів у разі визначення та фіксації центрального співвідношення щелеп (за А.І. Бетельманом)

Третю групу складають щелепи, на яких є зуби, але розміщені вони так, що немає жодної пари зубів-антагоністів (нефіксована висота прикусу). У цій групі необхідно визначити міжкоміркову висоту та провести фіксацію центральної оклюзії.

До четвертої групи відносять беззубі щелепи. Таким чином, складність виконання цього клінічного етапу зростає з кожною наступною групою. Якщо у перших двох групах за умови збереження зубів-антагоністів слід лише зафіксувати центральну оклюзію, то у третій і четвертій, крім того, необхідно визначити висоту прикусу (міжкоміркову висоту).

Найскладніша ситуація в останньому випадку, коли вимагається повноцінне відновлення центрального співвідношення щелеп. Для цього використовують воскові шаблони з прикусними валиками, виготовлення яких і складає перший лабораторний етап. На гіпсових моделях по межах, позначених хімічним олівцем, із зуботехнічного воску виготовляють спочатку шаблони, або базиси.

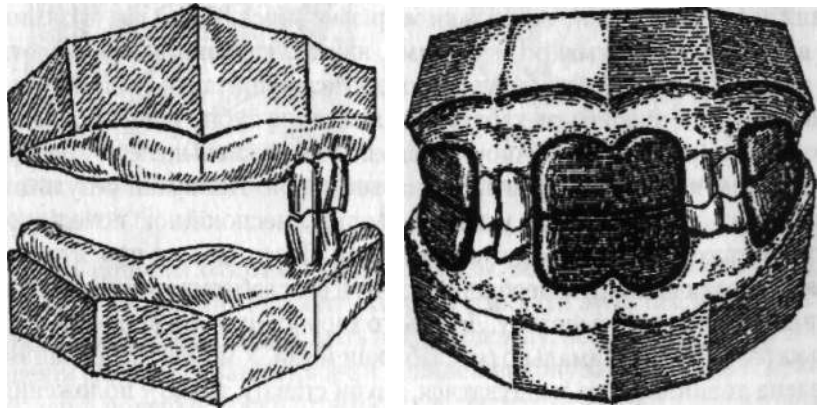

Мал. 92. Друга група дефектів зубних рядів у разі визначення та фіксації центрального співвідношення щелеп (за А.І. Бетельманом)

Техніка виготовлення воскового базису з оклюзійними валиками полягає в наступному: змочують модель у воді, розігрівають одну поверхню стандартної воскової пластинки і протилежним боком обтискають модель, потім підрізають надлишки воску, ретельно дотримуючись позначених меж, вигинають дріт за формою орального схилу коміркового відростка щелепи і, нагрівши його на полум'ї горілки, занурюють у воскову пластинку з метою уникнення ЇЇ деформації. Потім з воску виготовляють оклюзійні валики, для цього половину стандартної воскової пластинки добре розм'якшують і щільно згортають у вигляді рулону. Нині різні фірми випускають стандартні заготовки прикусних валиків, що значно економить час зубного техніка. Відрізають частину валика до певної довжини, яка відповідає розміру дефекту зубного ряду, встановлюють його посередині гребеня і приливають до воскового базису (ширина оклюзійного валика повинна бути на 1 -2 мм більшою від поряд розміщених природних зубів, у бічних відділах — не більше ніж 1-1,2 см, а в ділянці фронтальних зубів — 0,6-0,8 см).

Зовнішня і внутрішня поверхні оклюзійного валика повинні без різкої межі переходити у поверхню воскового базису. Після охолодження у воді восковий базис з оклюзійним валиком знімають з моделі *І* перевіряють його товщину та розміщення дроту. Якщо необхідно, проводять корекцію.

Після заокруглення країв воскового базису та заплавлення поверхні у полум'ї паяльного апарату чи газової горілки роботу направляють у клініку (мал. 93).

Для зручності роботи в ротовій порожнині під час визначення центральної оклюзії з восковими шаблонами в один і той же лабораторний етап виготовляють дротяні утримувальні кламери (хоча це необов'язково).

У разі фіксованого прикусу і наявності антагоністів центральну оклюзію фіксують так. Воскові шаблони з прикусними валиками обробляють спиртом, уводять у ротову порожнину і просять хворого повільно зімкнути зуби. Якщо валики заважають змиканню зубів-антагоністів, то визначають величину роз'єднання зубів і приблизно на стільки ж зрізають віск. Якщо під час змикання зубів валики виявляються роз'єднаними, на них, навпаки, нашаровують віск доти, поки зуби і валики не будуть знаходитися у контакті. Положення центральної оклюзії оцінюють за характером змикання зубів, індивідуальним для кожного виду прикусу. Для точного встановлення нижньої щелепи у центральне співвідношення використовують спеціальні проби. Найкращі результати отримують у разі ковтання. Але у деяких хворих з неспокійною поведінкою корисно підстрахувати цю пробу таким чином. Перед тим як просити хворого здійснити ковтальний рух, необхідно досягти розслаблення м'язів, які опускають і піднімають нижню щелепу. Для цього хворого просять відкрити і закрити декілька разів рот, максимально розслабивши м'язи. У момент закривання нижня щелепа повинна легко зміщуватися, а зуби ставати точно у положення центральної оклюзії. Після попереднього тренування і досягнення звичного змикання на оклюзійний валик кладуть смужку воску, приклеюють до валика і

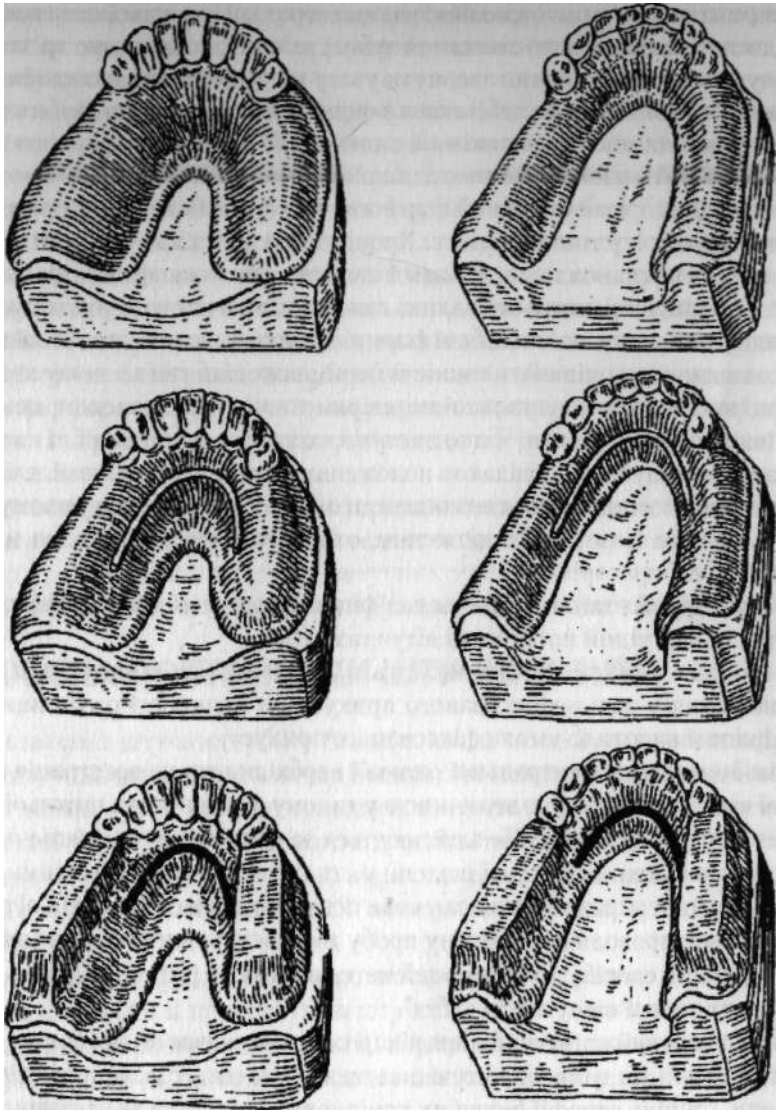

Мал. 93. Виготовлення воскових базисів із прикусними валиками (пояснення у тексті)

розігрівають гарячим зуботехнічним шпателем. Воскові базиси із валиком уводять у ротову порожнину і просять хворого зімкнути зуби так, як під час тренування, тобто м'язи, що піднімають нижню щелепу, повинні бути розслаблені, а в кінцевій фазі закривання хворий повинен виконувати ковтальні рухи. На розм'якшеній поверхні воску отримують відбитки зубів протилежної щелепи, які є орієнтиром для встановлення гіпсових моделей у положенні центральної оклюзії.

Якщо антагоністами є оклюзійні валики верхньої і нижньої щелеп, спочатку слід досягти одночасного змикання зубів і валиків, попередньо зрізаючи чи нашаровуючи віск. Необхідно звернути увагу на розміщення оклюзійної площини валиків. Вона повинна збігатися з оклюзійною площиною зубних рядів. Після визначення висоти валиків на оклюзійній поверхні верхнього валика шпателем роблять насічки клиноподібної форми під кутом одна до одної. З нижнього валика зрізають тонкий шар воску і на його місце приклеюють нову, попередньо розігріту тонку смужку. Хворого просять зімкнути зуби, контролюючи точність установлення нижньої щелепи у положення центральної оклюзії. Розігрітий віск нижнього валика заповнює насічки на верхньому і набуває вигляду виступів клиноподібної форми. Валики виводять із ротової порожнини, охолоджують, оцінюють точність отриманих відбитків і знову вводять у ротову порожину для контрольної перевірки точності визначення центрального співвідношення щелеп. Якщо виступи входять у клиноподібні насічки, а ознаки змикання зубів відповідають положенню центральної оклюзії, клінічний етап проведений згідно з усіма вимогами до нього. Упевнившись у цьому, лікар виводить валики із ротової порожнини, охолоджує, установлює на моделі і відправляє у лабораторію.

Лабораторний етап починається із фіксації моделей в артикуляторі (оклюдаторі) та наступній постановці штучних зубів.

Найбільші складності виникають під час визначення центрального співвідношення у разі нефіксованого прикусу чи наявності ознак зниження міжкоміркової висоти за умови фіксованого прикусу.

Крім визначення центральної оклюзії необхідна точна реєстрація міжкоміркової відстані. Вихідною величиною у такому разі є висота нижньої третини обличчя у стані спокою. Це здійснюється за допомогою спеціальних проб. Визначити положення нижньої щелепи у стані спокою можна різними способами - оцінюючи вираз обличчя за умови певного положення нижньої щелепи щодо верхньої, проводячи розмовну пробу або поєднуючи ці проби (анатомо-функціональний спосіб). Детально цей метод описано в розділі "Клініка та протезування за повної відсутності зубів".

Закінчуючи цей клінічний етап, лікар також визначає колір, форму, фасон і величину штучних зубів, орієнтуючись на вік пацієнта, стать, професію, форму щелепи, ступінь атрофії беззубих коміркових відростка та частини, розмір верхньої губи і дефекту зубного ряду. У пацієнтів похилого віку, які вживають міцний чай, багато палять, колір штучних зубів повинен мати жовтий відтінок, і навпаки, у блондинів, голубооких молодих людей і жінок штучні зуби підбирають світлішого відтінку.

Під час визначення висоти штучних зубів у фронтальному відділі ураховують ступінь атрофії коміркової частини та відростка, маючи на меті лише естетичні показники. У разі гладеньких, невисоких коміркової частини і коміркового відростка у передньому відділі штучні зуби повинні бути розширені у пришийковій ділянці з дещо скошеними поверхнями із внутрішнього боку.

Якщо коміркові частина і відросток у передньому відділі високі і тонкі, то доцільніше використовувати зуби, звужені у пришийковій частині і значно скошені з внутрішнього боку.

У разі вибору фронтальних фарфорових зубів необхідно враховувати глибину різцевого перекриття. За умови глибокого перекриття підбирають зуби з поперечно розташованими крампонами, ближче до шийки. У такому разі не буде порушена пружність кріплення фарфорового зуба у базисі протеза. За наявності малих дефектів зубного ряду, звужених унаслідок зміщення зубів, що обмежують дефект, фарфорові зуби підбирають з поздовжньо розміщеними крампонами. Бічні зуби підбирають, виходячи з розмірів дефекту, ступеня вираженості коміркових частин і відростків та їх співвідношення у трансверзальній і сагітальній площинах. Особливо це необхідно враховувати під час підбору фарфорових зубів, оскільки у процесі припасовки неробочої поверхні зменшуються розміри каналів і порожнин, що погіршує умови їх фіксації у базисі протеза.

Отримавши від лікаря таку інформацію і гіпсові моделі, складені у положенні центральної оклюзії, зубний технік загіпсовує їх в артикулятор або оклюдатор і розпочинає постановку штучних зубів. На цьому ж лабораторному етапі готують кламери, якщо вони не були виготовлені на попередньому.

ТЕХНІКА ПОСТАНОВКИ ШТУЧНИХ ЗУБІВ

Постановка штучних зубів у базисі протеза може бути проведена на приточці і штучних яснах (залежно від конкретної клінічної картини). Постановку фронтальної групи частіше проводять на приточці, рідше - на штучних яснах залежно від форми коміркового відростка і верхньої губи. Так, у разі добре вираженого беззубого коміркового відростка верхньої щелепи у фронтальному відділі, вкорочення верхньої губи постановку штучних зубів проводять на приточці.

У разі значної атрофії коміркового відростка постановку штучних зубів у фронтальному відділі проводять на штучні ясна, які у вигляді сідла охоплюють беззубий комірковий відросток. Підбір і розташування штучних зубів проводять відповідно до орієнтирів, нанесених лікарем на присінковій поверхні оклюзійного валика.

Постановку штучних зубів у бічному відділі у всіх випадках проводять на штучних яснах. Це сприяє правильному розподіленню жувального тиску і досягненню більшої стійкості протеза під час виконання функції. У знімних протезах постановка всіх зубів, незалежно від функціональної приналежності, також проводиться на штучні ясна.

Припасовувати фарфорові зуби потрібно дуже обережно, щоб не ослабити кріплення крампонів. Крім того, щоб запобігти перегріванню зуба та утворенню тріщин необхідно зволожувати його поверхню і не дуже тиснути на шліфувальний круг.

Кріплення фарфорових зубів з крампонами у базисі протеза достатньо міцне. Циліндричні крампони необхідно розплющити і загнути вниз для кращого прикріплення їх у базисі протеза. Необхідно пам'ятати, що між поверхнею зуба і коміркoвою частиною (відростком) повинен бути шар базисного матеріалу не менший ніж 2-3 мм.

Жувальні поверхні штучних зубів повинні бути ретельно пришліфовані до зубів-антагоністів із збереженням їх правильного співвідношення у медіально-дистальному напрямку.

Постановку пластмасових зубів проводять так само, як і фарфорових. їх пришліфовка значно легша у зв'язку з особливостями матеріалу, відсутністю крампонів і каналів, а обмеження, які стосуються фарфорових зубів, до пластмасових зубів не стосуються.

Верхні фронтальні зуби ставлять зі зміщенням у присінковому напрямку на 2/3 їх товщини від середини гребеня. Це зумовлено естетичними вимогами (утримання верхньої губи від западіння, створення необхідного перекриття верхніми зубами нижніх), а також для правильної вимови звуків.

Шийки нижніх фронтальних зубів під час постановки розміщують суворо посередині гребеня коміркової частини із невеликим нахилом різальних країв дозовні або досередини, залежно від виду прикусу і створення контакту із антагоністами.

Таке положення нижніх фронтальних зубів зумовлене необхідністю створити перекриття та спрямувати тиск, який виникає під час відкушування їжі, на середину коміркової частини, що сприяє фіксації протеза і запобігає перевантаженню відповідних тканин. Постановку штучних зубів у бічних відділах верхньої і нижньої щелеп проводять посередині коміркового відростка (частини). У такому разі міжкоміркова лінія, з'єднуючи середини коміркового відростка верхньої і коміркової частини нижньої щелеп, повинна проходити через середину жувальних поверхонь штучних зубів. Дотримання цих вимог створює умови для правильного розподілу жувального тиску на підлеглі тканини і сприяє стійкості протеза під час виконання функції, особливо на нижній щелепі.

У разі значної атрофії коміркового відростка і тіла щелепи виникає значна невідповідність між щелепами у трасверзальній площині і міжкоміркова лінія має великий нахил. За такої умови виникають великі труднощі у постановці штучних зубів. Однак і за такої клінічної картини слід дотримувати вищезгаданого правила, змінюючи верхні зуби на нижні, праві на ліві (перехресна постановка) і створюючи зворотнє перекриття (щічні горбки нижніх молярів перекривають щічні горбки верхніх молярів). Перед відправкою воскової репродукції протеза у клініку для перевірки її в ротовій порожнині пацієнта проводять ретельне моделювання усіх елементів протеза (перевіряють товщину воскового базису, його межі, щільність прилягання до моделі, наявність дроту на внутрішній поверхні альвеолярного відростка та частини, очищують штучні зуби від воску, ретельно гравірують їх шийки і ділянки міжзубних сосочків).

На гіпсових зубах перевіряють розташування елементів утримувального дротяного кламера, положення відростка у базисі протеза. Ретельно перевіривши воскову репродукцію протеза і оплавивши воскові деталі у полум'ї паяльного апарату або газової горілки, її накладають на робочу модель в оклюдаторі і відправляють у клініку, де проводиться наступний клінічний етап, власне перевірка конструкції протеза. Лікар знову оцінює щойно описані критерії, потім знімають воскову репродукцію з моделі і вміщують протез у колбу з холодним слабким розчином перманганату марганцю. Воскову репродукцію можна злегка протерти ватним або марлевим тампоном, після чого її уводять у ротову порожнину. Під час цього відвідування перевіряють постановку зубів і правильність проведення усіх попередніх клінічних і лабораторних етапів. Після накладання протеза з восковим базисом на щелепу перевіряють його стійкість (чи немає балансування), межі базису, розташування кламерів, відповідність кольору штучних і природних зубів та їх розмірів. Потім допомагають пацієнту вставити щелепи у положення центральної оклюзії. Якщо всі зуби-антагоністи (штучні і природні) щільно і рівномірно змикаються, то центральна оклюзія визначена правильно. Для перевірки щільності змикання уводять між воскові штучні ряди шпатель і, рухаючи ним, намагаються створити коливання штучних зубів (відсутність його оцінюється позитивно). За відсутності контакту між постійними і штучними зубами на останні накладають добре розігріту воскову пластинку і пропонують пацієнту зімкнути зуби у положенні центральної оклюзії. Після цього від'єднують від рами оклюдатора верхню модель, співставляють моделі за новими відбитками у положенні центральної оклюзії і знову загіпсовують, регулюючи штифт висоти.

Підчас перевірки конструкції протеза, особливо за наявності третьої групи дефектів, правильність установлення міжкоміркової висоти визначають за характером змикання, глибиною складок і зморщок, висотою нижньої третини лиця. Крім того, пропонують пацієнту промовити декілька слів, особливо таких, що складаються з багатьох губних звуків, стежити за величиною проміжку між верхніми і нижніми різцями під час розмови. Він повинен досягати в середньому 2-3 мм.

У разі виявлення медіо-дистального розташування зубів спостерігаються помилки, зумовлені висуванням нижньої щелепи вперед. За умови неправильно встановленої центральної оклюзії, що призводить до перегіпсування моделей в артикуляторі (оклюдаторі), призначається повторна перевірка. За відсутності огріхів протез передається у лабораторію для завершального виготовлення.

Завершальне моделювання базису протеза. Після перевірки конструкції протеза в клініці робота передається зубному техніку, який проводить завершальне моделювання воскової репродукції та усуває виявлені дефекти. Протезу надають необхідні форму, розмір і товщину. Для цього, приливши край штучних ясен до моделі, видаляють піднебінну пластинку, яка для перевірки конструкції була виготовлена товстою, з дротяною дугою. Поклавши нову воскову пластинку на місце вирізаної, зубний технік згладжує гарячим шпателем місця

з'єднання, моделює рельєф поперечних складок твердого піднебіння і потовщує восковий базис у місцях прилягання до природних зубів. За наявності торуса, гострих кісткових виступів на моделі роблять ізоляцію із свинцевої фольги товщиною 0,5 мм і фіксують її клеєм. Поверхню штучних зубів ретельно очищують від воску, гіпсу тощо, гравірують шийки штучних зубів і міжзубні проміжки, імітують контури комірки. Потім, щоб зробити поверхню воскової репродукції протеза блискучою, гладенькою, її оплавляють на слабкому полум'ї паяльного апарату або газової горілки.

У разі завершального моделювання воскової репродукції протеза на нижній щелепі заміну воскової пластинки не проводять. Товщину воскового базису і його країв на нижній щелепі роблять дещо більшою, особливо напроти розташування природних зубів.

Після завершення моделювання воскової репродукції протеза модель відокремлюють від рами оклюдатора і підрізають із таким розрахунком, щоб вона вільно поміщалася у кювету. Для цього зменшують висоту моделі, підрізають її краї на рівні штучних ясен, а гіпсові зуби зрізають із нахилом дозовні, в бік бортів кювети. Особливу увагу звертають на .правильну підготовку опорних зубів, звільняючи повністю плече кламера від контакту із поверхнею зуба. Підготовлену модель разом із восковою репродукцією протеза замочують у воді і гіпсують.

Кювета являє собою металеву коробку прямокутної форми, що складається із двох частин, кожна з яких має дно і кришку. Нижня частина кювети відрізняється від верхньої тим, що має вищі борти, а на бічній поверхні — пази один проти одного, які відповідають виступам верхньої половини кювети. Вони дозволяють точно з'єднати обидві частини кювети і запобігти їх зміщенню. Матеріалом для кювет служать мідні, дюралюмінієві, металеві сплави, які слабко піддаються корозії і деформації під час пресування.

Існує три способи гіпсування моделей у кювети: прямий, обернений і комбінований.

Прямий спосіб гіпсування. У разі застосування даного способу модель підрізають так, щоб за умови розташування її у центрі основи кювети залишалося достатньо місця для оформлення країв. Модель занурюють у гіпс основи кювети із таким розрахунком, щоб штучні зуби дещо підвищувалися над її бортами. Витісненим гіпсом покривають присінкову й оклюзійну поверхні зубів, створюючи валик, товщина якого над зубами повинна бути 3-4 мм. Ротова поверхня зубів і восковий базис залишаються вільними від гіпсу (мал. 94).

Щоб не виникло труднощів під час роз'єднання частин кювети, поверхню гіпсового валика роблять похилою дозовні і в бік воскового базису.

Після затвердіння гіпсу його поверхню покривають ізоляційним шаром з метою запобігання з'єднанню гіпсових поверхонь частин кювет. Для цього використовують вазелін, тальк, мильний розчин або на 15-20 хв замочують частини кювет у холодній воді.

Забравши кришку, верхню частину кювети з'єднують з нижньою і заповнюють простір, який утворився, малими порціями рідкого гіпсу, постійно постукуючи кюветою по краю стола для видалення повітря. Закривши кювету кришкою, її поміщають під прес для видалення залишків гіпсу, після кристалізації якого обидві половини кювети роз'єднують або занурюють у киплячу воду для розплавлення воску. Це запобігає поломці гіпсового валика. Після виплавлення воску кювету висушують. З метою запобігання проникненню води у пластмасу та з'єднання пластмаси з гіпсом моделі останню покривають ізоляційними матеріалами („Ізокол", рициновою олією, водним розчином мила, силікатним клеєм тощо).

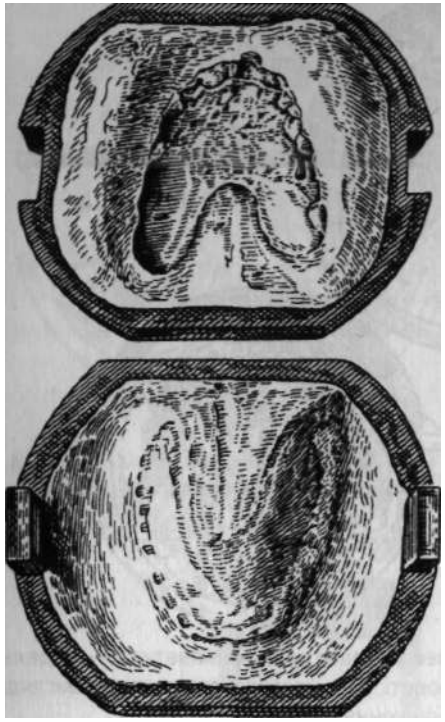

Мал. 94. Прямий спосіб гіпсування моделей у стоматологічні кювети

Прямий спосіб гіпсування застосовують у разі направок протезів, а також застосовували раніше у разі використання фарфорових штучних зубів з базисним матеріалом каучуком.

Обернений спосіб гіпсування. Модель готують до гіпсування так (мал. 95). Гіпсові зуби, на які припасовані кламери, зрізають з нахилом у бік присінка так, щоб зовнішнє плече кламера було вільне від гіпсу. Після того модель занурюють на декілька хвилин у воду. Замішують гіпс і заповнюють ним верхню частину кювети, в яку занурюють модель так, щоб зуби та штучні ясна були над рівнем її бортів. Гіпсують тільки модель, а ясна, зуби і піднебінна поверхня базису залишають вільними від гіпсу.

Гіпсові зуби можна залишити на моделі чи перевести їх разом із штучними зубами у другу половину кювети залежно від їх розміру і кількості. Якщо зуби моделі мають незначну висоту, їх багато і розміщені вони єдиним блоком, то підготовка гіпсових зубів до гіпсування оберненим способом полягає у вкороченні їх до рівня воскового базису (зрізування з нахилом у бік присінка).

За наявності на моделі одиноко розміщених зубів, видовжених чи конвергуючих зубів для переміщення їх в іншу частину кювети у ділянці шийки створюють глибокі клиноподібні заглибини, у які входить гіпс протилежної частини кювети, і в разі роз'єднання їх зуби відколюються і переміщуються в іншу частину кювети.

Гіпс загладжують на рівні бортів кювети і на декілька хвилин поміщають її у холодну воду. Потім, знявши з основи кювети дно, нижню її частину накладають на верхню. Замішують гіпс і невеликими порціями заповнюють основу

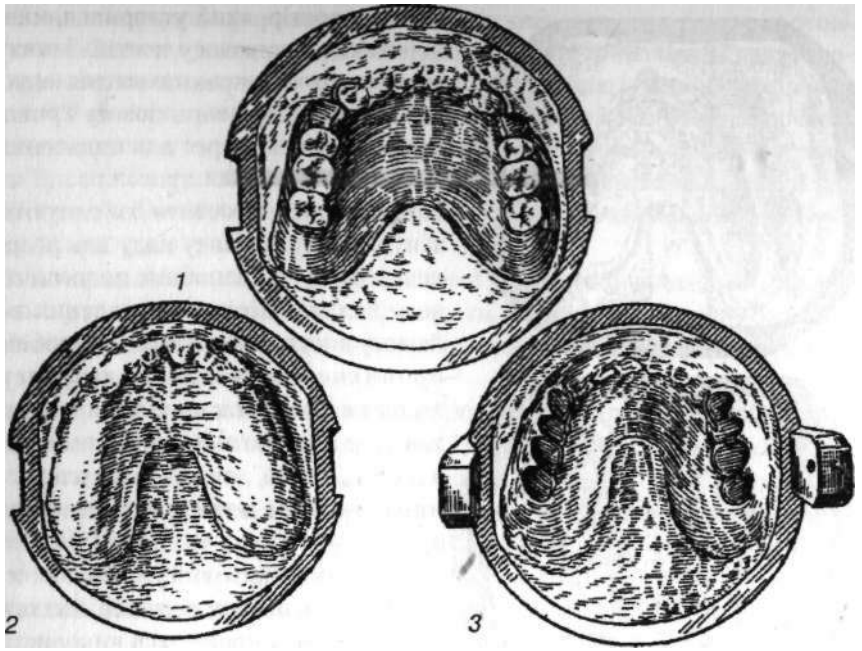

Мал. 95. Обернений спосіб гіпсування моделей у стоматологічні кювети: *1* — модель з восковим базисом та штучними зубами в кюветі; *2* — кювета в розкритому вигляді після виплавлення воску; *3* — схематичне зображення розпилу кювети

кювети, легко струшуючи її, щоб гіпс рівномірно заповнив весь простір. Кювету закривають і ставлять під прес. У подальшому процес не відрізняється від прямого гіпсування, лише після роз'єднання половин кювети всі штучні зуби і кламери переміщаються в одну частину кювети (зазвичай в основу), а модель залишається у верхній половині.

Комбінований спосіб гіпсування включає в себе елементи прямого і оберненого (мал. 96). Він застосовується тоді, коли постановка фронтальної групи зубів проведена на приточці, а бічних - на штучних яснах. У такому разі зуби, поставлені на приточці, покривають гіпсовим валиком (прямий спосіб), а бічні залишають відкритими і переміщають в іншу половину кювети (обернений спосіб). Гіпсування моделей проводять в основі кювети.

Формування базисів із пластмаси. Робота з пластмасою вимагає акуратності, чистоти рук і робочого місця. Формування пластмаси проводять в охолоджені кювети. Для кращого з'єднання базисної пластмаси зі штучними зубами і металевими частинами протеза останні ретельно очищають і знежирюють мономером.

Пластмасове тісто готують у фарфоровій чи скляній посудині, помістивши туди визначену кількість мономера і додаючи до нього до насичення полімер. Співвідношення порошку і рідини 2:1 за об'ємом або 3:1 — за масою. Змішавши порошок і рідину скляним чи кістяним шпателем, накривають посудину кришкою

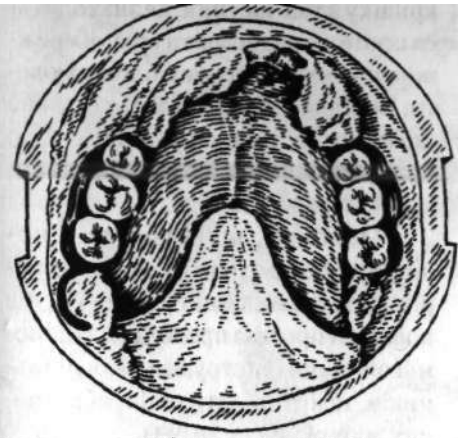

Мал. 96. Комбінований спосіб гіпсування моделей у стоматологічні кювети

для запобігання випаровуванню мономера і витримують пластмасу до повного її дозрівання.

Ознакою готовності пластмаси до формування є поява довгих ниток, що тягнуться, і відставання її від стінок посудини та рук. Беруть необхідну кількість пластмасового тіста і, надавши йому відповідної форми (для верхньої частини — паляниці, для нижньої частини — валика), вміщують у ту чи іншу половину кювети, покривають зволоженим целофаном і, з'єднавши половини кювет, пресують до виходу надлишків пластмаси. Роз'єднавши частини кювети, видаляють надлишки чи додають пластмасу туди, де її недостає. Завершальне пресування проводять без целофану. Потім закріплюють кювету в металевій рамці-бюгелі (мал. 97) і занурюють у воду для наступної полімеризації пластмаси.



Мал. 97. Рамка-бюгель для фіксації стоматологічних кювет

У разі комбінованого способу гіпсування формування пластмаси проводять одночасно в обидві половини кювети, підкладаючи її під відростки кламерів і пришліфовані зуби. Детально режим полімеризації акрилових пластмас викладено у розділі "Основи матеріалознавства".

Виготовлення протезів із термопластичних мас методом лиття під тиском здійснюється за допомогою литтєвих апаратів різної конструкції. В Україні для цих цілей запропоновано пристрій Е.Я. Вареса та його модифікації (мал. 98). Детальніше цей матеріал описано в розділі "Основи матеріалознавства".

Вилучення протеза з кювети. Після завершення процесу полімеризації пластмасового базису та повного охолодження кювети розпочинають його вилучення із металевої рами.

Виймають протез із кювети дуже обережно. Спочатку видаляють кришку і дно кювети і, якщо є небезпека поломки протеза під час роз'єднання половин кювет, видавлюють пресом весь гіпсовий блок, а потім обережно звільняють протез від гіпсу.

Можливо, спочатку слід роз'єднати обидві половини кювети, знявши

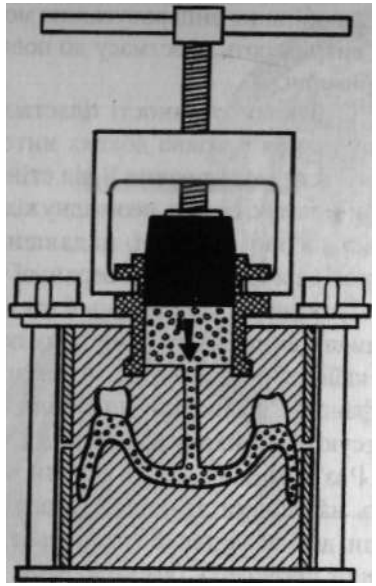

Мал. 98. Пристрій для литтєвого пресуван ня пластмас за Е.Я. Варесом



Мал. 99. Набір інструментів для обробки базисів протезів (пояснення у тексті)

кришку з тієї частини, де знаходиться протез, і, надрізавши краї, обережно витиснути гіпсовий блок з кювети. Вивільнення протеза від гіпсу не становить великих труднощів, якщо була створена добра ізоляція на поверхні гіпсової моделі.

Обробка, шліфування і полірування протеза. Усунення нерівностей, надлишків пластмаси з поверхні протеза проводять за допомогою різних інструментів: напильників, шаберів, штихелів, абразивних матеріалів (мал. 99).

Краї протеза заокруглюють, зберігаючи їх товщину і межі. Особливо обережно слід поводитися під час обрббки місць прилягання базису до природних зубів, не порушуючи чіткого малюнку поверхні контактного зуба. Порушення контакту базису протеза з оральною поверхнею природних зубів погіршує його фіксацію, призводить до затримки решток їжі в цих місцях, хронічного запалення слизової оболонки і порушення гігієни ротової порожнини.

Під час обробки протеза шліфувальними кругами необхідно постійно зволожувати поверхню, що обробляється, для запобігання перегріванню пластмаси і її деформації. Дуже важливо дотримуватися правил тримання протеза в руці під час роботи, особливо якщо обробляють прогез на нижню щелепу. Рука повинна спиратися на стіл, а 2-й та 3-й пальці кисті підкладають під оброблювану поверхню протеза. Поверхню протеза, обернену до слизової оболонки, обробляють з великою обережністю (тільки видимі надлишки пластмаси), щоб не порушити її рельєф, який відповідає мікрорельєфу слизової оболонки протезного ложа.

Для шліфування протеза використовують наждачний папір з різним розміром зерен, який закріплюють у паперотримачі шліфувального двигуна чи бормашини. Шліфування починають спочатку грубим папером і закінчують тоншим, добиваючись гладенької поверхні (мал. 27, див. кольорову вклейку).

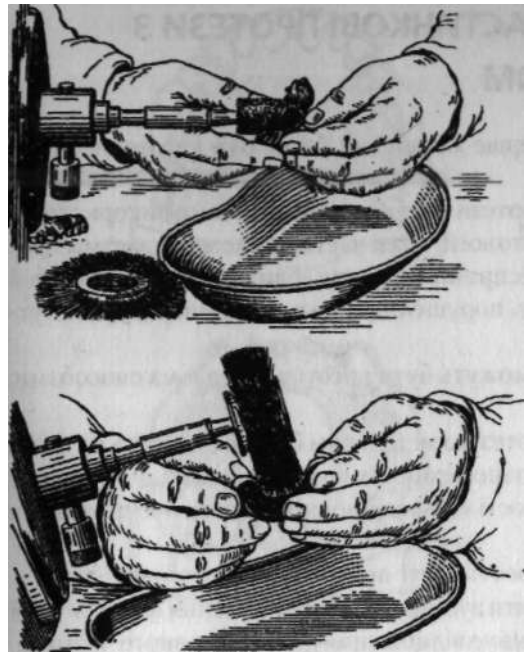

Мал. 100. Полірування базису протеза (пояснення у тексті)

Полірування починають із застосування фетрових фільців конусоподібної форми, наносячи на поверхню протеза пемзу, змішану з водою. Після появи гладенької поверхні фільц заміняють жорсткою щіткою (мал. 28, див. кольорову вклейку), яка дозволяє відполірувати важкодоступні місця (мал. 100).

Для надання поверхні протеза дзеркального блиску використовують м'які нитяні щітки і крейду, замішану на воді чи мінеральній олії. Поверхню протеза, обернену до слизової оболонки протезного ложа, і штучні пластмасові зуби полірують м'якими щітками, без сильного тиску, з метою запобігання стиранню пластмаси, порушенню форми і мікрорельєфу. Металеві частини протеза (кламери, металеві зуби) полірують крокусом чи пастою ДОІ.

Для запобігання поломкам протеза під час полірування в найтонших ділянках створюють гіпсове ложе.

ПИТАННЯ ДЛЯ САМОКОНТРОЛЮ

1. Які є клініко-лабораторні етапи виготовлення часткових знімних пластинкових протезів?
2. Назвіть методи визначення та фіксації центрального співвідношення щелеп.
3. Розкажіть про конструювання штучних зубних рядів.
4. Які існують методи гіпсування моделей у стоматологічні кювети ?
5. У чому різниця компресійного та ливарного пресування пластмас?
6. Які є стадії дозрівання пластмасового тіста?
7. Розкажіть про режими полімеризації, їх вплив на фізико-механічні властивості акрилових пластмас.
8. Які бувають помилки під час проведення режимів полімеризації, їх наслідки?
9. Які методи обробки, шліфування та полірування знімних протезів?

ЧАСТКОВІ ЗНІМНІ ПЛАСТИНКОВІ ПРОТЕЗИ З МЕТАЛЕВИМ БАЗИСОМ

За літературними даними, вперше металевий базис був виготовлений із сплаву золота ще в 1757 р.

Часткові знімні пластинкові протези з металевими базисами використовуються у клініці ортопедичної стоматології у разі частих поломок пластмасового базису з різних причин, у разі несприйняття акрилових пластмас у ротовій порожнині, за наявності бруксизму, порушення смакової, температурної чутливості тощо.

Протези з металевим базисом можуть бути виготовлені двома способами: штампуванням та литтям.

Показання до застосування протезів з металевим базисом можуть бути загальномедичні і спеціальні. До загальномедичних показань необхідно віднести алергійні стани, бруксизм, особливості професійної діяльності, несприйняття акрилових пластмас.

До спеціальних показань відносять часті поломки пластмасових базисів, множинні, невеликі включені дефекти зубних рядів, відновлення фронтальної групи зубів, звуження щелеп, негативне відношення до неперервного кламера, відсутність навіть однієї дистальної опори на верхній щелепі, високе прикріплення вуздечки язика.

Після детального клінічного обстеження хворого знімають повні анатомічні відбитки альгінатними масами, відливають діагностичні моделі і обов'язково проводять їх вивчення у паралелометрі. Кінцевим результатом такого вивчення має бути визначення шляху введення та виведення протеза з ротової порожнини, положення межових (оглядових) ліній для розміщення системи кламерів.

У разі необхідності виготовляють незнімні протези (одиночні коронки, невеликі мостоподібні протези) і розпочинають безпосереднє виготовлення протезів із литим металевим базисом. Для цього на моделях із супергіпсу розкреслюють межі металевого базису з урахуванням стану зубів, що збереглися.

На верхній щелепі залежно від виду дефектів зубних рядів можуть застосовуватися такі різновиди базисної пластинки: у вигляді розширеної поперечної смужки (мал. *101,а,б,в, і),* підковоподібної, О-подібної (вікноподібної), у вигляді повної піднебінної пластинки.

У протезах на нижній щелепі металевий базис може бути двох видів: у вигляді повної та часткової язикової пластинки (мал. 101, *д, є).*

Певні складнощі виникають під час визначення нижньої межі базису, і в деяких випадках необхідно використати функціональні відбитки.

У ділянці беззубої коміркової частини базис повинен переходити на присінкову частину на 2-3 мм від середини гребеня, передня та задня межі — залежно від величини і розміщення дефекту зубного ряду.

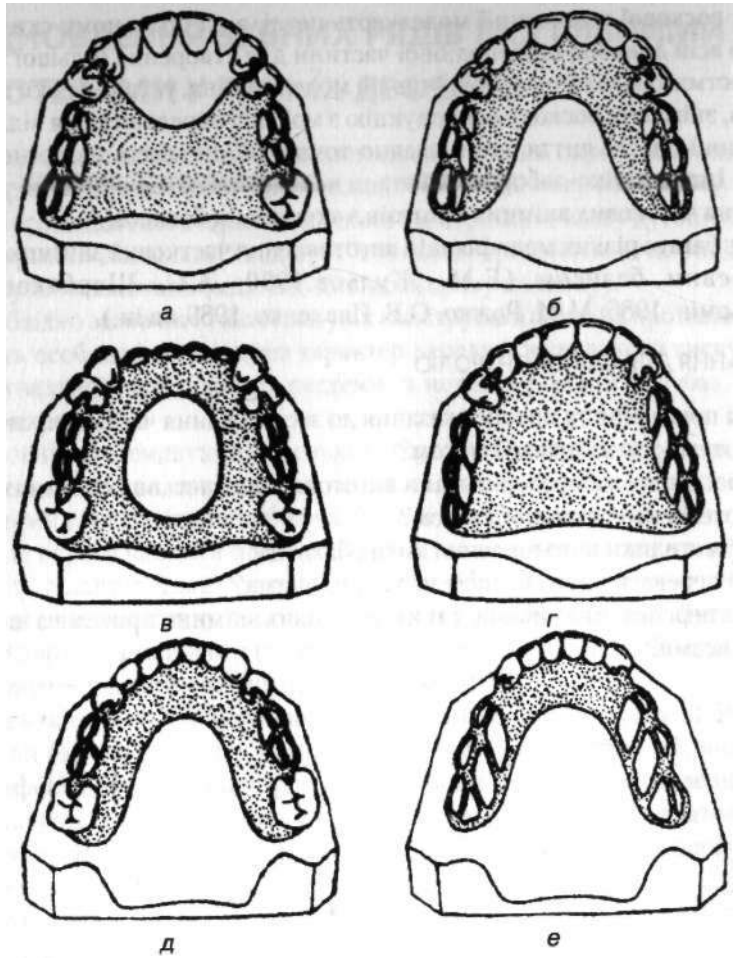

Мал, 101. Різновиди металевого базису у протезах верхньої та нижньої щелеп: а — поперечна піднебінна смужка; б — підковоподібний базис; *в* — вікноподібний базис; г — повна піднебінна базисна пластинка; д — повна язикова пластинка; є — часткова язикова пластинка

На нижній щелепі край базису повинен бути на відділі 3-4 мм від перехідної складки, перекривати коронки природних зубів на 2/3 висоти.

Моделювання воскової композиції базису протеза проводять за допомогою бюгельного воску. На вершину беззубої коміркової частини накладають воскову смужку товщиною 0,3 мм та шириною 2-3 мм для створення зазору між краєм металевого базису та поверхнею коміркової частини. Після того модель змочують водою і проводять обтискання 2-3 шарами бюгельного воску, підрізають згідно з межами базису, а по краях над комірковою частиною роблять вирізки у вигляді хвоста ластівки. Для з'єднання з пластмасою базису на

поверхні воскової композиції моделюють петлі, а на оральному схилі — сходинку по всій довжині сідлоподібної частини для створення більшої товщини краю пластмасового базису. Закінчивши моделювання, установлюють систему ливників, знімають воскову репродукцію з моделі і передають для відливання. Існує інший спосіб лиття, який значно точніший, це лиття на вогнетривких моделях. Інші клініко-лабораторні етапи не відрізняються від таких у разі виготовлення часткових знімних протезів з акриловим базисом.

Існує багато різних модифікацій виготовлення часткових знімних протезів з металевим базисом (Е.М. Жульов,1999; А.С. Щербаков, 1984; А.М. Кльомін, 1986; М.М. Рожко, О.В. Павленко, 1989, та ін.).

ПИТАННЯ ДЛЯ САМОКОНТРОЛЮ

I.Які показання та протипоказання до застосування часткових знімних протезів з металевим базисом?
2.Які клініко-лабораторні етапи виготовлення часткових знімних протезів з металевим базисом?
3.Які методики виготовлення литих базисів?
4.Які переваги литих базисів над акриловими?
5. Яка перспектива використання часткових знімних протезів з литими базисами?

ВІДНОВЛЕННЯ ЗУБНИХ РЯДІВ БЮГЕЛЬНИМИ ПРОТЕЗАМИ У РАЗІ ЇХ ДЕФЕКТІВ

Бюгельними протезами називаються такі, в яких окремі частини з'єднані за допомогою бюгеля. Бюгель у перекладі з німецької мови означає «дуга». Тому у клініці ортопедичної стоматології вони ще отримали назву дугових. Використання термінів „бюгельні" та „дугові" є загальноприйнятими і не викликає ніяких дискусійних питань (мал. 29, див. кольорову вклейку).

Необхідно зазначити, що серед усіх конструкцій знімних протезів бюгельні посідають особливе місце через характер передачі жувального тиску, відновлення жувальної ефективності, системи та методів фіксації на зубах, вплив на тканини пародонта.

Основними елементами бюгельного (дугового) протеза є: дуга, опорні пристосування (кламери, замкові кріплення, телескопічні коронки, балочні, рейкові системи тощо), сідлоподібна частина зі штучними зубами. Дуга з'єднує в єдине ціле окремі частини протеза. Перевагою дугових протезів є те, що вони залишають вільною більшу частину слизової оболонки протезного ложа.

Металеві елементи дугового протеза складають його каркас. Дуга (бюгель) знімного протеза є головним елементом і головною особливістю, яка відрізняє цей вид знімних пластинкових протезів (мал. 102.).

Дуга виконує стабілізувальну, з'єднувальну та опорну функції. Розміри та положення бюгеля залежать від щелепи, на якій він розміщений, виду і локалізації дефектів зубного ряду, форми та глибини піднебінного склепіння, форми орального нахилу коміркової частини, ступеня вираженості анатомічної ретенції. Дуга повинна розміщуватися на віддалі 0,7-1 мм від слизової оболонки щелепи з метою запобігання виникненню декубітальних виразок, що залежить від податливості тканин протезного ложа та рухомості опорних зубів. Вона не повинна перешкоджати вільним рухам вуздечки язика і не спричиняти неприємних відчуттів. Дуга повинна повторювати конфігурацію твердого піднебіння або коміркової частини.

Мал. 102. Дуговий (бюгельний) протез на нижню щелепу

На верхній щелепі дуга має ширину 5-Ю мм, товщину 1,2-2 мм, напівовальну форму із заокругленими краями. Прийнято вважати, що найраціональніше дугу розміщувати на межі між середньою та задньою третинами піднебіння на 10-12 мм допереду від лінії А. Таке розміщення звичайно не призво-

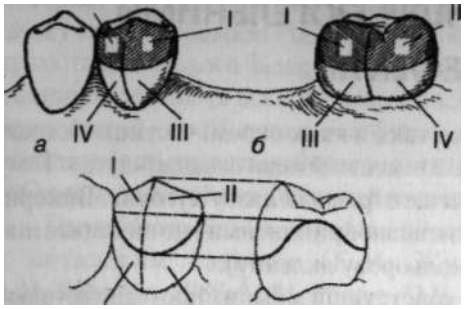

Мал. 103. Коронка зуба з нанесеними оклюзійними та ясенними поверхнями, поясом та чотирма квадрантами: а — оклюзійна поверхня зуба; *б* — ясенна поверхня зуба; *в* — нанесений пояс зуба та квандранти I і II називаються оклюзійними, а в функціональному відношенні—опорними, IIIта IV—відповідно гінгівальними та ретенційними

дить до змін вимови, потягу до блювання. Процеси адаптації проходять значно швидше.

Особливістю бюгельних протезів, яка докорінно відрізняє їх від пластинкових, є комбінований спосіб передачі жувального навантаження через періодонт опорних зубів та м'які тканини, які покривають беззубі коміркові відростки та частини. Однією із складових частин бюгельного протеза є опорно-утримувальні кламери, які забезпечують такий спосіб розподілення жувального тиску.

Для розуміння механізмів розподілу жувального тиску та розміщення елементів опорно-утримувальних кламерів на коронку зуба необхідно розглянути топографію різних її частин. Клінічна коронка має 5 вигнутих поверхонь: оклюзійну(жувальну поверхню або різальний край), присінкову, ротову та дві контактні. Вертикальна лінія, проведена у напрямку поздовжньої осі зуба, ділить його на медіальну та дистальну половини. Лінія, проведена через найвипукліші точки зуба, є поясом зуба. Вертикальна осьова лінія на присінковій та ротовій поверхнях, пересікаючись з поясом зуба, утворює чотири квадранти, нумерація яких починається з боку дефекту (мал. 103).

Частина коронки, яка розміщується між поясом та шийкою зуба, називається ретенційною, або утримувальною. Плече кламера, яке розміщене на цій поверхні, утримується поясом зуба. Кламер такої конструкції називається утримувальним. Частина зуба між поясом та оклюзійною поверхнею називається опорною. Кламери та їх деталі, що розміщуються на обох частинах коронки (опорній та ретенційній), називаються комбінованими, або опорно-утримувальними.

ПОКАЗАННЯ ТА ПРОТИПОКАЗАННЯ ДО ВИКОРИСТАННЯ БЮГЕЛЬНИХ ПРОТЕЗІВ

Важливим клінічним завданням для лікаря стоматолога-ортопеда є визначення показань та протипоказань до використання бюгельних протезів. Бюгельні протези показані у разі дефектів зубних рядів з достатньою кількістю природних зубів, які дозволяють ефективно й раціонально розподілити жувальний тиск між ними та м'якими тканинами протезного ложа. Бюгельні протези показано виготовляти у разі одно- та двобічних кінцевих дефектів, комбінованих дефектів, а також включених дефектів, коли неможливо застосувати мостоподібні протези.

Необхідно зазначити, що топографія дефекту не відіграє основної ролі. Велике значення має його форма та величина. Наявність включених дефектів великої протяжності, обмежених іклами та зубами мудрості, є прямим показанням для застосування пластинкових протезів. Те ж саме стосується і включених дефектів середньої величини за умови низьких клінічних коронок опорних зубів.

Під час визначення показань до застосування бюгельних протезів необхідно враховувати такі чинники:

1) кількість зубів у зубному ряді повинна бути не меншою ніж 6-8 або більшою, щоб забезпечити раціональний розподіл жувального тиску; важливе значення має не тільки кількість зубів, але і їх розміщення;

2) у ділянці періапікальних тканин опорних зубів не повинно бути вогнищ патологічних процесів;

3) коронки опорних зубів повинні бути високими, з добре вираженим поясом; така вимога є відносною, адже форму клінічної коронки можна змінити штучною коронкою;

4) фісури на опорних зубах повинні бути добре виражені — ця вимога є також відносною, фісури можна поглибити за допомогою препарування;

5) обов'язковим чинником, який необхідно враховувати, є характер прикусу;

6) стан та податливість слизової оболонки беззубих ділянок коміркових відростка і частини;

7) на нижній щелепі — глибину розміщення дна ротової порожнини;

8) величину та характер атрофії коміркових відростків або частин;

9) обов'язкове врахування загального стану організму хворого.

Протипоказаннями до застосування бюгельних протезів є:

1) високе прикріплення вуздечки язика на нижній щелепі; вона повинна знаходитися на 1 см нижче від шийок зубів, щоб було місце для розміщення дуги;

2) низькі клінічні коронки у разі неможливості їх збільшення штучними;

3) наявність глибокого прикусу, особливо глибокого травмувального;

4) значна атрофія комірових відростка і частини та плоске піднебіння.

БАЛКОВА СИСТЕМА ФІКСАЦІЇ БЮГЕЛЬНОГО ПРОТЕЗА

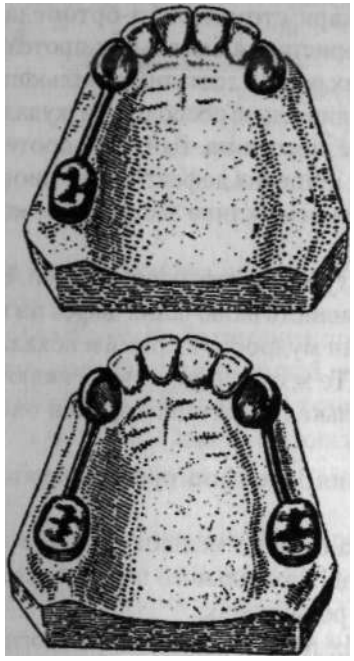

Мал. 104. Балкова система фіксації

Балкова система фіксації використовується у разі протезування включених дефектів зубних рядів. її суть полягає в наступному: на опорні зуби виготовляють коронки, до яких припаюють штанги. Уперше таку конструкцію запропонував Вайсер (1911). Удосконалили цю систему Schroder та Rumpel, під іменами яких балкова система і стала відомою.

Названа конструкція складається із опорної незнімної частини у вигляді коронок або надкоронкових ковпачків, між якими є штанга, або балка (патриця); відповідно у базисі розміщується металева контрштанга (матриця), яка точно повторює форму штанги (мал. 104).

Таку конструкцію краще виготовляти суцільнолитою з кобальто-хромового сплаву. Штанга повинна мати висоту не меншу ніж 3 мм та ширину близько 2 мм і розміщуватися на відстані від ясен не меншій ніж 1 мм. У знімному протезі фіксують покривну частину штанги, що являє собою поздовжню пластинку, яка щільно прилягає до приясенної частини штанги і має зазор по вертикалі 1 мм. Закордонні фірми випускають пластмасові та металеві заготовки телескопічних штанг (Румпеля-Дольдера) з квадратним (Румпель), еліпсоподібним та краплиноподібним (Дольдер) січенням (мал. 105).

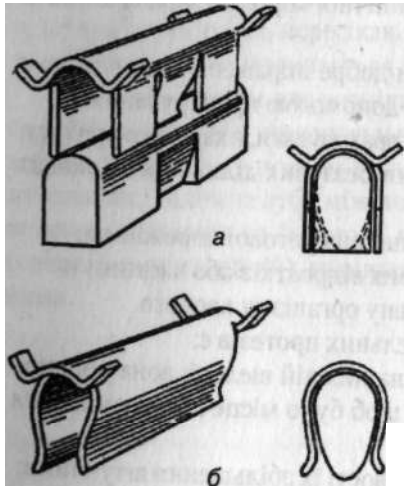

Мал. 105. Схема штанги і контрштанги Дольдера (а) та Румпеля *(б)*

Описані штанги добре фіксують протез під час усіх жувальних рухів, крім того, забезпечують надійну стабілізацію опорних зубів.

Найкращий варіант застосування таких штанг — включені дефекти у бічних відділах у разі високих клінічних коронок. Якщо коронки низькі, для штанги і базису не вистачає місця.

Однак така система фіксації має низку недоліків. По-перше, така конструкція складна за своїм виготовленням, оскільки замість одного знімного протеза необхідно виготовляти два, тобто незнімний і знімний. По-друге, вона завжди пов'язана з виготовленням незнімного протеза, показання до якого повинні бути обмежені через необхідність препарування твердих тканин зубів. Тому штангова система фіксації показана переважно у разі дефектів, які ускладнені захворюваннями тканин пародонта, коли необхідно стабілізувати опорні зуби. З'єднання можливе в різних напрямках: сагітальному, фронтальному та круговому (мал. 30, див. кольорову вклейку).

ФІКСАЦІЯ ТА СТАБІЛІЗАЦІЯ БЮГЕЛЬНИХ ПРОТЕЗІВ

Фіксація та стабілізація бюгельних протезів на щелепах є складною біомеханічною проблемою. Вони мають запобігати зміщенню протеза у вертикальному та горизонтальному напрямках під час рухів нижньої щелепи.

Фіксація, стабілізація та рівновага — поняття, які обумовлюють ступінь та вид кріплення (фіксації) протезів на щелепах.

Фіксація — це утримування протезів на щелепах у стані відносного фізіологічного спокою жувального апарату, яке забезпечується за допомогою анатомічної ретенції та фізичних засобів.

Стабілізація — це утримування повних протезів під час розмови та різних рухів нижньої щелепи.

Рівновага — це стійкість протезів під час виконання жувальних рухів.

Для фіксації та стабілізації конструкцій бюгельних протезів застосовують різні механічні системи і пристрої, які відрізняються як за конструкцією, так і за методом з'єднання з опорними зубами, а також за передачею тиску, що виникає підчас жування. До них належать кламери, балкова, замкова, телескопічна системи тощо.

Ефективність фіксації бюгельних протезів залежить від кількості опорних зубів і їх заміщення. Лінія, що з'єднує опорні зуби, на яких розміщуються кламери, називається кламерною. Напрямок кламерної лінії залежить від положення опорних зубів. Якщо опорні зуби розміщені з одного боку щелепи, тоді кламерна лінія має сагітальний напрямок, якщо з протилежних — трансверзальний або діагональний (мал. 106).

У разі використання в якості опори одного зуба фіксація протеза називається точковою, двох зубів — лінійною, більше трьох зубів — площинною. Найменш ефективним видом фіксації є точковий, коли всі поштовхи, які сприймає протез під час функціонального навантаження, передаються на пародонт одного зуба, призводячи до його перевантаження.

Негативну дію кламерів на пародонт опорних зубів можна значно зменшити шляхом використання для фіксації протеза пунктів анатомічної ретенції

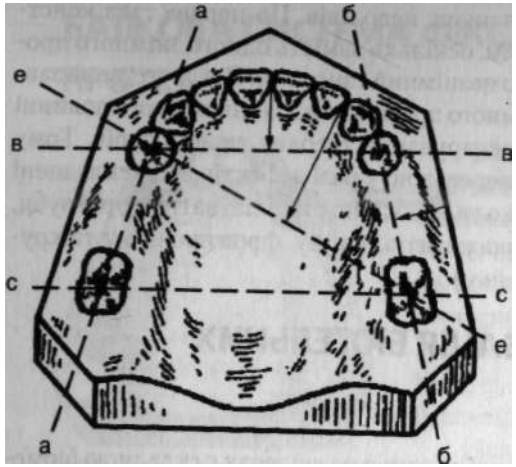

Мал. 106. Види розміщення кламерних ліній: *а-а* та *б-б* — сагітальне, *в-в* та *с-с* — трансверзальне, е-е—діагональне

коміркових відростка і частини, верхньощелепних горбів, склепіння твердого піднебіння, внутрішніх косих ліній на нижній щелепі.

Лінійна фіксація з точки зору статики доцільніша, ніж точкова. Тільки за відсутності можливості вибору створюють сагітальну кламерну лінію, не вигідну з точки зору стійкості опорних зубів і самого протеза. Під час створення кламерної лінії необхідно добиватися того, щоб частини протеза знаходилися по обидва боки від неї, тобто кламерна лінія повинна бути уявною віссю обертання протеза, на нижній щелепі - трансверзальною, на верхній — діагональною. Але навіть найраціональніша лінійна фіксація має суттєві недоліки відносно стійкості зуба. Під час жувальних рухів протез рухається важелеподібно, у різних напрямках. Сила цього руху вимірюється довжиною плеча важеля. Плече дорівнює перпендикуляру, відновленому із середини кламерної лінії, тобто лінії, яка з'єднує середини опорних зубів. Чим більше плече важеля, тобто чим більша сила жувального тиску, тим більша бічна дія на опорні зуби.

Площинна фіксація. Для збереження опорних зубів від ротації повинна бути протиставлена друга сила — центр протидії, для чого і служить площинна фіксація, коли утворюється система важелів, які мають центри опору. Залежно від кількості центрів бувають системи трикутні, чотирикутні тощо (мал. 107).

Для стійкості протеза необхідно, щоб опір був більшим від сили ротації під час жувальних рухів. Тому для центру опори вибирають міцні багатокореневі зуби. Використанням їх стійкості в якості позитивного чинника для протезування і включенням великої кількості зубів для передачі жувального тиску досягається рівновага протезів.

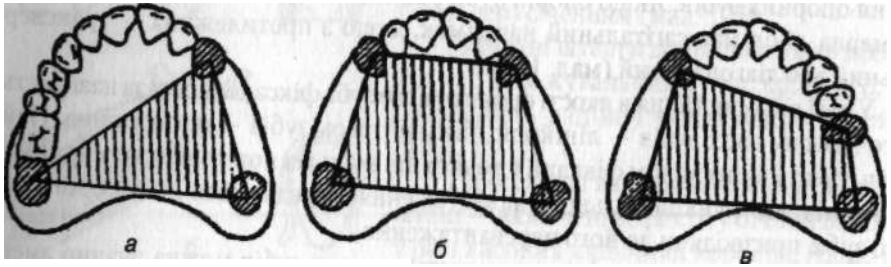

Мал. 107. Площинна система кламерної фіксації: а — трикутна; *б, в* — неправильний чотирикутник

Кламерна система може бути визнана задовільною, якщо вона відповідає таким вимогам:

1) здійснює фіксацію в однаковій мірі на всіх опорних зубах;
2) запобігає перевантаженню або обертанню протеза;
3) не підвищує висоту прикусу (міжкоміркову) на оклюзійних накладках;
4) мінімально порушує естетичні норми;
5) не створює травматичну оклюзію. З метою запобігання цьому одне плече повинно фіксувати протез, а друге — протидіяти йому, тобто запобігати руху протеза в той або інший бік.

КЛАМЕРНА СИСТЕМА ФІКСАЦІЇ БЮГЕЛЬНОГО ПРОТЕЗА

У клініці ортопедичної стоматології для виготовлення бюгельних протезів широкого застосування набули опорно-утримувальні кламери. Це найефективніша та найпоширеніша конструкція кламерів, яка використовується для фіксації бюгельних протезів.

Опорно-утримувальні кламери, що застосовують для виготовлення бюгельних протезів, повинні відповідати таким вимогам:

1) забезпечувати фіксацію та стабілізацію бюгельного протеза в ротовій порожнині;
2) під час жувальних рухів раціонально розподіляти тиск між опорними зубами та слизовою оболонкою коміркових відростка і частини;
3) передавати тиск під час жування по осі зуба;
4) у разі пародонтиту треба застосовувати багатоланкові кламери із зачіпними петлями для шинування зубів;
5) не повинні перевантажувати тканини пародонта та розхитувати опорні зуби;
6) у стані спокою кламер не повинен мати вплив на зуб, інакше він діятиме як ортодонтична пружина.

Конструкційними елементами опорно-утримувального кламера є: оклюзійна накладка, плечі, тіло та відросток (мал. 108).

Плечем кламера називається його пружиниста частина, яка охоплює коронку зуба. Розташування плеча на зубі обумовлюється його анатомічною будовою. Плечі опорно-утримувального кламера розміщують з присінкової або ротової поверхні зуба. Плечі кламера оберігають протез від зміщення під час горизонтальних навантажень і водночас сприяють його стабілізації.

Частина кламера, що розташована на оклюзійній поверхні зуба, називається оклюзійною накладкою. З її допомогою жувальний тиск передається на опорний зуб по довжині кореня, тобто у найвигіднішому для періодонта напрямку.

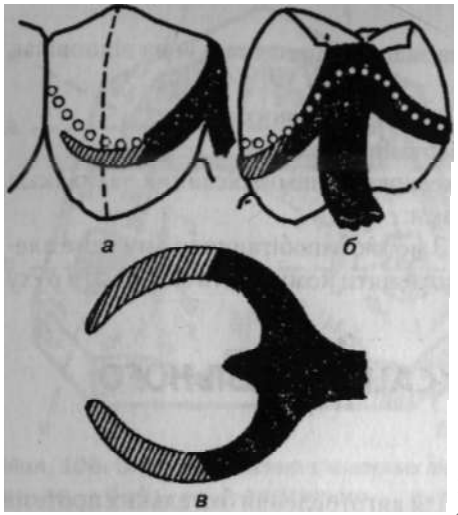

Мал. 108. Схематичне зображення складових частин опорно-утримувального кламера: а — плечі; б — тіло; *в* — оклюзійна накладка

Оклюзійні накладки призначені для:

1) передачі опорному зубу вертикального навантаження під час жувальних рухів;

2) запобігання просіданню протеза під навантаженням;

3) відновлення оклюзійного контакту з зубами-антагоністами та створення контакту протеза з опорними зубами;

4) відновлення висоти коронок.

Оклюзійна накладка може бути частиною кламера або самостійним елементом бюгельного протеза.

На опорних зубах оклюзійну накладку розташовують у природних фісурах і ямках, у штучно створених заглибинах в опорних зубах та фісурах, вишгампуваних у металевих коронках, якими покривають опорні зуби, або на вкладках.

Для створення протидії тиску, що виникає під час жування, та запобігання деформації оклюзійна накладка повинна мати достатню товщину — до 2 мм.

Правильно розташована оклюзійна накладка сприяє фіксації кламерів і всього протеза. У разі застосування у конструкції протеза достатньої кількості оклюзійних накладок базис може бути зменшеним або, навпаки, збільшеним.

Тілом кламера називається його нерухома частина. Вона розміщується над поясом опорного зуба, на його контактній поверхні. Тіло кламера не можна розміщувати нижче від пояса біля щийки зуба, оскільки воно буде перешкоджати накладанню протеза. Від цього правила можна відійти тільки якщо протезується фронтальна група зубів.

Відросток призначається для фіксації кламера у базисі протеза. Його розміщують уздовж беззубого коміркового гребеня під штучними зубами. Не бажано відросток розміщувати на піднебінній або язиковій поверхні базису, що може стати причиною його переломів.

Кламери у бюгельних протезах мають різну форму та конструкцію. Виготовляють їх з різного матеріалу, за різними методами і виконують вони різні функції.

Найраціональнішими за формою є кламери системи Нея. Згадана система кламерів була розроблена в 1956 р. у Франкфурті-на-Майні групою фахівців, куди входили стоматологи, зубні техніки, інженери і металурги. Автори системи розподілили кламери на 5 основних груп і розробили показання до їх застосування. Кламери системи Нея розміщують на зубі у визначеній закономірності:



Мал. 109. Кламер першого типу (Аккера)

опорну частину його розташовують вище від межової лінії, утримувальну (ретенційну) — нижче.

Кламер першого типу (Аккера). Даний кламер використовується у разі типового розміщення межової лінії, коли вона проходить по щічній або язиковій поверхні зуба приблизно посередині коронки, в зоні, яка прилягає до дефекту, та дещо наближаючись до ясен у пришийковій ділянці зуба.

Конструктивними особливостями його є те> що він складається із двох плечей з оклюзшною накладкою, що з'єднані між собою монолітно, а також тіла, розташованого з боку дефекту зубного ряду та відростка (мал. 109).

Плечі кламера охоплюють 3/4 поверхні зуба, виконують опорну, стабілізувальну та фіксувальну функції. Оклюзійна накладка міститься у фісурі і виконує опорну функцію.

Кламер Аккера застосовують у разі середнього розташування межової лінії. За такої умови опорні елементи кламера не заважатимуть оклюзійним співвідношенням, а утримувальні зони опорних зубів досить добре виражені з присінкової та ротової поверхні. Це можливо за відсутності чи мінімального нахилу опорних зубів.

За наявності дефектів зубного ряду наявність жорсткого з'єднання кламера з базисом протеза сприяє передачі тиску під час жування переважно на опорний зуб, що наближує його до незнімних консольних протезів; це є причиною функціонального перевантаження тканин пародонта опорних зубів. У зв'язку з цим кламер Аккера найчастіше застосовують тоді, коли необхідно відновити обмежені дефекти зубного ряду та ненахилені чи з мінімальним нахилом (до 0,5 мм) моляри і премоляри з добре вираженим поясом.

Жорстка частина кламера становить 2/3, а еластична — 1/3 довжини плеча.

Опорні зуби, розміщені дистально, можна покривати штучними коронками без небезпеки порушити зовнішній вигляд, а опорні зуби, які видно під час усмішки та розмови, за несприятливих умов для фіксації кламера першого типу не слід покривати коронками, а потрібно використовувати інші види кламерів. Для визначення ретенційної частини на опорному зубі використовують калібри **1** та 2.

Кламер другого типу (Роуча) складається із оклюзійної накладки, яка з'єднана з тілом, та двох Т-подібних плечей, які прикріплені до сідла з боку язикової або піднебінної дуг. Цей кламер називають ще роздвоєним, або розщепленим (мал. 110).

Відомо багато різних варіантів цього кламера. Вони відрізняються пе-

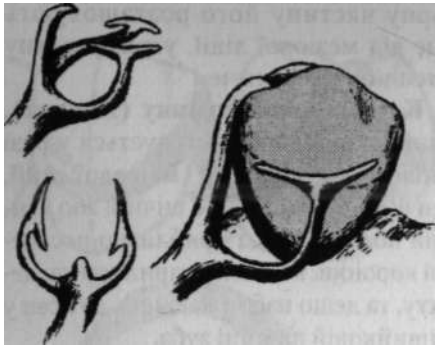

Мал. 110. Кламер другого типу (Роуча)

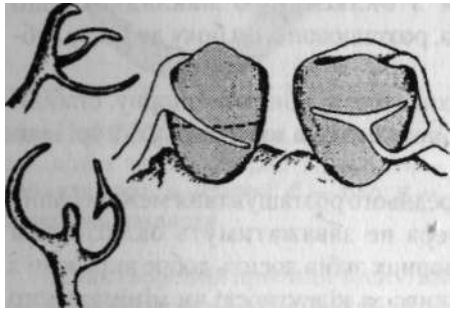

Мал. 111. Кламер третього типу

реважно своєю формою та розміщенням плеча, яке з'єднує фіксувальний кінець кламера з протезом.

Жорстка оклюзійна накладка цього кламера забезпечує жорстку опору, а пружинисті плечі, розміщені у пришийковій частині зуба, створюють добру фіксацію. Жорстка частина кламерних плечей звичайно мала, тому кламер не створює достатнього кріплення у трансверзальному напрямку.

Кламер Роуча застосовується у разі атипового розміщення межової лінії, коли вона проходить високо щодо найближчої до дефекту зони та опущена у віддаленій. За такої топографії лінії не можна опорну жорстку частину звичайного опорно-утримувального кламера розмістити в найближчій зоні без порушення оклюзійних співвідношень.

Велике значення для функції кламера мають пружинисті властивості зв'язувального плеча. Плече повинно рівномірно звужуватися у напрямку до кінців, що дозволяє йому пружинити. Зв'язувальне плече може приєднуватися до центру плеча кламера (Т-подібна форма з'єднання), а в інших випадках - до його кінця (L-подібне з'єднання).

Для визначення ретенційної зони на опорному зубі використовують паралелометр та калібри 2 і 3.

Кламер третього типу. Цей вид кламера ще називають кламером типу 1-2(мал. 111).

Ця назва відображає його конструкцію, оскільки одне його плече є частиною кламера першого типу, а друге — частиною кламера другого типу. Кламер третього типу застосовується, коли межова лінія має неоднаковий напрямок на різних поверхнях зуба. Найчастіше це спостерігається на молярах у разі їх нахилу, а деколи — у разі розвороту. За такої умови на щічній поверхні межова лінія має типовий, а на протилежній — діагональний напрямок. Часто типовий напрямок межової лінії спостерігається на піднебінних поверхнях верхніх молярів та на щічних — нижніх молярів.

За своїми властивостями цей кламер майже не поступається кламеру першого типу. Жорстка оклюзійна накладка забезпечує добру опору, а плечі створюють достатню опору та фіксацію.

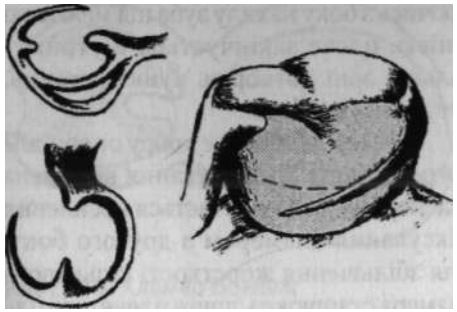

Мал. 112. **Юшмер.чвгмрге&типу** ікол,

Місце закінчення плеча утримувальної частини визначають за допомогою калібру № 1.

Кламер четвертого типу одноплечий, зворотної дії, з однією оклюзійною накладкою (мал. 112).

Застосовують його на зубах з атиповим розміщенням межової лінії, що спостерігається за наявності щічного або язикового нахилу премолярів, також у разі їх конічної форми або низьких клінічних коронок.

У разі нахилу зуба межова лінія високо піднімається на боці нахилу (язиковому), одночасно опускаючись на протилежному (присінковому). У разі присінкового нахилу, навпаки, межова лінія високо піднімається на щічній поверхні й низько опускається на язиковій. Таким чином, на одному боці зуба створюються умови для розміщення жорсткої частини кламера і немає можливості для розміщення ретенційної частини плеча.

У разі розміщення кламера на подібних зубах роблять так. Жорстку частину кламера розміщують вище межової лінії, наприклад, на щічній поверхні, де є більша опорна площина, яка дозволяє розміщувати цю частину без порушення оклюзії. Потім кламер охоплює дистальну контактну поверхню зуба, його оклюзійна ланка розташовується у фісурі та переходить на язикову поверхню. Тут він пересікає межову лінію і його кінець, що прилягає, розміщується у пришийковій частині, яка забезпечує фіксацію протеза.

Кламер четвертого типу з'єднаний з каркасом протеза підпоркою, яка залежно від нахилу зуба може розміщуватися з боку язикової (піднебінної) або присінкової поверхні. Коли підпорка кламера розміщується з боку язикової або піднебінної поверхні, його називають кламером зворотної дії, якщо з присінкової поверхні — говорять про зворотний кламер.

Оберненозворотні кламери з успіхом застосовуються у разі кінцевих дефектів без дистальної опори. їхні оклюзійні накладки створюють добру опору, а плече фіксує протез.

Оскільки такий кламер забезпечує однобічну ретенцію, для посилення фіксувальної дії кламерної системи показано застосування ще одного подібного або іншого кламера, але з протилежного боку. Місце закінчення плеча утримувальної частини визначають за допомогою калібру 2.

Кламер п'ятого типу — кільцевий, одноплечий, складається з довгого плеча, яке охоплює майже всю поверхи ю зуба, та двох оклюзійних накладок у маргінальній і дистальній фісурах (мал. 113).

Від медіальної оклюзійної накладки опорна частина плеча іде по поверхні зуба, протилежній нахилу, на рівні межової лінії і, охоплюючи дистальну поверхню, віддає на жувальну поверхню зуба ще одну оклюзійну накладку. Спус-

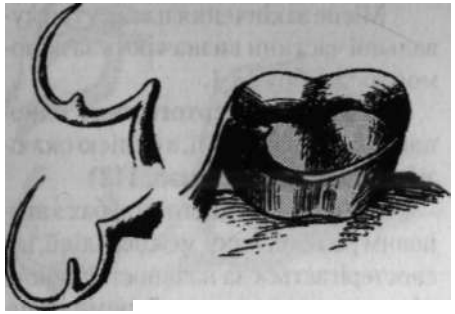

Мал 113. Кламер 5 типу

каючись з боку нахилу зуба під межовою лінією, плече закінчується в утримувальній зоні і створює пункт ретенції, але досить слабкий.

Кламер забезпечує добру опору, але його здатність до фіксування виражена слабко. Тому передбачається посилення фіксування кламером з другого боку. Для збільшення жорсткості кільцевого кламера створюють друге плече, яке йде від дуги чи сідла і відходить від ясенного краю на 1,5-2 мм.

Кільцевий кламер застосовують на окремих молярах, які обмежують дефект зубного ряду, і на верхній щелепі нахилені у бік щік, а на нижній — язика.

Оклюзійні накладки забезпечують рівномірне передавання тиску, що виникає під час жування, по осі зуба навіть тоді, коли зуб нахилений у бік дефекту. Для визначення місця утримувальної частини плеча кільцевого кламера використовують калібр 2 - у разі включених дефектів зубного ряду та калібр № 3 — у разі комбінованих.

Крім описаних типів кламерів системи Нея для конструювання бюгельних протезів застосовують інші види литих кламерів.

Кламер Джексона — перекидний опорно-утримувальний кламер з подвоєним плечем (мал. 114).

Подвоєне плече може виконувати стабілізаційну й ретенційну функцію. Кламер застосовують на бічних зубах і передусім — на ділянках суміжних. З боку щоки утворюють кільце, яке охоплює присінкову поверхню опорного зуба. Застосовують у разі безперервного зубного ряду і за наявності місця для розташування перекидної частини кламера без підвищення висоти прикусу. Для визначення ретенції користуються калібром № **1.**

Кламер Бонвіля — подвійний, двоплечий з оклюзійними накладками у фісурах суміжних зубів (мал. 115).

Застосовують для протезування у разі однобічних кінцевих дефектів зубного ряду, поміщають у неперервному зубному ряді, між молярами. Для визначення ретенції використовують калібр № 1.

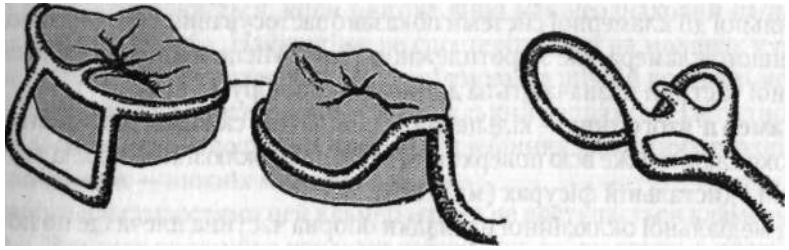

Мал. 114. Кламер Джексона

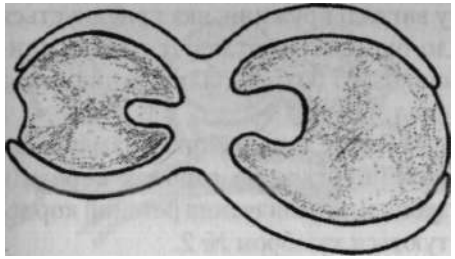

Мал. 115. Кламер Бонвіля

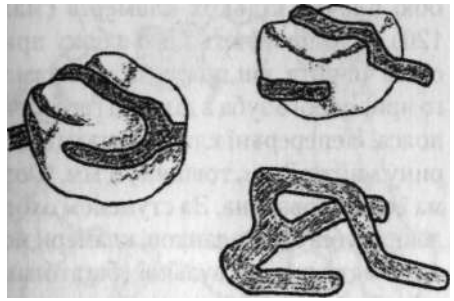

Мал. 116. Кламер Райхельмана

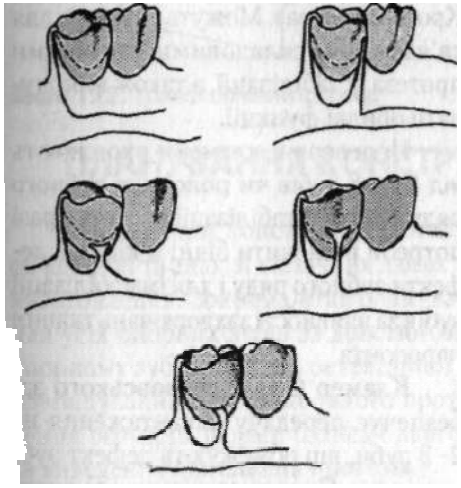

Мал. 117. Кламер системи Роуча

Кламер Райхельмана — поперечний кламер з оклюзійною накладкою у вигляді поперечної перегородки, яка проходить через жувальну поверхню у присінково-ротовому напрямку і з'єднує два плеча — присінкове і ротове (мал. 116).

Показанням до його застосування є однобічні кінцеві дефекти. Показання звужуються через необхідність у спеціальній підготовці зуба: на жувальній поверхні треба створити місце для поперечної накладки. Для визначення ретенції використовують калібр № 1. .

Кламер системи Роуча має вигляд пружинистих Т-подібних відростків, які відходять від каркаса протеза і розташовуються у заглибинах (мал. 117).

Оригінальність їх конструкції полягає у тому, що для фіксації бюгельних протезів потрібні мінімальні ретенційні зони на опорних зубах. Кламери мають розгалужену форму і випинаються з бюгельного каркаса у вигляді шипів та лапок. Оскільки вони дотикаються до поверхні зуба мінімальною площею, то меншою мірою спричиняють розвиток карієсу. Добре фіксують протези, відповідають естетичним вимогам. Але через те що їх важко розмістити, використовуються вони рідко, зате знайшли широке застосування як окремі деталі кламерів.

Кламери системи Балтерса. Балтерс запропонував ажурні кламери, які дозволяють використовувати найменші анатомічні ретенційні пункти зуба для здійснення функцій опори й утримування (мал. 1**18).**

Кламер Боніхарта складається із Т-подібного плеча з подовженим тілом

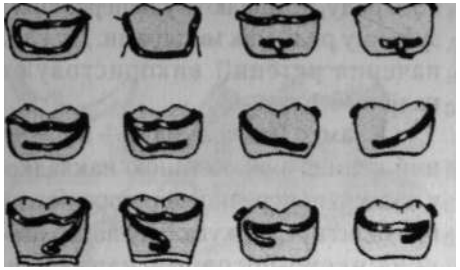

Мал. 118. Кламери системи Балтерса

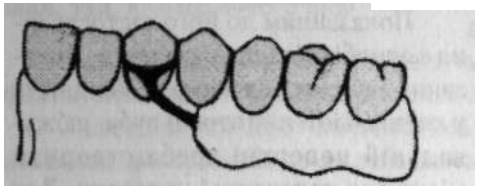

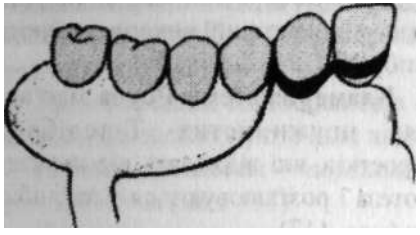

Мал. 119. Кламер Боніхарта

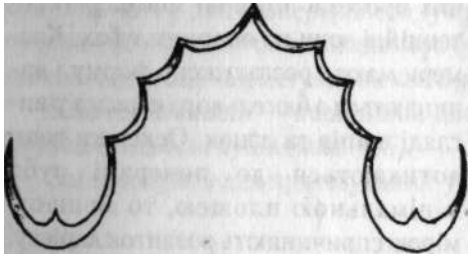

Мал. 120. Неперервний (багатоланковий) кламер

у вигляді пружини, яка приєднується до бюгеля і розташовується з присінкового боку в ділянці шийки зуба (мал. 119).

Плече є частиною кламера, що розміщується на горбках передніх зубів. Для визначення ретенції користуються калібром № 2.

Неперервний (багатоланковий) кламер має вигляд з'єднаних між собою плечей кількох кламерів (мал. 120). Розташовують його з боку присінка чи рота, він прилягає до кожного природного зуба в ділянці горбка чи пояса. Неперервні кламери мають ширину майже 3 мм, товщину 1 мм. Форма їх напівовальна. За ступенем охоплення зубів багатоланкові кламери можуть мати вигляд вузької (багатоланковий кламер Кеннеді) чи широкої смужки (шинувальна смужка) або з амбразурними кігтиками (кламер Кросе- Кредера). Можуть служити для зв'язку між складовими частинами протеза і стабілізації, а також виконувати обидві функції.

Неперервні кламери охоплюють від 2 до 8 зубів чи половину зубного ряду з метою стабілізації протеза у разі потреби відновити бічні й кінцеві дефекти зубного ряду і для іммобілізації зубів за наявності захворювань тканин пародонта.

Кламер С.С. Березовського забезпечує передачу навантаження на 2-3 зуби, що обмежують дефект зубного ряду. Опорні плечі кламера охоплюють зуб з ротового боку. Оклюзійні накладки поміщають у міжзубних проміжках медіально від дефекту. Плече кламера охоплює контактну поверхнюю зуба й переходить на присінкову, закінчуючись нижче від межової лінії у ретенційній зоні. Відросток кламера приєднується до дуги — на нижній щелепі чи до каркаса — на верхній (мал. 121).

Завдяки опорам, що розташовані медіально від дефекту, цей кламер під

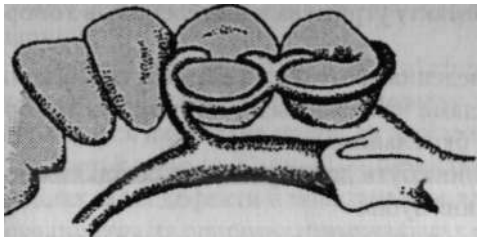

Мал. 121. Кламер С.С. Березовського

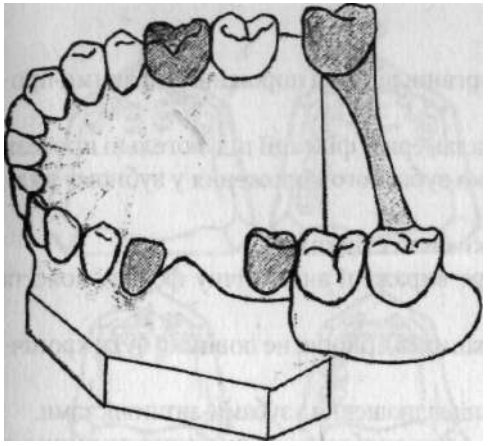

Мал. 122. Телескопічний кламер

час жування розподіляє тиск на кілька зубів, а також запобігає вивиху зуба, який обмежує дефект.

Телескопічний кламер складається з телескопічних коронок — внутрішньої і зовнішньої (мал. 122).

Перша покриває опорний зуб і має вигляд металевого ковпачка циліндричної форми, друга — виражену анатомічну форму і нормальні оклюзійні співвідношення з антагоністами. Зовнішні коронки спаюють з каркасом протеза, таким чином забезпечуючи стабільне з'єднання. За принципом передавання під час жування тиску на опорні зуби телескопічні коронки слід зарахувати до опорно-утримувальних. Телескопічні коронки застосовують у разі низьких клінічних коронок, коли звичайні опорно-утримувальні кламери не забезпечують задовільної фіксації протеза, а також тоді, коли немає можливості виготовити суцільнолиті каркаси бюгельних протезів.

ПЛАНУВАННЯ КОНСТРУКЦІЇ БЮГЕЛЬНИХ ПРОТЕЗІВ

Планування конструкції бюгельних протезів грунтується на вивченні, об'єднанні та аналізі клінічних даних і клініко-лабораторних можливостей його виготовлення. Зокрема, етап планування передбачає: визначення межової лінії для усіх опорних зубів за допомогою паралелометрії, виявлення на кожному опорному зубі величини ретенційної зони та вибір кламерів; визначення місця розташування дуги бюгельного протеза на верхній і нижній щелепах; визначення розмірів, форми базиса і найголовніше — визначення шляхів уведення та виведення бюгельних протезів.

Шляхом уведення протеза називається той, який відповідає рухові протеза від початкового контакту його кламерних елементів з опорними зубами до кінцевого розташування на тканинах протезного ложа. Коли обрано правильний шлях, то оклюзійні накладки розташовуються у своїх ложах, а базис - точно на поверхні протезного ложа.

Шляхом виведення протеза називається той, по якому він рухається у зворотному напрямку, тобто від моменту відривання базису від слизової оболон-

ки протезного ложа до повної втрати контакту утримувальних елементів з опорними зубами.

Найкращим шляхом уведення і виведення протеза слід вважати тзкий, коли протез легко, з мінімальними перешкодами накладається та знімається з опорних зубів. Відомі такі шляхи уведення бюгельного протеза:

1) вертикальний, у разі якого повинна бути добра ретенція, оскільки протез може зміщуватися під час розмикання зубів;

2) вертикальний правий (зміщується праворуч від справжнього вертикального);

3) вертикальний лівий;

4) вертикальний задній;

5) вертикальний передній.

Слід ураховувати стан тканин та органів ротової порожнини, з якими протез контактує і взаємодіє.

Під час вибору опорних зубів для кламерної фіксації під бюгельні протези мають значення форма і розмір коронки зуба, його положення у зубному ряді, характер нахилу, стійкість:

1. Опорні зуби повинні бути високими та стійкими.

2. Опорні зуби повинні мати добре виражені анатомічну форму, пояс та природні фісури.

3. На верхівках коренів зубів, вибраних під опори, не повинно бути хронічних запальних процесів.

4. Опорні зуби повинні мати певне співвідношення з зубами-антагоністами.

Дно ротової порожнини повинно бути глибоким, піднебіння високим, з добре розвинутими горбами на верхній щелепі.

Під час вибору опорних зубів слід дотримуватися правила: якнайменше ушкоджувати тканини здорових зубів, розміщувати кламери таким чином, щоб не розхитувати опорні зуби, опорно-утримувальні кламери конструювати з розподільниками навантаження або розподіляти його на більшу кількість опорних зубів.

Під час огляду коміркових відростків і частин визначають їх форму, ступінь атрофії, наявність кісткових виступів. Найсприятливішими для протезування є добре виражені, заокруглені відростки і частини, укриті здоровою податливою слизовою оболонкою. У разі добре збереженого коміркового відростка чи частини бічні зміщення нейтралізуються їх нахилом. У разі атрофії коміркових відростків чи частин, коли сідло розташоване на плоскій основі, збільшується амплітуда зміщення вбік, сідло через кламер негативно діє на опорний зуб. Крім того, бічні рухи сідла під час жування несприятливо діють на комірковий відросток, прискорюючи атрофію його бічних поверхонь. Для вибору типу бюгельного протеза Кеннеді запропонував класифікацію дефектів зубного ряду та конструкції бюгельних протезів (мал. 123).

До першого класу Кеннеді відносить двобічні кінцеві дефекти. Він пропонує конструкцію протеза з лабільним з'єднанням базису протеза з опорними

зубами. Кламери або замкові фіксатори фіксуються у протезі за допомогою шарніру.

Другий клас включає однобічні кінцеві дефекти зубного ряду. За такої топографії дефектів Кеннеді рекомендує жорстку фіксацію протезів з боку, де зберігається дистальна опора, та лабільну — з боку кінцевого дефекту.

Третій клас за Кеннеді — це включені дефекти зубного ряду в бічних відділах. Такі дефекти є показаннями для застосування знімного мостоподібного протеза на опорно-утримувальних кламерах.

Четвертий клас за Кеннеді — це відсутність зубів фронтальної ділянки. Залежно від клінічної картини можна запропонувати незнімні мостоподібні

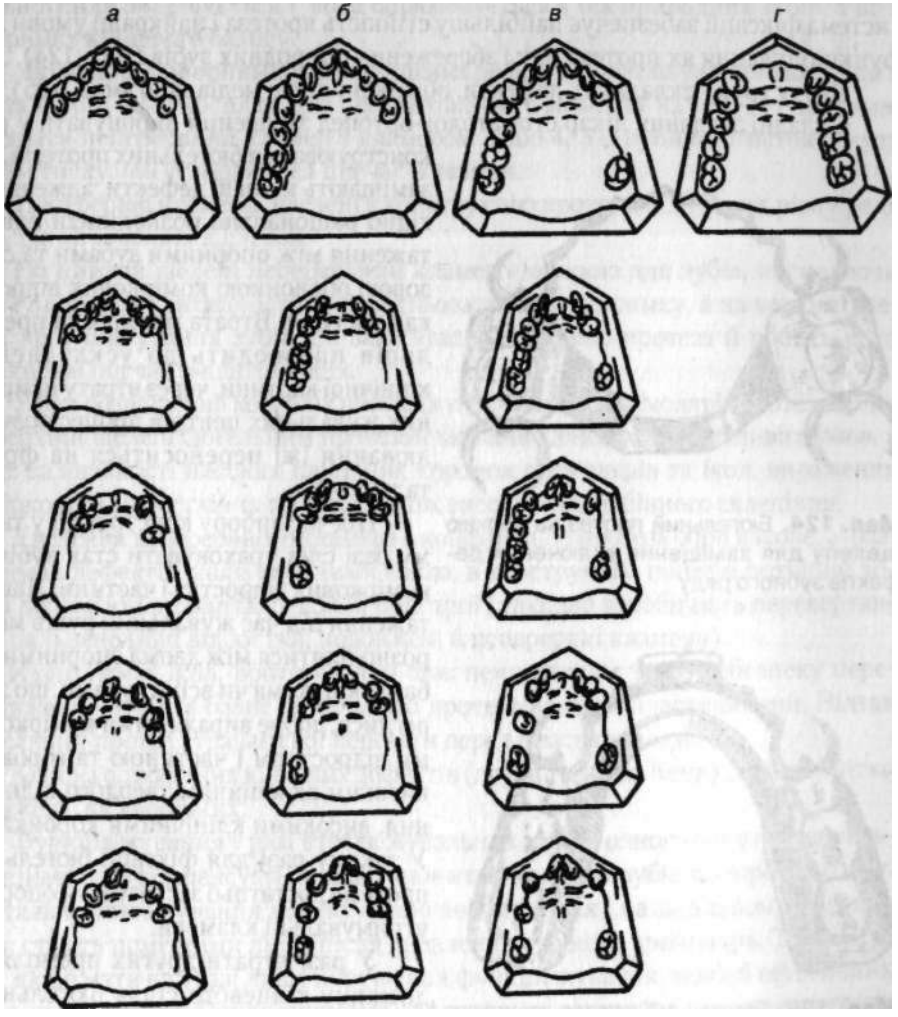

Мал. 123. Схематичне зображення дефектів зубних рядів за Кеннеді: а — перший клас; б — другий клас; *в* — третій клас; *г* — четвертий клас

протези або знімні мостоподібні протези з опорними та опорно-утримувальними кламерами.

Для розуміння принципів конструювання часткові дефекти зубних рядів у бічних відділах доцільно ділити на дві великі групи, бюгельні протези для яких істотно відрізняються як за конструкцією, так і за характером дії на опорні зуби та слизову оболонку протезного ложа.

До першої групи належать дефекти, обмежені зубами з двох боків (третій клас за Кеннеді) — медіально й дистально. За наявності такого виду дефектів доцільно виготовляти бюгельний протез із двобічною опорою на збережені зуби. У такому разі тиск під час жувальних рухів передається на щелепу способом, близьким до фізіологічного, тобто через періодонт опорних зубів, а кламерна система фіксації забезпечує найбільшу стійкість протеза і найкращі умови для функціонування як протеза, так і збережених природних зубів (мал. 124).

Другу групу складають дефекти, обмежені лише медіально (мал. 125).

Складні завдання лікар стоматолог-ортопед змушений вирішувати у разі конструювання бюгельних протезів, які заміщають кінцеві дефекти, адже необхідно раціонально розподілити навантаження між опорними зубами та слизовою оболонкою коміркових відростка і частини. Втрата молярів та премолярів призводить до ускладнення клінічної картини, через втрату природних жувальних центрів процес розчавлювання їжі переноситься на фронтальні зуби.

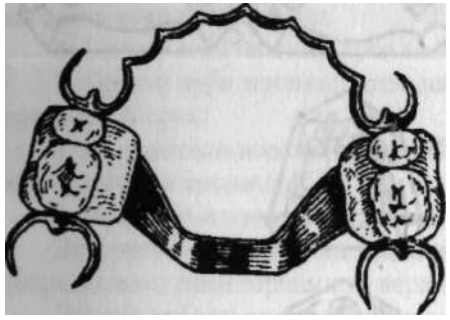

Мал. 124. Бюгельний протез на верхню щелепу для заміщення включених дефектів зубного ряду

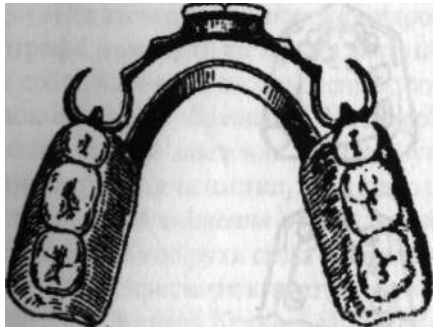

Мал. 125. Бюгельний протез на нижню щелепу для заміщення кінцевих дефектів зубногоряду

Під час вибору конструкції у такому разі слід ураховувати стан зубів та коміркових відростка і частини. Навантаження під час жувальних рухів може розподілятися між двома опорними зубами, кількома чи всіма зубами, що збереглися, добре вираженими комірковими відростком і частиною та горбами, високим склепінням твердого піднебіння, високими клінічними коронками. У такому разі для фіксації бюгельних протезів достатньо застосувати опорно-утримувальні кламери.

У разі втрати других премолярів довжину кінцевого сідла бюгельного протеза збільшують і, відповідно, зростає небезпека його відвисання на

верхній щелепі, особливо в задніх відділах, під дією маси бюгельного протеза. Для запобігання відвисанню протеза в його конструкцію необхідно ввести неперервний кламер, який надає протезу стійкості під час його зміщення вбік.

У разі вираженої атрофії коміркової частини нижньої щелепи та кінцевих дефектів раціональною конструкцією кламера на премоляри є одноплечий кламер задньої дії, який охоплює зуб з ротової, дистальної та присінкової поверхонь.

Подовжене плече кламера і вертикальний стержень зменшують навантаження та послаблюють горизонтальний тиск на опорні зуби. У разі розміщення оклюзійних накладок на медіально-жувальній поверхні зуба дія перевертальної сили зменшується і вона спрямовується у бік природних зубів, а не в напрямку кінцевого базису.

Якщо ікла є опорними у разі кінцевих дефектів, розташування накладки з дистального боку посилює дію перевертального моменту на зуб. Тут доцільно поєднати неперервний кламер з кламером 3 або 4. Усі зуби протистоятимуть силам тиску, що утворюється під час жування.

Неперервні кламери, уведені в конструкцію протеза, відіграють різну роль на верхній і нижніх щелепах.

На нижній щелепі неперервний кламер є опорою для зубів, посилюючи їхній опір тиску антагоністів у передньозадньому напрямку, а на верхній щелепі крім шинування зубів він запобігає відвисанню протеза й робить його стійкішим під час зміщення вбік.

У разі розширення кінцевих дефектів унаслідок втрати молярів протезування на верхній щелепі бюгельним протезом можливе лише за сприятливих умов, а саме: за наявності високих клінічних коронок премолярів та ікол, виражених коміркового відростків та горбів, а також високого піднебінного склепіння.

Уведення неперервного кламера в конструкцію протеза обов'язкове. У разі кінцевих дефектів, коли опорними є ікла, в конструкцію протеза потрібно додати допоміжні розвантажувальні пристрої і такі, що запобігають перевертанню (пальцеподібні відростки, подовжені й неперервні кламери).

Якщо немає ікол, протезування стає неможливим через небезпеку перевантаження зубів, а базис бюгельного протеза нагадує пластинковий. Відтак бюгельний протез втрачає свої переваги перед пластинковим.

Клініка однобічних кінцевих дефектів (другий клас за Кеннеді) не так чітко виражена, як двобічних.

Функція жування у разі втрати жувальних зубів з одного боку порушується незначно, бо компенсується за рахунок навантаження зубів зі здорового боку. Дистальне розташування дефекту мало позначається і на загальному вигляді. Вади стають помітними лише після видалення першого премоляра. Таким чином, якщо мати на увазі лише порушення функції жування, мови й естетичних норм, то в разі однобічних кінцевих дефектів, які з'явилися унаслідок втрати всіх молярів, показань до протезування наче й не виникає. Однак слід ураховувати, що коли втрачені, наприклад, нижні моляри, через вертикальне переміщен-

ня верхніх молярів, яке особливо швидко настає у молодих людей, глибоко деформуються зубні ряди.

Якщо з часом втрачаються зуби з протилежному боку, то виникають показання до протезування і з точки зору порушення функції жування. У такому разі протезування неможливе без попередньої і тривалої спеціальної підготовки, під час якої якоюсь мірою вдається усунути оклюзійні порушення, спричинені деформацією прикусу. Таким чином, протезування у разі однобічних кінцевих дефектів слід розглядати як засіб профілактики деформації зубних рядів і захворювань скронево-нижньощелепного суглоба. Протезування однобічних кінцевих дефектів слід проводити з урахуванням віку хворого, топографії і величини дефекту, наявності антагоністів і їхнього стану. Показання розширюються, якщо хворий молодий, а дефект локалізується на нижній щелепі.

У протезуванні можна відмовити людям похилого віку в таких випадках: 1) коли дефекти локалізуються на одному боці верхньої і нижньої щелеп; 2) коли на одній із них є мостоподібний або знімний протез. У разі втрати другого і третього молярів протезування недоцільне. Тут буде досить обмежитися блокуванням двох верхніх молярів спаяними коронками, запобігши тим самим зубокомірковому переміщенню.

Протезування за такого виду дефекту складне. Кеннеді пропонує конструкцію із жорсткою фіксацією протеза на боці щелепи із збереженими зубами і з лабільним кріпленням — на боці дефекту зубного ряду.

Жорстке з'єднання базису на двох опорних зубах не забезпечує достатньої стабілізації протеза, бо зберігається перевертальний момент.

Аби протез був стійким, треба створити блок опору, застосувати систему кламерів на 2-3 опорних зубах та перемістити вісь обертання протеза у ділянку других молярів. На боці безперервного зубного ряду використовують природні міжоклюзійні проміжки або після підготовки зуби покривають коронками (за показаннями). Можна застосовувати кламери Бонвіля, Райхельмана, кільцевий чи їх модифікації.

Для запобігання перекиданню протеза і забезпечення рівномірного розподілу тиску під час жування доцільно помістити опорно-утримувальні елементи не тільки на тих зубах, що поруч, а й на зубах, розташованих на деякій відстані від дефекту зубного ряду

Під час планування конструкції бюгельного протеза треба визначити шляхи уведення і виведення протеза, знайти найзручніше розміщення межової лінії на опорних зубах і відповідно до цього визначити положення кламерів, визначити межі базису, положення дуги на піднебінні та комірковому відростку, опорно-утримувальних елементів каркасу (кламери, відгалуження, відростки, неперервні кламери, фіксатори тощо).

Усе це дозволяє нанести на модель креслення каркаса майбутнього бюгельного протеза.

ДІАГНОСТИЧНІ. РОБОЧІ ТА ДОПОМІЖНІ МОДЕЛІ

Перед тим як розпочати планування конструкції бюгельного протеза, необхідно зняти повні анатомічні відбитки альгінатними масами. За ними відливають діагностичні моделі. Відбитки легко отримати у разі кінцевих та важко — у разі включених дефектів з наявністю медіального нахилу зубів.

Модель відливають з гіпсу, висушують й обрізають так, щоб її основа (цоколь) мала достатню висоту (не менше ніж 4-5 см). Бічні стінки роблять паралельними одна до одної та перпендикулярними до основи. Підготовлену таким чином модель вивчають у паралелометрі.

Для виготовлення каркасу бюгельного протеза на вогнетривкій моделі рекомендують отримувати два робочих відбитки та один допоміжний, а в разі виготовлення бюгельних протезів на дві щелепи — чотири робочих відбитки (по два з кожної щелепи). Це необхідно для того, щоб одну робочу модель використати для вивчення у паралелометрі з наступним дублюванням, а другу — для визначення центральної оклюзії із застосуванням воскових шаблонів або без них, гіпсування її в оклюдатор та завершального виготовлення бюгельного протеза. У разі використання сучасних силіконових мас (Stomaflex, Speedex, Zenit, Сіеласт) можна обмежитися одним відбитком, за яким можна відлити дві моделі. Якдопоміжні відбиткові маси можна використати "Альгеласт", "Новальгін", "Стомальгін", "Upeen" тощо. Для отримання робочих відбитків у разі бюгельного протезування їх не використовують, оскільки вони дають усадку понад 1,5 % протягом 1 год.

Моделі для виготовлення бюгельних протезів повинні бути відлиті із супергіпсу для того, щоб вони не стиралися під час маніпуляцій на них.

Для виготовлення одного бюгельного протеза необхідно відлити дві робочі моделі та одну допоміжну, для виготовлення двох протезів — чотири робочі моделі. Робочу модель, призначену для вивчення у паралелометрі та дублювання, відливають із супергіпсу з обов'язковим використанням вібростолика. Серйозним недоліком гіпсу є його пористість, невелика міцність та шорстка поверхня. Другу робочу і допоміжну моделі відливають з медичного гіпсу. Вони необхідні для фіксації в оклюдаторі у положенні центральної оклюзії, постановки штучних зубів та полімеризації пластмаси.

ПАРАЛЕЛОМЕТРІЯ. МЕТОДИ ПРОВЕДЕННЯ

Паралелометром називається апарат, за допомогою якого визначають паралельність стінок опорних зубів, наносять на них кламерну лінію, визначають вид та місце розташування елементів кламерів, що забезпечує надійну фіксацію протеза, вільне уведення та виведення його з ротової порожнини.

Спроби застосування перших пристроїв для паралелометрії відносять до

кінця XIX — початку XX століття. Першим спеціалістом, хто оцінив доцільність використання технічних пристроїв для точного розкреслювання кламерної лінії, був лікар Fortunati, який у 1918 р. продемонстрував у м.Бостоні метод з використанням паралелометра під час виготовлення мостоподібних протезів, у якому вперше було встановлено порожнистий металевий стержень з графітовою серцевиною, за допомогою якої проводилося розкреслювання пояса опорних зубів. У подальшому аналогічні пристрої, які отримали назву кламерографів, знайшли широке застосування під час виготовлення бюгельних протезів (мал. 126).

Клініка ортопедичної стоматології нині має у своєму розпорядженні багато конструкцій паралелометрів, за допомогою яких вирішуються переважно однотипні задачі, пов'язані передусім з розрахунком та конструюванням бюгельних протезів. Єдиної класифікації типів паралелометрів не існує. Умовно їх поділяють на три групи:

1) стандартні паралелометри, призначені для виконання загальних клінічних та лабораторних робіт;

2) спеціальні пристрої, призначені для виконання суворо визначених операцій, наприклад, внутрішньоротової мікропаралелометрії;

3) універсальні паралелометри, які мають багатофункціональне призначення.

У будові паралелометрів виділяють основу, на якій зафіксована стійка, навколо її осі обертається кронштейн з рухомими лапками, що пристосовані для фіксації у них змінних інструментів, за допомогою яких визначають паралельність контурів опорних зубів та зрізають віск. У деяких конструкціях шарнірний столик для фіксації моделі нерухомо з'єднаний зі станиною, а в інших кронштейн зі стійкою з'єднаний нерухомо, а рухомим у вертикальному напрямку є фіксатор. У цих конструкціях моделі фіксують на шарнірному рухомому столику. В інших конструкціях столика немає зовсім (мал. 127).

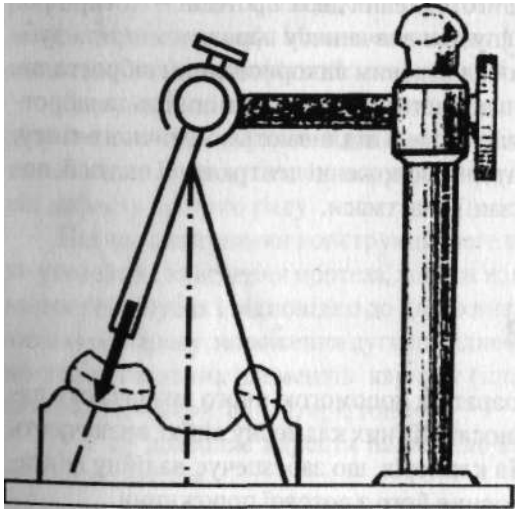

Мал. 126. Схема кламерографа

Перед тим як розпочати розгляд різних методів паралелометри, необхідно чітко визначити такі поняття, як "пояс зуба", "межова лінія", "опорна" та "ретенційна" поверхні зуба. Це можна наглядно простежити на прикладі предмета яйцеподібної форми, що зафіксований на столику паралелометра.

У разі вертикального положення цього предмета на столику, коли поздовжня вісь і вертикальний стержень паралелометра паралельні один одному, графітовий стержень намалює на поверхні цього предмета найбільший периметр — пояс. За умови нахилу столика паралелометра разом з яйцеподібним предметом так, щоб його вертикальна вісь не була паралельна стержню паралелометра, графітовий стержень намалює нову лінію, яка не буде збігатися з поясом. Ця лінія відповідає найбільшому периметру у разі даного його нахилу і називається межовою лінією (необхідно зазначити, що існує ще низка рівнозначних назв — це „розділова лінія", „лінія огляду", „кламерна лінія"), по відношенню до якої поверхня ділиться на дві зони (над лінією — опорна, під лінією — утримувальна, або ретенційна). Поясова лінія збігається з межовою, коли зуби не нахилені, в інших випадках вони не збігаються.

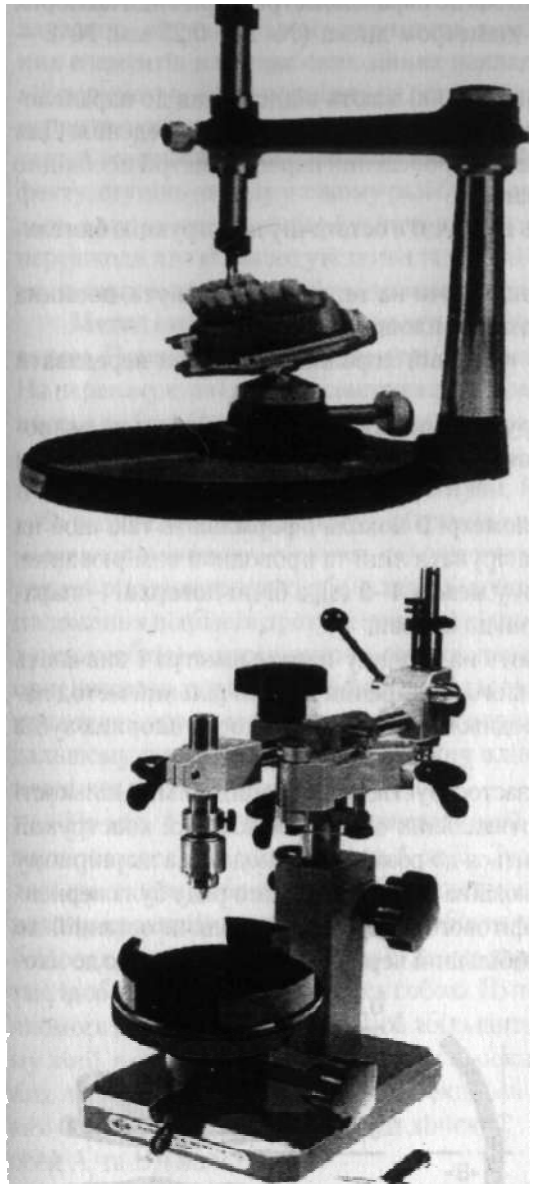

Мал. 127. Типи паралелометрів

Межова (розділова) лінія поділяє поверхню зуба на дві частини: опорну та утримувальну. Жорстка верхня частина плеча кламера разом з оклюзійною накладкою повинна розташовуватися вище від межової лінії, а еластичніша нижня частина опускатися під неї у бік ясенного краю. Найважливішою для фіксації протеза вважається утримувальна зона, яка розташована між межовою лінією та ясенним краєм; однією з головних особливостей її є підпоясовий простір, під яким розуміють простір між межовою лінією, що обмежений аналізувальним стержнем паралелометра, яснами та поверхнею зуба в цьому місці. Залежно від глибини цього простору вибирають місця для розміщення пружинистої частини кламера. Глибину цієї ніші визначають спеціальними інструментами — калібрами для уточнення виду кламера та місць розташування його утримувальних кінців (мал. 128).

У наборі інструментів, які додаються до паралелометра, є три види калібрів, що відрізняються один від одного діаметром диска (№ 1 - 0,25 мм; № 2 - 0,5 мм, № 3 — 0,75 мм).

Отже, розглянувши основні поняття, які мають відношення до паралелометрії, можна безпосередньо перейти до основних методів її проведення. Для отримання вірогідної інформації під час проведення паралелометрії необхідно дотримуватися таких основних правил:

1. Паралелометр дає можливість визначити остаточну конструкцію бюгельного протеза.

2. Загальна кламерна лінія, незважаючи на те, що вона вигнута, повинна бути в цілому паралельною до оклюзійної площини.

3. Протез під час фіксації його в ротовій порожнині повинен передавати жувальний тиск по осі зуба.

4. Протез повинен бути сконструйований так, щоб він раціонально розподіляв жувальний тиск між зубами, які залишилися, та комірковим відростком чи комірковою частиною.

Для вивчення моделі у паралелометрі її цоколь оформляють так, щоб на бічних поверхнях можна було вигравірувати лінії та проводити вимірювання. Висота основи моделі повинна бути у межах 4-5 см, а бічні поверхні — паралельні між собою та перпендикулярні до основи.

Підготовлену модель розміщують на столику паралелометра і вивчають одним із обраних способів. Найбільшого поширення набули вільний метод паралелометрії, метод визначення середнього нахилу довгих осей опорних зубів та метод вибору.

Вільний метод паралелометрії застосовується у разі мінімальної кількості опорних зубів, паралельності їх вертикальних осей та нескладної конструкції бюгельного протеза. Його суть зводиться до розміщення моделі на шарнірному столику паралелометра так, щоб оклюзійна площина зубного ряду була перпендикулярна до аналізувального (фафітового) стержня. Підводячи останній до кожного опорного зуба, малюють найбільший периметр, по відношенню до якого розміщують елементи кламера. У такому разі частина коронки зуба, розташована вище від найбільшого периметра, використовується для розміщення опорних елементів кламера, оклюзійних накладок і частин плечей кламерів, нижче від периметра — для розміщення ретенційної частини плеча кламера. Обмеження щодо використання цього методу передусім пов'язані з тим, що за умови часткової втрати зубів зуби які обмежують дефект, звичайно нахиляються у бік дефекту, ступінь нахилу у такому разі буває дуже різним. Це, в свою чергу, призводить до труднощів у виборі конструкції кламерів бюгельного протеза, створює перешкоди для вільного уведення та виведення останнього тощо. Тому, зважаючи на вищесказане, необхідно використовувати інші методи паралелометрії.

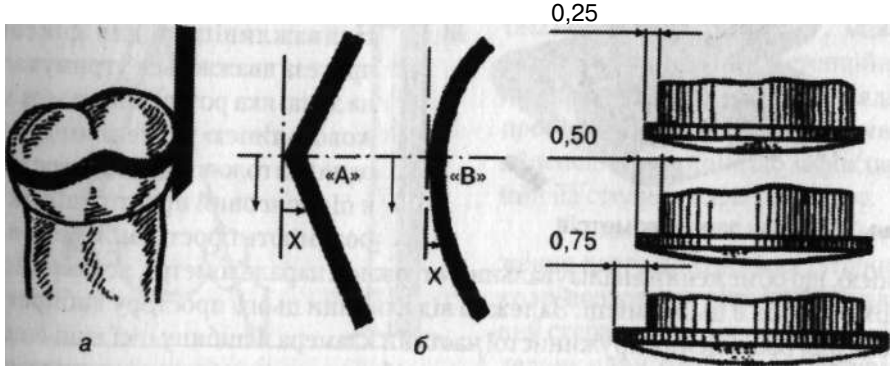

Мал. 128. Нанесення межової лінії зуба (а), розташування (б) та вимірювання ретенційної зони за допомогою калібрів

Метод визначення середнього нахилу довгих осей опорних зубів за Новаком. Проведення паралелометрії за даним методом відбувається у два етапи. На першому етапі паралелометр не застосовують. Для кращої орієнтації та зручності в роботі бічну площину моделі позначають цифрою I, а задню — II. Суть методу можна продемонструвати на прикладі вивчення шляху введення бюгельного протеза з опорою на 48, 44 ,45 зуби. Напрямок поздовжньої осі кожного зуба визначають за допомогою відрізків дроту довжиною 20 мм. З цією метою можна використати і сірники, які фіксують за допомогою липкого воску посередині різального краю або в центрі жувальної поверхні зуба. Для того щоб положення відрізків дроту (сірників) відповідало поздовжній осі зуба, кожний з них необхідно зорієнтувати вздовж коронки, дивлячись на неї почергово з присінкового та ротового боку. За поздовжню вісь зуба приймають лінію, яка проходить через середину кореня та коронки зуба. Проекцію цих осей у подальшому почергово наносять вручну олівцем на обидві підготовлені раніше площини — бічну та задню.

На мал. 129, *а,* показано проекції осей двох опорних зубів 48,44на бічну поверхню моделі, що позначені як А, та В,. Звичайно, отримані проекції не є паралельними між собою, а перетинаються над моделлю, утворюючи кут. Схема нахилу проекцій поздовжніх осей зубів та утворення кута показано на мал. 129, *б.* Новак пропонує перетинати їх двома паралельними лініями, які наносяться так, щоб кути були рівними між собою. Ці паралельні лінії необхідно наносити якомога далі одна від одної, щоб збільшити точність проведення у подальшому лінії, яка ділить пополам кут між проекціями осей. Відрізки обох паралельних ліній, які розташовані між проекціями осей А, та В,, ділять пополам у точках О та О, і з'єднують останній лінією С,, яка ділить кут пополам проекцією осей А, та В, (мал. 129, *в).*

Потім на цю ж поверхню моделі наносять проекції D, поздовжньої осі зуба 3]. Проводять паралельні лінії між напрямками С, та D, і знаходять пошукову напрямків поздовжніх осей усіх трьох опорних зубів на першій площині. Позначають її буквою Е, (мал. 129, *г).*

Те саме повторюють і на задній площині моделі. У такому разі спочатку переносять напрямок проекцій осей зубів~84I, які позначають уже як А,, та В,,. Між ними знаходять С,,. Напрямок проекції поздовжньої осі 5 на задній стінці цоко-

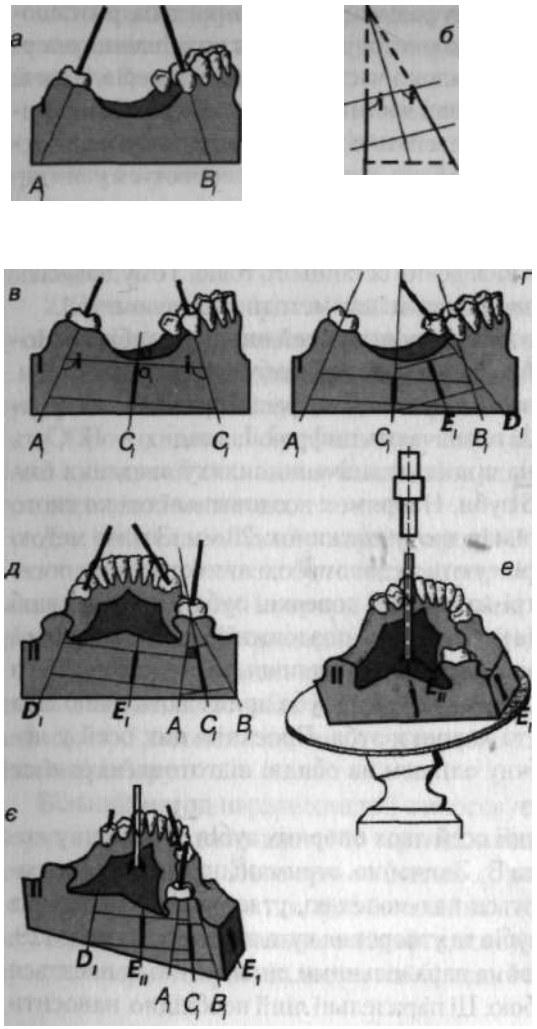

Мал. 129. Метод паралелометрі!за Новаком: а — проекція осей у сагітальній площині; *б* — схема утворен ня рі вносторон нього трикутн ика; в — поділ паралельних ліній пополам; *г* — отриманн я результативної трьох проекцій; *д* — отриманн я результативної на задній стінці моделі; е — розміщення штифта відповідно до шляху введення; є — орієнтація моделі у паралелометрі

ля моделі позначають як DII Через лінії CII і DII проводять дві паралельні лінії та отримують напрямок усіх трьох опорних зубів, позначають як EII. За напрямками EI та EII на взаємно перпендикулярних площинах (сагітальній та фронтальній) визначають просторову орієнтацію лінії, проекція якої на вказаній площині збігається з EI та EII. Ця лінія і буде напрямком, або шляхом, уведення протеза. Для її позначення приблизно в центрі моделі липким воском фіксують штифт довжиною 3-4 см. Далі модель фіксують у руках таким чином, що коли дивитися на неї з боку площини I (бічної), то вісь штифта повинна збігатися з напрямком EI, а з боку площини II (задньої) — з напрямком EII (мал. 129, є). Під час повторного (контрольного) огляду, якщо необхідно, коригують положення штифта у просторі. Розміщений таким чином штифт показує шлях уведення бюгельного протеза. На цьому закінчується перший етап і починається другий — з фіксації моделі на столику паралелометра. Нахиляючи столик, співставляють напрямок штифта зі стержнем паралелометра. Фіксують знайдене положення моделі за допомогою гіпсового "підлитка": з цією метою у спеціальну форму наливають гіпс і розміщують на його поверхні, поки він не затвердів, модель у визначеному положенні. Зубний технік у подальшому, провівши заміну аналізувального стержня паралелометра, грифелем наносить межову лінію на всі опорні зуби.

Описаний метод важкий у застосуванні, крім того, він має низку недоліків. Зокрема, визначення проекції поздовжніх осей зубів проводять на око, фіксувати дріт воском на кожному зубі складно, не враховується естетичний чинник під час розміщення кламерів.

Ураховуючи недоліки та значні затрати праці у разі проведення паралелометрії за Новаком, клініцисти користуються іншим методом, відомим під такими назвами, як метод вибору нахилу моделі, логічний метод, визначення лінії огляду, або просто метод вибору.

Метод вибору. Аналіз положення лінії найбільшого периметра, межова лінія усіх опорних зубів та їх поверхонь у більшості випадків свідчить, що одні зуби мають кращі умови для розміщення опорних частин кламерів, інші — утримувальних. Для того щоб усі кламери виконували однаково добре і опорну, і фіксувальну функції і всі опорні зуби брали однакову участь у перерозподілі жувального тиску, необхідно знайти такий нахил моделі, за якого ці зони були б достатньо виражені. Шляхом нахилу моделі можна знайти найраціональніший тип кламера для кожного опорного зуба та розмістити його елементи найвигідніше у функціональному та естетичному відношенні. Для створення цих умов застосовують метод вибору нахилу моделі у паралелометрі по відношенню до діагностичного стержня. Змінюючи положення моделі відносно діагностичного стержня, можна змінювати межову лінію, площину оклюзійної та гінгівальної зон, вибраних під опору зубів, з метою забезпечення необхідної глибини ретенції, розумного, з точки зору фіксації та естетики, розміщення плечей кламерів згідно з вибраною їх конструкцією.

Практичне значення мають п'ять положень моделі по відношенню до вертикального діагностичного стержня (мал. 130):

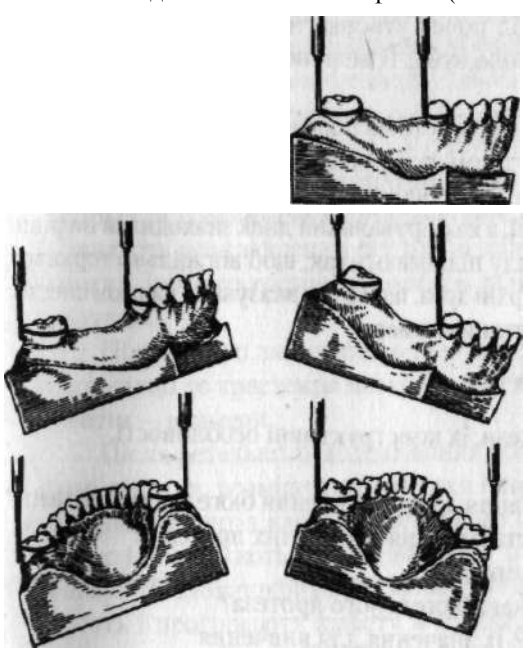

Мал. 130. Положеннямоделейу паралелометрі відносно діагностичного стержня

1) горизонтальне — нульовий нахил: вісь діагностичного стержня перпендикулярна оклюзійній площині жувальних зубів;

2) заднє, коли опущений задній відділ зубного ряду;

3) переднє, коли опущений передній відділ зубного ряду;

4) ліве, коли модель нахилена вліво;

5) праве, коли модель нахилена вправо.

Провівши фіксацію моделі на столику паралелометра та надавши нульового положення, коли аналітичний стержень розміщений перпендикулярно до оклюзійної поверхні зубів, визначають вираженість опорних та утримувальних зон кожного опорного зуба.

З кількох нахилів необхідно

вибрати такий, який забезпечить найкращу ретенційну зону та умови для розміщення кламерів.

Вибравши найраціональніший нахил моделі, її фіксують у цьому положенні на столику паралелометра, провівши заміну аналізувального стержня грифелем, на всіх зубах розкреслюють межову лінію.

Плануючи конструкцію кламера, необхідно, щоб усі жорсткі елементи його знаходилися у зоні між оклюзійною поверхнею та межовою лінією опорного зуба. І навпаки, пружинисті елементи повинні пересікати межову лінію, відхиляючись від неї у момент накладання на різну величину залежно від еластичності сплаву, який застосовується, стійкості опорних зубів, типу кламера і точки розміщення кінця його утримувального плеча.

Цю точку, що називається ретенційною, визначають за допомогою вимірювальних стержнів або калібрів (мал.131)

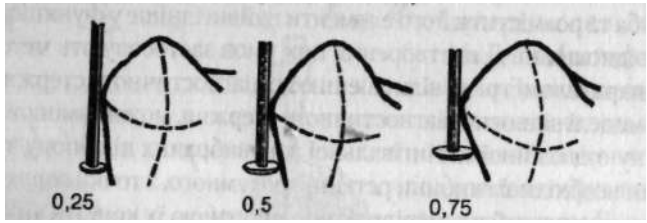

Мал. 131. Розміщення ретенційної зони залежно від кривизни зуба

Якщо розташувати стержень паралелометра так, щоб він торкався пояса зуба, між ним і коронкою нижче від пояса утворюється ніша (заглиблення, підпоясовий простір), яка йде навколо зуба. її величина різна і залежить від пояса або нахилу зуба.

Лікарю стоматологу-ортопеду важко в ротовій порожнині візуально визначити розміщення ретенційної зони для утримувальних елементів кламера. Вивчення глибини ніші проводять так: до кожного опорного зуба підводять стержень таким чином, щоб він торкався межової лінії, а калібрувальний диск знаходився на рівні ясенного краю. Потім стержень помалу піднімають так, щоб він щільно торкався межової лінії, а ребро калібра - поверхні зуба, що і буде вказувати на розміщення ретенційної' точки утримувальної частини кламера.

ПИТАННЯ ДЛЯ САМОКОНТРОЛЮ

1. Розкажіть про бюгельні протези, їх конструктивні особливості, складові частини.
2. Які показання та протипоказання до виготовлення бюгельних протезів?
3. Як проводиться фіксація та стабілізація бюгельних протезів?
4. Які особливості кламерів фірми Нея?
5. У чому суть планування каркаса бюгельного протеза?
6. Які є методи паралелометрії? їх значення для вивчення діагностичних моделей.
7. Що таке шлях уведення протеза у ротову порожнину та виведення з неї?

ТЕХНОЛОГІЯ ВИГОТОВЛЕННЯ ПАЯНИХ БЮГЕЛЬНИХ ПРОТЕЗІВ

Паяний каркас бюгельного протеза виготовляють, якщо немає умов для лиття суцільнолитих бюгельних каркасів та в разі нескладних конструкцій.

Модель, на якій виготовляють протез, повинна бути підвищеної міцності, бо на ній проводиться моделювання елементів каркаса бюгельного протеза з подальшою заміною їх металом, а також їх підгонка і припасування. З цією метою виготовляють комбіновані моделі, що складаються із супергіпсу, амальгами, цементу, легкоплавкого металу чи пластмаси і гіпсу.

Для отримання комбінованої моделі з використанням легкоплавкого металу потрібно заповнити ним ділянки в гіпсовому відбитку. Ділянки збережених зубів обкладають валиком із мольдину висотою 5-6 мм. Для міцного з'єднання металевої частини з гіпсовою основою використовують металеві петлі. Одним кінцем їх занурюють у розплавлений сплав, іншим — у гіпсову основу моделі. Розплавленим металом заповнюють ізольовані мольдином ділянки. Після охолодження металу мольдин видаляють і відливають другу половину моделі звичайним гіпсом.

До моделювання дуги і сідлоподібних частин модель необхідно підготувати.

Ділянки, де будуть розміщені дуга і сідлоподібні частини, покривають олов'яною фольгою, бюгельним воском чи лейкопластирем відповідної товщини: під дугою — 0,3-0,5 мм, поверхнею беззубого коміркового відростка чи частини — І ,5-2 мм. Моделювання без прокладок може призвести до занурення дуги виготовленого протеза у слизову оболонку протезного ложа.

Моделювання елементів каркаса бюгельного протеза проводять шляхом використання стандартних воскових заготовок або застосування спеціальних силіконових матриць формоденту. Для цього матриці промивають киплячою водою і за допомогою нагрітого шпателя, прикладеного до палички воску, заповнюють розплавленим воском відповідні заглибини матриці до рівня її поверхні. Зрізують гострим шпателем залишки воску і вивільняють воскову репродукцію.

Після цього змащують олією поверхню зубів та моделі і розташовують відповідно до креслення воскові елементи — спочатку дугу та її відгалуження, а потім — кламери.

Після ретельного моделювання восковий каркас розрізають лезом на окремі частини, розміщують ливники і ливарний блок, знімають воскову репродукцію елементів каркаса бюгельного протеза, ставлять його на підопоковии конус і покривають облицювальною масою. Після висушування цього шару ливарний блок покривають кюветою і формують вогнетривкою масою. Висушують і прогрівають кювету в муфельній печі, виплавляючи віск. Ливарну форму нагрівають до 800 °С і заповнюють розплавленим металом. Після охолодження литво вивільняють від формувальної маси ливників. Відліті елемен-

ти каркаса бюгельного протеза припасовують на комбінованій моделі, склеюють липким воском і знімають з моделі для подальшого їх спаювання. Каркас протеза припасовують на моделі, шліфують, полірують і направляють для перевірки його конструкції у ротовій порожнині пацієнта.

Недоліками паяних каркасів бюгельних протезів є неточності, пов'язані із зніманням воскових деталей з моделі, і їх можлива деформація, неминуча усадка металу, а також наявність припою, який може сприяти виникненню у ротовій порожнині явищ гальванізації.

Термічна обробка металевих деталей під час паяння призводить до порушення еластичності, що вкрай потрібна кламерам для надійної фіксації протеза на опорних зубах.

ТЕХНОЛОГІЯ ВИГОТОВЛЕННЯ СУЦІЛЬНОЛИТОГО КАРКАСА ЗІ ЗНІМАННЯМ ВОСКОВОЇ РЕПРОДУКЦІЇ З МОДЕЛІ

Після вивчення моделі у паралелометрі і креслення каркаса бюгельного протеза проводять його моделювання за допомогою силіконової матриці "Формодент".

Процес підготовки воскового каркаса бюгельного протеза до відливання його з металу та саме лиття аналогічні описаним вище.

Після перевірки конструкції протеза в ротовій порожнині пацієнта та його припасування фіксують центральну оклюзію, виготовляють восковий базис, проводять постановку штучних зубів й завершують виготовлення протеза. Виготовлення суцільнолитого каркаса бюгельного протеза у разі лиття його без моделі має ті ж самі недоліки, що й паяний каркас.

За цим способом виготовляють протези нескладних конструкцій з мінімальною кількістю опорних зубів за умови їх паралельності.

Однак під час знімання воскової репродукції каркаса бюгельного протеза з моделі виникає його деформація, передусім у ділянці опорно-утримувальних кламерів, плечі яких заходять під межову лінію у ретенційну зону.

Після відливання каркаса плечі кламерів доводиться підгинати щипцями, що призводить до деформації кламерів, іноді — до їх відламування. Каркас бюгельного протеза може бути точнішим, якщо його моделювати не з воску, а виготовляти методом пневмопресування. Для цього потрібен апарат типу СОШПУ (стоматологічна ортопедична штамп-прес-установка) Е.Я. Вареса, 1992).

Комбіновану модель, на якій розкреслено каркас бюгельного протеза, вміщують у камеру апарата для пневмопресування і накривають пластинкою термопластичної пластмаси відповідної товщини. Пластинку нагрівають, герметично закривають апарат і заповнюють камеру стисненим повітрям. Гумова мембрана щільно притискує термопластичну пластинку до моделі. Після пневмопресування пластинку обрізають за межами бюгельного протеза сепараційними металевими дисками, колесоподібними борами або гострим скальпелем. Каркас знімають з моделі і згладжують краї карборундовою головкою.

Після цього каркас установлюють на моделі і воском домодельовують його, щоб відтворити профіль дуги і кламерів відповідної товщини.

Виготовлений таким чином каркас менше деформується під час знімання з моделі. Далі будують ливникову систему і відливають каркас звичайним методом з КХС.

ВИГОТОВЛЕННЯ БЮГЕЛЬНИХ ПРОТЕЗІВ ІЗ ЗАМКОВИМИ КРІПЛЕННЯМИ. ВИДИ І КЛАСИФІКАЦІЯ АТАЧМЕНІВ

Атачмени (замки, шарніри) — механічні пристрої для з'єднання частин протеза, отримали назву від англійського *attachment* — приєднання, з'єднання. Атачмени вдало поєднують у собі достатню функціональну стійкість знімних протезів з високими естетичними властивостями з'єднувального пристрою. Перші спроби застосування атачменів відносять до початку XX століття. Нині в арсеналі лікарів стоматологів-ортопедів є понад 100 різновидів атачменів.

Наявність шарніра у бюгельному протезі сприяє дистальному відхиленню базису протеза настільки, наскільки податливі підлеглі тканини. Дистальний нахил базису буде регулюватися характером навантаження, яке припадає на нього, а також ступенем атрофії коміркового відростка чи частини, спричиненої дією базису протеза. Усі замкові з'єднання звичайно забезпечують рухомість базису протеза у вертикальному напрямку, що дозволяє вільно уводити і виводити його з ротової порожнини. В одних конструкціях рухомість вкладкової частини цим обмежується, а в інших можливі рухи типу шарнірних.

Розрізняють замкові та шарнірні атачмени. Атачмени також діляться на два класи: внутрішньодентальні та позадентальні. До першого класу входить найбільша кількість атачменів. їх назва підказує, що вони частково розташовуються у коронці або корені природного зуба. До другого класу, позадентальних атачменів, належать консольні та штамповані пристосування.

Консольні види можуть бути жорсткими та рухомими. Рухомі, в свою чергу, поділяються на обертальні та пружні, які називаються шарнірними. Позадентальні атачмени можуть бути частиною незнімного протеза консольного типу чи фіксуватися на природних зубах за допомогою адгезивних клеїв або їх фіксують на цементи як вкладки (мал. 31, див. кольорову вклейку).

Кожний атачмен складається з двох основних частин — патриці (внутрішня) та матриці (зовнішня)(мал. 32, див. кольорову вклейку). Залежно від конструкції замка у базисі або каркасі знімного протеза може фіксуватися патриця або матриця. Під час роботи необхідно дотримуватися правила, згідно з яким у знімному протезі фіксується складніша, активніша частина атачмена, оскільки вона раніше виходить з експлуатації, і необхідно

передбачати можливість легкої корекції, а за необхідності — і її заміну без переробки протеза.

Найпростішим видом атачменів є нерегульовані замки ковзання у вигляді скошених конічних або паралельно-стінкових (рейкових) трубок чи ящиків. Вони являють собою комплекс простого штифта і трубки, прямокутного або клиноподібного блоку і ящика. Маючи "денце", такі атачмени забезпечують вертикальну опору, бічну або поперечну стійкість знімного протеза. Прості нерегульовані замки ковзання випускаються готовими блоками із спеціальних сплавів або у вигляді пластмасових заготовок. Такий атачмен не має жорсткої фіксації патриці і матриці, допускає деяку рухомість знімного протеза в бічному напрямку. У зв'язку з цим його можна використовувати для нижньої щелепи.

Одним із різновидів цього виду атачменів є ковзкі замки з пружинним зажимом.

Великою популярністю в останні роки користується активувальний функціональний атачмен типу "Білок". Він являє собою здвоєний циліндричний замок, який активізується зміною відстані між циліндрами, що збільшує тертя у матриці. Фрикційні замки, що активізуються, показані для фіксації знімних протезів за наявності IV, **III,** II класів дефектів за Кеннеді. Для застосування атачменів у разі I та II класів дефектів зубних рядів за Кеннеді запропоновані комбіновані замки-шарніри різної складності. Найпростішим представником є модифікація циліндричного (трубчастого) фрикційного замка зі сферичною патрицею, що значно зменшує горизонтальне навантаження на опорні зуби під час навантаження базису знімного протеза.

Атачмен типу "Далбо" належить до позадентальних замків консольного типу: патрична частина прикріплена до коронки опорного зуба і виконана у вигляді прямокутної вертикальної пластини з кулькою у приясенній зоні. Зазор між кулькою та яснами повинен бути не меншим ніж 1 мм. Циліндричну матрицю фіксують у протезі. Стінки гільзи мають багато маленьких тріщин для забезпечення пружинистого входу в гільзу і дають пряму фіксацію. Пружиниста різновидність замка-шарніра "Далбо" додатково включає пружину або еластичну пластмасову вкладку в тілі матричної гільзи для забезпечення невеликої вертикальної стабілізації знімного протеза. Складнішим атачменом комбінованої дії є замок-шарнір Крісмені, який складається із патричної частини, що включає два блоки, які обертаються навколо нерухомої осі і опираються на пружину, яка забезпечує осьовий рух. Розщеплена патриця забезпечує обертання.

Таким же складним атачменом комбінованої дії є атачмен Culond з обмеженим обсягом зміщення навколо осі.

В останні роки в стоматологічну практику впроваджено найновіші технології на основі іскроерозійного методу обробки. Німецька фірма "Sac Dental Vertrieb Nord" запропонувала пристрій та технологію виготовлення бюгельних протезів з поворотним фіксатором. Вони являють собою розщеплену по

горизонталі патрицю позадентального атачмена. Поворотний фіксатор закріплений на вертикальній осі в каркасі бюгельного протеза. Новинкою є іскроерозійна обробка паза для поворотного фіксатора одночасно у матриці позакоронкової частини атачмена та в каркасі бюгельного протеза, що виключає неспівпадання під час припасування. Монтаж фіксатора та осі проводять за допомогою перемичного з'єднання, що дозволяє у разі необхідності легку заміну фіксатора.

Послідовність клініко-лабораторних етапів виготовлення часткових знімних протезів з фіксувальними елементами у вигляді атачменів включає: 1) виготовлення незнімних протезів з назубною частиною атачмена; 2) отримання відбитків із щелеп разом з нефіксованими незнімними протезами; 3) виготовлення робочих моделей з незнімними протезами, які мають замкову фіксацію; 4) визначення центрального співвідношення щелеп, гіпсування моделей в артикулятор; 5) моделювання, виготовлення, припасування на моделях знімних протезів з атачменами; 6) припасування та фіксацію незнімних протезів з одночасною фіксацією знімних протезів.

Необхідно зазначити, що фіксацію замкових кріплень у незнімних протезах проводять обов'язково за допомогою паралелометра.

ТЕХНОЛОГІЯ ВИГОТОВЛЕННЯ СУЦІЛЬНОЛИТИХ БЮГЕЛЬНИХ ПРОТЕЗІВ НА ВОГНЕТРИВКИХ МОДЕЛЯХ

Упровадження у практику ливарного виробництва вогнетривких мас дозволило проводити відливання складних конструкцій бюгельних протезів на вогнетривких моделях без зняття воскової репродукції. У такому разі вогнетривка модель служить основною частиною форми з відмодельованим на ній восковим каркасом протеза. Суть даного методу полягає у тому, що під час термічної обробки вогнетривка модель розширяється на величину, яка дорівнює коефіцієнту усадки сплаву металу на основі кобальту та хрому. Вогнетривка модель має достатню міцність, точно відображає мікрорельєф гіпсової моделі, а в разі якісного виготовлення гарантує отримання каркасів бюгельних протезів будь-якої складності і високої точності.

Підготовка моделі до дублювання. Робочу модель із супергіпсу після вивчення у паралелометрі одним із описаних вище методів підготовлюють до дублювання, для чого ділянки опорних зубів, які мають ніші і в яких не будуть розміщуватися плечі утримувальних кламерів, заповнюють тугоплавким воском до рівня межової лінії. Модель знову ставлять на столик паралелометра з тим нахилом, за якого наносилася межова лінія. Провівши заміну графітового стержня на ножеподібний, проводять зрізання залишків воску до рівня межової лінії (мал. 132). Цим самим усім опорним зубам на рівні межової лінії надається паралельність, що дуже важливо для наступної роботи на вогнетривких моделях.

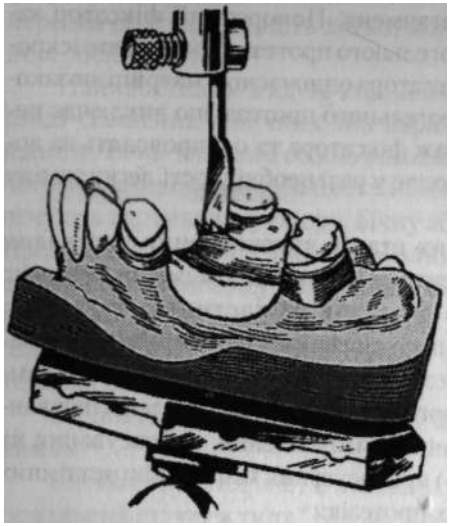

Мал. 132. Зрізання надлишків воску ножеподібним стержнем паралелометра (пояснення у тексті)

З метою точного переносу на вогнетривку модель місць розміщення плечей кламерів по нижньому краю кожного плеча створюють сходинку з тугоплавкого бюгельного воску. Після щільного обтискання опорних зубів даним видом воску гострим шпателем зрізають віск по нижньому краю малюнка утримувальних плечей. У результаті утворюється сходинка, яка відбивається на вогнетривкій моделі і в подальшому використовується для моделювання каркаса бюгельного протеза.

Для створення роз'єднання між дугою протеза та слизовою оболонкою у місцях її розміщення установлюють ізоляцію із свинцевої пластинки, бюгельного воску або лейкопластиру. Вона повинна мати рівномірну товщину, гладеньку зовнішню поверхню і щільно прилягати до моделі. Товщина прокладки у ділянці розміщення сітки 1,5-2 мм, під дугою — 0,5-0,8 мм, що залежить від ступеня податливості слизової оболонки тканин протезного ложа та рухомості опорних зубів.

Підготовлену модель занурюють на кілька хвилин у холодну воду для видалення повітря з пор і фіксують на гумовій основі спеціальної кювети суворо по центру за допомогою мольдину або пластиліну. Підготовлена таким чином гіпсова модель готова до дублювання.

Дублювання гіпсових моделей. Дублювання моделей — це технологічний етап, який дозволяє значно підвищити якість бюгельних протезів. Для дублювання моделі використовують реверсивні (зворотні) гідроколоїдні маси на основі агар-агару (гелін, дентокол, перфлекс, вірогель, віродубль) або поліхлорвінілу (ПХВ).

Останнім часом широко використовують дублювальні маси на основі силікону (сильфлекс, вірозил, керадур-Л) та поліефірної гуми.

Отже, як було вже зазначено, з моменту фіксації гіпсової моделі на основі кювети починається етап дублювання. Для цього необхідно взяти масу для дублювання, наприклад "Гелін", яка нарізана маленькими шматочками, і помістити її в емальовану, скляну або фарфорову посудину з кришкою, у яку вмонтовано термометр. Посудину ставлять на водяну баню (воду доводять до кипіння). Гелін плавиться поступово, приблизно 60 хв. Температура плавлення 80°С. Не допускається нагрівання маси понад 90"С, оскільки це може призвести до втрати її властивостей. Розтоплену масу "Гелін" знімають з водяної бані і поступово охолоджують до температури 48-50"С, періодично помішуючи.

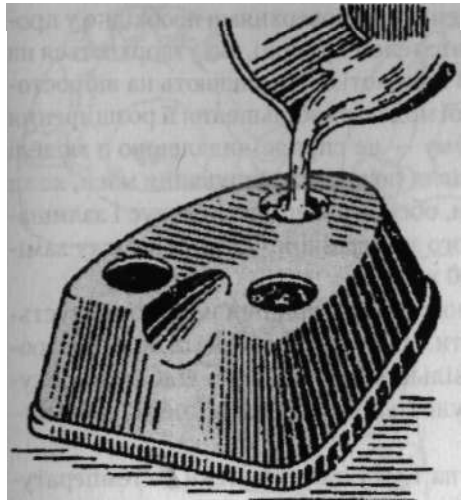

Мал. 133. Заливання дублювальної маси в кювету

На основу кювети накладають кришку і в один із отворів тонким струменем заливають розплавлену масу. У разі її появи через інші отвори заливання закінчують (мал. 133).

Маса застигає 30-40 хв за кімнатної температури. Застигла маса стає еластичною, желеподібною, добре ріжеться ножем. З кювети знімають основу — дно, масу навколо моделі підрізають ножем і повільно виймають модель з гідроколоїдного відбитка. Відбиток повинен бути точним, гладеньким, блискучим.

Якщо ливарні канали-ливники проходитимуть через основу моделі, то у відбитку закріплюють конус і розпоминають виготовлення вогнетривкої моделі.

Отримання вогнетривкої моделі. Для отримання вогнетривких моделей використовують різні формувальні маси, основною вимогою до яких є оптимальне розширення моделей підчас нагрівання, яке дозволяє компенсувати усадку сплаву.

Формувальні матеріали для вогнетривких моделей почали використовувати в 30-ті рр. XX ст. Технологію лиття бюгельних протезів із сплаву на основі кобальту "Віталіум" першим розробив Пренге в 1933-1934 рр.

У 1933 р. Пренге та Моувуд першими запропонували формувальну масу для виготовлення вогнетривкої моделі для відливання каркаса бюгельного протеза.

Вогнетривка модель повинна витримувати температуру до 1400—1600 °С, не деформуватися. Вогнетривкі маси, що випускаються, — "Силамін", "Сіоліт", "Кристосил", "Бюгеліт" мають різний склад, а значить і різні термічні коефіцієнти об'ємного розширення.

Вогнетривкі моделі необхідно відливати негайно, щоб уникнути усадки та деформації гідроколоїдного відбитка.

Для виготовлення моделей порошок ретельно перемішують у банці і насипають у гумову колбу. Для визначення кількості порошку необхідно помножити масу сухої гіпсової моделі на 1,7. У середньому на одну модель необхідно 100-120 г порошку. До цього згідно з інструкцією додають 14 мл води, протягом 1 хв енергійно перемішують шпателем до повного зволоження порошку. На вібростолик кладуть кювету з відбитком і заповнюють його невеликими порціями вогнетривкої маси. За такої умови вологий порошок перетворюється на пасту, яка заповнює усі щілини відбитка.

Для отримання щільної моделі з гладенькими поверхнями необхідно у процесі заповнення відбитка загладжувати шпателем пухирці, які утворюються на поверхні. Заповнення форми триває 2-3 хв, а потім ЇЇ залишають на вібростолику ще на 4-6 хв. Для отримання щільної моделі та збільшення її розширення вона повинна тверднути в умовах вакууму — це сприяє видаленню з моделі повітря й ущільненню. Через 10-12 хв після початку замішування маси, коли поверхня моделі не буде волого блищати, обережно знімають конус і залишають форму на столі на 40-45 хв до повного затвердіння. Час від початку замішування до повного затвердіння — 55-60 хв.

Залишати модель у відбитку після повного затвердіння не рекомендується. Модель з відбитком виймають з кювети, обережно розрізають ножем гідроколоїдну масу, щоб її не пошкодити, вивільняють модель від відбитка. Висушують на повітрі 15-20 хв, а потім у сушильній шафі за температури 180—200 °С протягом ЗО хв.

Висушену теплу модель занурюють на 1 хв у віск, нагрітий до температури 150 °С.

Залишки воску струшують з моделі, її охолоджують, потім обмітають м'яким пензликом і розпочинають моделювання каркаса бюгельного протеза.

Моделювання каркаса бюгельного протеза. Безпосередньо моделюванню каркаса бюгельного протеза передує перенос малюнка з гіпсової моделі на вогнетривку. Після того вогнетривку модель покривають одним шаром тонкого бюгельного воску, добре нагрітого у гарячій воді. Це дозволяє щільно охопити ним усю поверхню моделі, забезпечує у подальшому щільне прилягання воскової композиції каркаса до моделі, більшу її міцність, зменшує усадку воску (мал. 134).

Для моделювання каркаса бюгельного протеза використовують віск "Формодент". Силіконову матрицю необхідно промити перевареною водою для видалення залишків воску та пилу. На спиртівці нагрівають шпатель і, тримаючи його над порожниною форми дуги чи кламера, прикладають до нього паличку воску, щоб розтоплений віск повільно збігав у порожнину, поки не заповнить її до рівня поверхні пластинки матриці. Потім обережно зрізають зайвий віск над рівнем пластинки і, легенько зігнувши ЇЇ, виймають воскову заготовку із заглибини. Готові деталі складають, перекладаючи папером для запобігання їх склеюванню.

Для моделювання каркаса бюгельного протеза підбирають воскові заготовки, які відповідають розмірам зубів, формі кламера, величині дефекту зубного ряду. Вибрані елементи перед укладанням їх на модель підігрівають під електричною лампою, щоб вони стали пластичними і добре охоплювали поверхню моделі. Заготовки не слід нагрівати над відкритим полум'ям, оскільки тоді товщина деталей буде нерівномірною. Моделювання виконують ретельно, точно, без припусків на обробку. Усі елементи моделюють так, щоб вони мали форму готової моделі.

Моделювання каркаса бюгельного протеза починають з опорно-утримувальних кламерів (мал. 134, *б)*. Воскову заготовку кламера спочатку притискають тілом по бічній поверхні зуба з боку дефекту зубного ряду, потім притискають оклюзійну накладку до оклюзійної впадини на жувальній поверхні зуба. Плечі кламера Аккера розміщують таким чином, щоб 2/3 їх (стабілізивна частина) розташовувалися над межовою лінією, а кінцеві частини (ретенційні) — під нею, відповідно до сходинки на опорному зубі. Необхідно стежити, щоб плечі поступово звужувалися і стоншувалися до краю. Частина кламера, розташована на опорній частині зуба, повинна бути товстою і мати напівокруглий переріз. Відростки кламерів спрямовують у бік базисної сітки або дуги. Потім на модель укладають напівовальної форми дугу із воску завдовжки 4-5 мм. Згодом ЇЇ розширюють, приливаючи моделювальний віск до пластинки бюгельного воску по межі малюнка дуги, до потрібних розмірів. Базисні сітки повинні мати уступ, яким вони з'єднуються з дугою. Цей уступ утворюється за рахунок меншої товщини сітки, що дозволяє створити мостоподібний перехід від металу дуги каркаса до пластмаси базису і таким чином запобігти утворенню у ній тріщин та відшарувань. Воскові деталі з'єднують між собою розтопленим воском. Це дозволяє уникнути небезпечних напружень у восковій конструкції каркаса (мал. 134, *в, г, д)*.

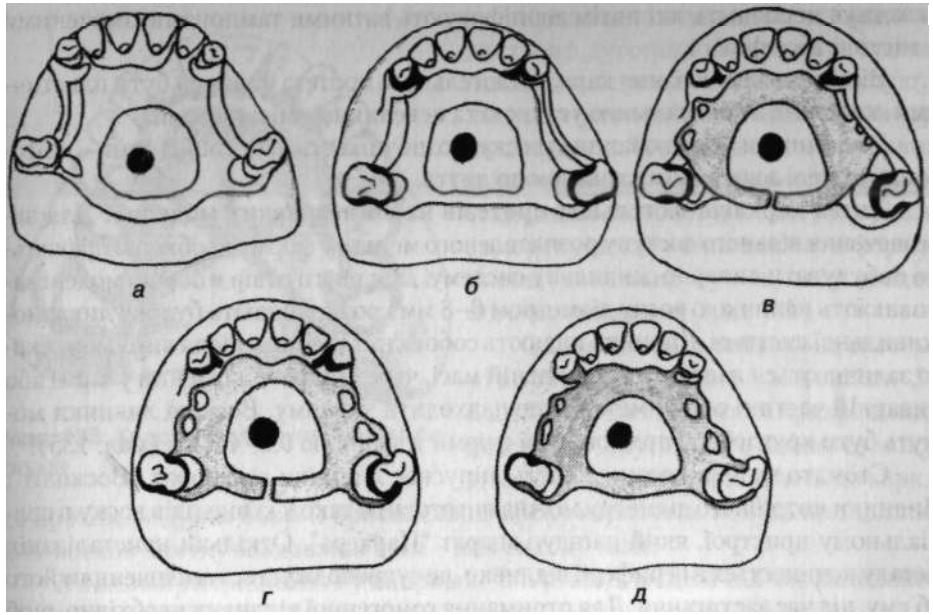

Мал. 134. Послідовність моделювання каркаса бюгельного протеза: а — креслення каркаса бюгельного протеза перенесено на вогнетривку модель; б — змодельовані кламери; *в* — змодельований бюгель; г — змодельовані зачепні петлі для пластмаси; *д* — бюгель, з'єднаний з кламерами

Для того щоб краще загладити восковий каркас, використовують евкаліптову олію, яку наносять на поверхню каркаса за допомогою пензлика. Олія

згладжує нерівності, які потім зішліфовують ватними тампонами, змоченими в ацетоні або ефірі.

Віск для моделювання каркаса бюгельного протеза повинен бути пластичним, клейким, з мінімальною усадкою та невеликим вмістом золи.

Закінчивши моделювання із воску, розпочинають наступний етап — підготовку моделі з восковим каркасом до лиття.

Лиття каркасів бюгельних протезів на вогнетривких моделях. Для забезпечення вільного доступу розплавленого металу у форму необхідно правильно побудувати ливарно-живильну систему. Для цього отвір в основі моделі заповнюють паличкою воску діаметром 6-8 мм і розпочинають будову ливарно-живильної системи. Ливники являють собою дріт із воску, після виплавки якого залишаються канали у пакувальній масі, через які розплавлений у тиглі або ливарній частині опоки метал буде надходити у форму. Воскові ливники можуть бути круглої або прямокутної форми товщиною 0,8-4,5 мм (мал. 135).

Стоматологічна промисловість випускає ливники в наборах "Восколіт". Ливники потрібного діаметру можна виготовити також із відходів воску в спеціальному пристрої, який нагадує апарат "Паркера". Оскільки кристалізація металу починається з периферії відливки, це супроводжується зменшенням його об'єму під час застигання. Для отримання гомогенної відливки необхідно, щоб процес кристалізації металу відбувався за умови постійного надходження його додаткової кількості у розплавленому стані для заповнення порожнин, які утворюються у процесі застигання металу. Для запобігання цьому на ливниках поблизу деталі, яку відливають, розміщують "муфти" у формі воскової кульки, яка в 3-4 рази більша, ніж відливка. У разі товстих та коротких ливників "муфта" непотрібна.

Для відливання бюгельних протезів на вогнетривких моделях використовують хрестоподібну, крильчасту та одноканальну ливникові системи. Хрестоподібну ливникову систему використовують для виготовлення складних конструкцій бюгельних протезів.

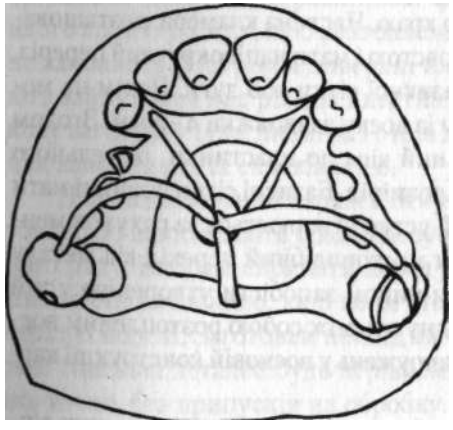

Мал. 135. Установлені ливники із воску

Для побудови ливникової системи беруть прямокутні ливники у вигляді смужок воску шириною 3-4 мм і довжиною 0,8-1,5 мм. Один кінець прикріплюють у ділянці з'єднання дуги із сіткою, другий — з восковим ливником, який укріплений в отворі основи моделі. Інші ливники одним кінцем прикріплюють до середини дуги багатоланкового кламера та інших частин каркаса. Другий кінець ливників з'єднують з основним ливником, який проходить через основу моделі. Кількість ливників залежить від складності протеза (мал. 136).

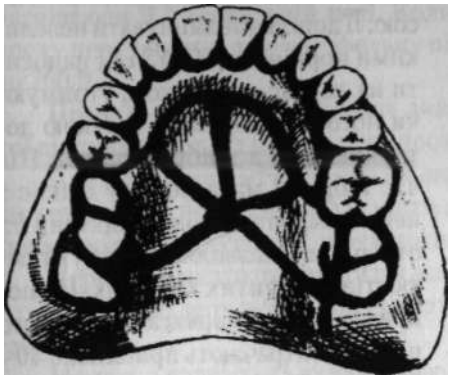

Мал. 136. Хрестоподібна ливникова система

Крильчаста ливникова система складається з дугоподібних вигнутих ливників діаметром 3-4 мм, які з'єднують ливник в основі моделі з елементами каркаса протеза. Кількість ливників також залежить від складності конструкції протеза. Вигин ливників дає змогу без різких змін руху металу виповнювати форму і зменшувати напругу в сплаві у процесі його охолодження (мал. 137).

Одноканальна ливникова система утворена ливником завдовжки 5-6 мм, який товстим кінцем прикріплений до конуса. Другий його кінець стоншують до 3-4 мм, прикріплюють до каркаса протеза з одного боку. З протилежного боку каркаса до конуса прикріплюють воскову нитку завдовжки 1 мм - для виходу газів.

Ливник прикріплюють у напрямку обертання моделі під час заливання сплаву (мал. 138).

Крім названих ливникових систем можна використовувати й інші. Під час побудови будь-якої ливникової системи ливники необхідно прикріплювати так, щоб їх можна було легко відокремити від відлитого каркаса, не пошкодивши останнього.

Каркас бюгельного протеза миють у розчині мильного порошку. Мильну піну видаляють струменем стисненого повітря і розпочинають наносити на каркас бюгельного протеза вогнетривку масу.

Для формування моделі з каркасом бюгельного протеза в опоку необхідно брати ту ж саму вогне-тривку масу, з якої було виготовлено вогнетривку модель.

Воскову репродукцію каркаса та ливникову систему покривають рідкою

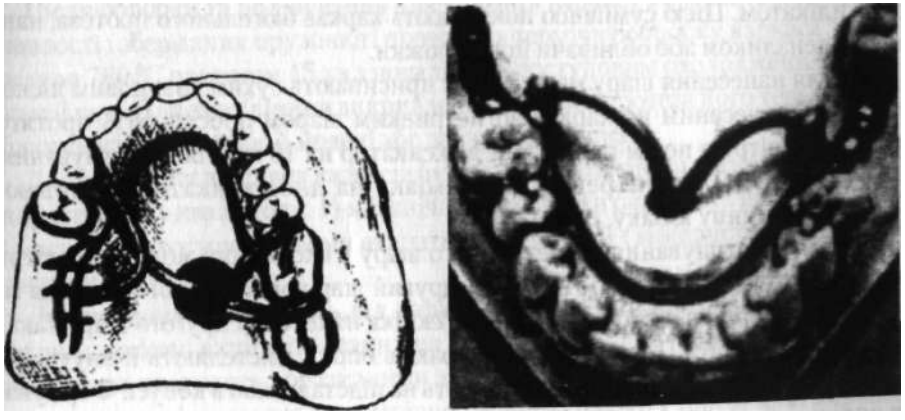

Мал. 137. Крильчаста ливникова система

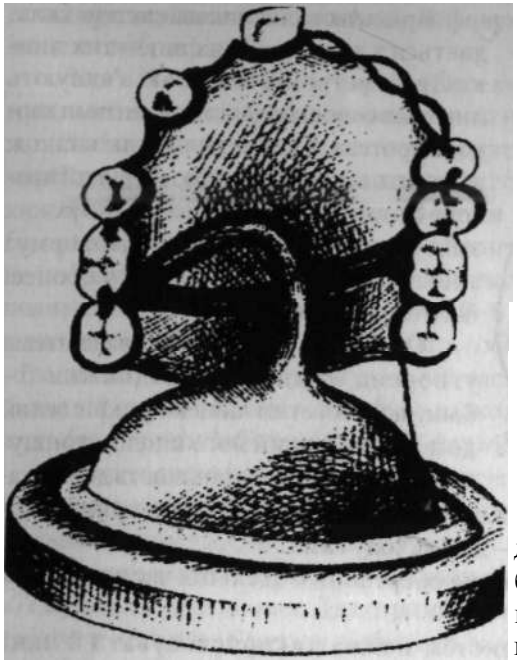

Мал. 138. Одноканальна ливникова система

пакувальною формувальною масою, її доцільно замішувати невеликими порціями (10-15 г) і наносити на каркас пензликом, утримуючи його >;ад моделлю, а рукою доторкуючись до вібростолика. Під час вібрації маса помалу стікає з пензлика, заповнюючи щілини та отвори, що дозволяє уникнути дефектів у відлитих каркасах. На покриття одного каркаса бюгельного протеза витрачають приблизно 40-50 г маси. Після висихання маси модель закріплюють на спеціальній підставці або конусі і підбирають відповідного розміру опоку. Із середини її вистеляють пластинками з бюгельного воску або азбесту. Опоку закріплюють на підставці або конусі і приливають воском, щоб не витікала формувальна маса. Користуючись інструкцією, готують формувальну масу і заливають її в опоку, розміщену на вібростолику. Після затвердіння формувальної маси опоку нагрівають, знімають підставку або конус, витоплюють віск і проводять термічну обробку.

Сучасні формувальні маси дозволяють відливати каркаси бюгельних протезів на вогнетривких моделях безопоковим методом. Для формування також використовують пластмасові опоки.

Для нанесення вогнетривкого шару на каркас протеза та ливникову систему можна також використовувати маршаліт, змішаний і гідролізованим тетраетилсилікатом. Цією сумішшю покривають каркас бюгельного протеза, наносячи її пензликом або обливачи його з ложки.

Після нанесення шару маси каркас присипають сухим кварцовим піском. Модель з нанесеним на каркас вогнетривким шаром просушують протягом ЗО хв на повітрі, а потім ставлять її в ексикатор на 10 хв для просушування у парах аміаку. Для утворення пари аміаку на дно ексикатора наливають 4 мл 20 % розчину аміаку.

Після просушування вогнетривкого шару в ексикаторі модель провітрюють протягом 10 хв, а потім наносять другий шар вогнетривкої маси, яка має бути трохи рідшою, ніж перший шар. Техніка нанесення другого шару така ж сама, як і першого. Після цього підбирають опоку, вистеляють її внутрішню поверхню папером з азбесту і розміщують на підставці або в конусі. Формування опоки проводять сухим кварцовим піском з двома вологими пробками.

Опоку висушують на повітрі протягом 10-15 хв, а потім виплавляють віск, нагріваючи її у муфельній печі. Коли повністю виплавиться і вигорить віск, опоку переносять у другу муфельну піч з програмним керуванням, нагріту уже до 200 °С.

Правильна термічна обробка ливарної форми забезпечує отримання точної відливки каркаса бюгельного протеза.

Для плавлення металу можна використовувати різні плавильні установки, серед яких необхідно відзначити киснево-ацетиловий апарат, або автоген, апарат вольтової дуги, високочастотні та електрошлакові ливарні установки.

Перші два апарати для лиття на вогнетривких моделях не використовують. Найкращі результати лиття дають високочастотні та електрошлакові установки.

Модель з каркасом і ливниковою системою закріплюють на спеціальному конусі, покритому тонким шаром воску. Після виплавки воску у вогнетривкій масі залишається глибока ливникова чаша і конічний основний стояк. Опоку нагрівають до 800-900 °С і витримують за цієї температури 20-30 хв. Потім її виймають із муфельної печі і на термін плавлення металу основний стояк закривають спеціальним клапаном з пружиною із ніхрому, щоб у канали не потрапив шлак.

Наплавивши достатню кількість металу, електроди виймають із шлакової ванни, одночасно вимикаючи струм. Натискують на педаль опускання пароутворювача, і стакан пароутворювача щільно прикриває ливникову чашу. Поверхня шлакової ванни у ливниковій чаші має температуру понад 1000 °С, тому в пароутворювачі з'являється велика кількість пари і створюється тиск **10-12** атм. Тиск передається на рідкий шлак, що міститься над розплавленим металом, який, у свою чергу, тисне на клапан і спонукає його різко зміститися у своє крайнє положення у стояку. Розплавлений метал заповнює стояк і по каналах — усю форму. Через 3-4 хв після заливання металу опоку занурюють у холодну воду і поступово очищують відливки від вогнетривкої маси.

Після обробки та полірування для надання каркасу високої твердості, витривалості і зберігання пружності проводять термічну обробку каркаса за температури 760 °С протягом 15 хв з подальшим поступовим охолодженням у муфельній печі. Для запобігання викривленню каркаса протеза його термічно обробляють на вогнетривкій моделі або занурюють у пісок.

Для очищення відливок каркасів бюгельних протезів від вогнетривкої маси використовують два методи: 1) механічний (відливки очищають від вогнетривкої маси на піскоструменевому апараті); 2) хімічний (використовують калію або натрію гідроокис).

Ливники відокремлюють від каркаса бюгельного протеза спеціальним відрізним диском, який фіксований на шліфмоторі. Обробку каркаса бюгельного протеза проводять абразивними кругами, головками, борами. Знімають залишки ливників, згладжують нерівності, притуплюють гострі краї каркаса.

Після такої обробки каркас бюгельного протеза приміряють і підганяють на робочій моделі з супергіпсу. Приміряний та підігнаний каркас на моделі передають у клініку для перевірки конструкції, припасування його в ротовій порожнині хворого. Після цього проводять завершальне шліфування та полірування за допомогою фільців, шорстких щіток і пасти ПОІ на шліфдвигуні (мал. 33, див. кольорову вклейку).

Каркаси бюгельних протезів мають багато важкодоступних для полірування місць, тому їх краще полірувати електролітичним способом протягом 10-15 хв. Після полірування каркас виймають з електроліту і промивають під проточною водою.

Особлива увага лікаря стоматолога-ортопеда та зубного техніка має бути спрямована на відстань між слизовою оболонкою ротової порожнини та бюгелем, звичайно вона становить 1 мм.

Загальним правилом у разі конструювання дуг на верхній та нижній щелепах є таке: дуга повинна знаходитися на відстані, що дорівнює ступеню податливості м'яких тканин протезного ложа. В іншому співвідношенні дуга, яка має малу площу, буде вдавлюватися у слизову оболонку, призводячи до її травмування та утворення декубітальних виразок. Дуги повинні точно повторювати конфігурацію твердого піднебіння або коміркового відростка чи коміркової частини. Розміщення дуг на верхній щелепі залежить від характеру дефектів у зубному ряді. Але за наявності різних дефектів дуга повинна розміщуватися у задній третині твердого піднебіння на відстані від лінії "А" 10-12 мм (мал. 139).

У такому положенні дугу не можна дістати кінчиком язика і зняти протез, а в багатьох хворих це проявляється як шкідлива звичка. Крім того, в такому положенні дуга не чинить перешкод під час розмови, і хворий швидко адаптується до протеза. У стані спокою дуга не подразнює спинку язика.

Особливу увагу необхідно приділяти розміщенню дуги у разі вираженого торуса; треба наголосити, що товщина прокладки знаходиться у прямій залежності від ступеня податливості м'яких тканин, які покривають коміркові відростки чи частини. Кінці дуги у ділянці коміркових відростка та частини на рівні 6-7 зубів входять у решітку або сітку для фіксації пластмаси, вони повинні розташовуватися на віддалі 1,5-2 мм від слизової оболонки. Цей простір у майбутньому заповнюється пластмасою.

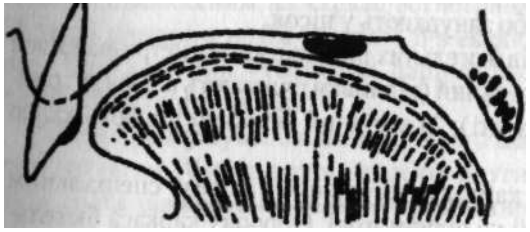

Мал. 139. Розміщення дуги бюгельного протеза на верхній щелепі (пояснення у тексті)

Ширину дуги регламентувати дуже важко, оскільки вона залежить від величини дефектів зубних рядів, їх топографії та чутливості хворого. У середньому оптимальна ширина дуги — від 3 до 10 мм, а товщина 0,9-1,3 мм.

Дуга на нижній щелепі розміщується у ділянці фронтальних зубів між ясенним краєм та дном

ротової порожнини. Вуздечку язика необхідно обгинати таким чином, щоб під час будь-яких її рухів вона не контактувала з дугою.

Дуга на нижній щелепі розміщується нижче від шийок зубів на 1-1,5 мм залежно від того, як виражена коміркова частина, і не доходить до дна ротової порожнини на 2-3 мм. Амплітуда рухомості м'яких тканин дна ротової порожнини є незначною, тому у разі низького розміщення дуги остання буде травмувати прилеглі тканини.

Відстань між слизовою оболонкою коміркової частини та дугою залежить не тільки від ступеня рухомості її м'яких тканин, але також і від їх конфігурації. У разі прямого розміщення коміркової частини відстань може бути мінімальною, оскільки зміщення дуги буде проходити по вертикалі.

У ділянці сідел каркасів бюгельних протезів зазор повинен складати не менше ніж 1,5-2 мм, опорно-утримувальні кламери повинні щільно прилягати до поверхні зубів на всьому протязі.

Перед тим як розпочати постановку штучних зубів, необхідно визначити розмір базису протеза, який залежить від величини дефектів зубних рядів, конфігурації коміркових відростка та частини, ступеня податливості слизової оболонки, топографії дефекту.

Межі базису позначають хімічним олівцем або фломастером. На модель накладають пластинку базисного воску і по цих межах його обрізають. Поки віск не затвердів, на протезне ложе накладають розігрітий каркас бюгельного протеза. На базисні сітки наносять ще одну пластинку базисного воску, постановні валики і проводять постановку штучних зубів за всіма правилами, використовуючи пластмасові і фарфорові зуби. Необхідно зазначити, що перевірку конструкції бюгельного протеза з постановкою штучних зубів на восковому базисі можна не проводити, адже оклюзійні співвідношення у положенні центральної оклюзії детально перевіряють на етапі примірки та припасування каркаса бюгельного протеза в ротовій порожнині.

Під час моделювання базису протеза необхідно звернути увагу на зону випинання у ділянці з'єднання дуги з сіткою. Віск моделюють на одному рівні з випином, металеву частину дуги не покривають воском.

Для заміни воску на пластмасу можна використовувати два методи: 1) гіпсування протеза в кювету без моделі; 2) гіпсування протеза в кювету на моделі. На практиці широко використовують зворотний спосіб гіпсування в кювету.

Формування пластмаси та режим полімеризації нічим не відрізняються від таких у разі виготовлення часткових знімних пластинкових протезів.

Під час обробки бюгельного протеза звертають увагу на те, щоб край його був заокруглений. Полірують до отримання гладенької поверхні. Це сприяє естетиці та гігієні протеза.

Після полірування бюгельний протез передають у клініку для його фіксації у ротовій порожнині хворого. Фіксація часткових знімних та бюгельних протезів, за винятком деяких особливостей, має загальні закономірності, тому ми їх описуємо в одному розділі.

ПРИМІРКА, ФІКСАЦІЯ ТА КОРЕКЦІЯ ЧАСТКОВИХ ЗНІМНИХ ПРОТЕЗІВ

Перед накладанням готового протеза його слід оглянути, звернувши увагу на товщину базису і країв, їх поверхню, якість обробки і полірування, положення кламерів.

Особливо важливою є якість полірування міжзубних проміжків. У разі порушення режиму полімеризації або співвідношень між ваговим вмістом полімера і мономера у базисі протеза з'являються пори, раковини, тріщини й інші дефекти. Під час полірування у них набивається полірувальна маса, і протез набуває неохайного вигляду.

Пори можуть займати невелику ділянку, тоді їх легко видалити нашаруванням самотвердіючої пластмаси з полімеризацією під тиском. Коли вони розкидані по всій поверхні протеза, його слід переробити. Часто у краях протеза, що охоплюють комірковий відросток чи коміркову частину, спостерігаються зазубрини, гострі виступи, які необхідно загладити ще до накладання протеза. Краї протеза необхідно зробити заокругленими.

Кламери також повинні стати предметом огляду. Слід звернути увагу на їх кінці. Гострі, незаокруглені кінці кламерів небезпечні. Ними можна ушкодити слизову оболонку губ під час уведення і виведення протеза. Звертають увагу на колір зубів, їх розмір і постановку. Після цього вводять протез у ротову порожнину, перед тим обробивши його ватним тампоном, змоченим 3% перекисом водню, розчином марганцевокислого калію. І як би акуратно не був виготовлений протез, він ніколи не буде відразу вільно накладатися на протезне ложе. Затримка відбувається насамперед на природних зубах. Ділянки, що заважають накладанню протеза, легко виявити за допомогою копіювального паперу, заклавши його між протезом і природними зубами. Залишки пластмаси видаляють поступово, за декілька прийомів, за допомогою фрез або шароподібних головок. Протез слід припасувати так, щоб його без особливих зусиль міг уводити і виводити із ротової порожнини не тільки лікар, але й пацієнт. Під час видалення залишків пластмаси, які заважали накладанню протеза, можливі помилки, що призводять до порушення точності прилягання протеза до природних зубів. В утворені щілини буде попадати їжа, розкладаючись, вона погіршить гігієну ротової порожнини. Особливо небезпечні ці щілини біля зубів, які є опорою для кламерів.

Базис протеза повинен знаходитися на слизовій оболонці. Перевірку прилягання слід контролювати за допомогою дзеркала за умови хорошого освітлення. У такому разі перевіряють прилягання країв протеза по перехідній складці з присінкового і язикового боків, а також на твердому піднебінні. Щілина між слизовою оболонкою твердого піднебіння і протезом свідчить про його неповне прилягання. У такому разі необхідно знайти причину й усунути її. Однак слід мати на увазі, що у хворих, які вперше користуються знімними протезами пластмасового типу, завершальну оклюзійну корекцію слід провести на наступний день після накладання протеза через неминуче його осідання у слизову оболонку.

Дистальний край верхнього протеза стоншують, щоб відбувався плавний перехід з його поверхні на піднебіння. Рухомі складки слизової оболонки звільняють, інакше під час розмови, сміху вони будуть ушкоджуватися краєм протеза.

Під час накладання бюгельного протеза, передусім керуючись даними паралелометрії, записують в історії хвороби шлях уведення протеза і просять пацієнта запам'ятати його. Звичайно він має напрямок, зворотний вибраному нахилу моделі.

Під час припасування дугового протеза звертають увагу на положення дуги на верхній і нижній щелепах. Між дугою і слизовою оболонкою повинен бути просвіт, величину якого можна перевірити кутовим зондом. У разі щільного прилягання дуги виникають пролежні, особливо за наявності на твердому піднебінні малоподатливої слизової оболонки.

Великий просвіт між дугою і слизовою оболонкою у разі розташування її у середній і задній третинах піднебіння також незручний. Для того щоб зрозуміти це, слід пригадати шлях руху харчового комка. Як відомо, останній після його сформування притискається язиком до твердого піднебіння, по якому він ковзає, рухаючись до глотки. Низьке положення дуги протидіє ковзанню харчового комка і заважає язику під час ковтання. На нижній щелепі значне відставання дуги від слизової оболонки коміркової частини також може заважати язику. Низьке розташування її призведе до ушкодження вуздечки язика.

Якщо під час перевірки каркаса дугового протеза прилягання дуг і кламерів було правильним, то положення їх може змінитися лише у разі грубих порушень техніки виготовлення протеза.

Наступним етапом припасування протеза є перевірка кламерів. Крамери, особливо утримувальні, під час обробки протеза можуть відгинатися. У разі викривлення їх слід ще раз підігнути, оскільки це ускладнює накладання протеза і спричиняє зайвий тиск на емаль зубів. Потім перевіряють стійкість протеза. У разі балансування необхідно визначити його причину. Балансування виникає від неправильного склеювання частин гіпсового відбитка, деформації робочої моделі, необережності під час полірування. Зрештою, балансування може виникнути за умови недостатнього припасування протеза.

Нерідко причиною скарг хворого на незадовільну фіксацію знімного протеза є балансування його на верхній щелепі у разі відсутності ізоляції вираженого піднебінного торуса. Для запобігання цьому ускладненню необхідно на етапі перевірки воскової композиції знімного пластинкового протеза проводити пальпацію піднебіння з метою виявлення торуса, окреслювати його на моделі та вказувати в наряді зубному техніку ступінь його ізоляції (кількість шарів лейкопластиру або фольги). Під час визначення подібного балансу в клініці необхідно попробувати ізолювати торус з відповідною переробкою базису.

Якщо погана фіксація протеза зумовлена неправильною постановкою штучних зубів із зміщенням у присінковий бік відносно вершини (середини) гребеня коміркового відростка, необхідно зняти їх з базису, перевизначити центральне співвідношення щелеп та повторно провести постановку штучних зубів з урахуванням вищеназваної вимоги. Такий огріх, що є наслідком помилки зубного техніка, своєчасно не проконтрольованого лікарем на етапі перевірки воскової композиції, звичайно спостерігається у разі виготовлення знімних протезів без перевірки постановки штучних зубів на восковому базисі в ротовій порожнині.

Незадовільна фіксація протеза можлива і в разі невивірення оклюзійних взаємовідношень усіх видів оклюзії у різні фази, особливо якщо використовуються фарфорові зуби. Для профілактики подібних ускладнень доцільно проводити постановку штучних зубів в артикуляторі.

Підвищення міжкоміркової висоти на окремих зубах перевіряють за допомогою копіювального паперу. Горбки, що підвищують прикус, зішліфовують.

У разі значного збільшення висоти прикусу необхідно видалити всі зуби одного із протезів, потім поставити на базис воскові валики і заново перевизначити міжкоміркову висоту. Після того проводять нову постановку зубів.

Під час перевірки бічних оклюзійних співвідношень необхідно ліквідувати блокувальні моменти, не порушуючи численних контактів.

Рух нижньої щелепи вперед може призводити до блокування у фронтальному відділі в результаті глибокого перекриття. У такому разі необхідно вкоротити фронтальні зуби.

Нерідко хворі незадоволені підібраним кольором штучних зубів, їх розмірами та формою, а також постановкою. Для запобігання помилкам під час вибору кольору штучних зубів необхідно дотримуватися певних правил, а саме перевіряти відповідність кольору штучних зубів еталону розцвітки.

Після припасування протеза та його фіксації хворого навчають самостійно уводити та виводити протез із ротової порожнини, правилам користування ним. За протезом необхідний постійний догляд, його треба чистити зубною щіткою у проточній воді до і після вживання їжі. Не дозволяється кип'ятіння протеза, оскільки це може призвести до деформації базису.

Щоб продовжити термін використання протеза, його необхідно увечері чистити і зберігати у пластмасовій коробці, а ранком змочувати водою і вводити у ротову порожнину. Краще користуватися стоматологічною посудиною "Дента". Хворому необхідно акцентувати увагу на тому, що спочатку він буде відчувати протез у ротовій порожнині як стороннє тіло. Можлива поява больових відчуттів. У разі посилення болю протез необхідно вивести із ротової порожнини і ввести тільки за 3-4 год перед відвідуванням лікаря стоматолога-ортопеда.

У більшості випадків після фіксації знімних протезів хворим необхідно проводити корекцію. Кожний лікар повинен уміти це робити. Виявлені недоліки ліквідують корекцією оклюзійних контактів, активацією утримувальних

кламерів. Після детально оглядають тканини протезного ложа. Виявлені ділянки уражень слизової оболонки, ерозії та виразки окреслюють хімічним олівцем і переносять на базис протеза, зішліфовуючи на ньому відповідні місця.

Щодо необхідності зняття протезів на період нічного сну, то серед спеціалістів немає єдиної думки. Тому лікар стоматолог-ортопед повинен це питання вирішувати у кожному конкретному випадку.

Дуже часто хворі скаржаться на незадовільну фіксацію (стабілізацію) знімних протезів, що є наслідком низки причин, а саме: атипової форми опорних зубів, неправильного розміщення утримувальної частини кламера відносно лінії огляду (межової), "відвисання" знімного протеза на верхній щелепі з фарфоровими жувальними зубами, сагітального розміщення кламерної лінії, точкової фіксації, балансування протеза через різко виражений торус верхньої щелепи та відсутність його ізоляції, отримання компресійного відбитка за умови атрофованої слизової оболонки, неправильної постановки штучних зубів. Покривати коронками опорні зуби з атиповою формою необхідно в тому разі, якщо вони мають форму трикутника або оберненого конуса, відновлені з присінкового боку пломбами або мають клиноподібні дефекти.

Особливе місце належить токсичній дії пластмасового базису на слизову оболонку ротової порожнини за наявності збільшеної кількості в ньому залишкового мономера. Для ліквідації високого вмісту мономера запропоновані різні способи для деполімеризації — повторна термообробка в кюветі, ультрафіолетове та ультразвукове опромінення. Якщо названі способи не поліпшують біологічні якості базису протеза, тоді необхідно переробити його.

Одним із проявів побічної дії пластмасових пластинкових протезів є "парниковий ефект", пов'язаний з порушенням терморегуляції слизової оболонки піднебіння, яка закрита пластмасою, що погано проводить тепло. У такому разі зменшення площі базису, якщо дозволять клінічні умови, або виготовлення протеза з металевим базисом усувають це ускладнення. Для діагностики можливої алергійної реакції на барвники або акрилову групу базисних пластмас проводять лікувально-діагностичні проби зі сріблення базису, пробу з експозицією/лейкопенічну пробу та спеціальні алергійні тести; останні проводить тільки спеціаліст-алерголог.

Часто причинами печії під базисом протеза може бути поганий гігієнічний догляд за ним. Для профілактики подібного ускладнення необхідно в день фіксації протеза проводити з кожним хворим спеціальну бесіду щодо правил користування та догляду за протезами.

Хворі звертаються у клініку з причин ослаблення фіксувальної дії кламерів, яка настає через певний проміжок часу. Хворі повинні знати, що їм з цим питанням необхідно 1-2 рази на рік звертатися до лікаря. Знімні протези через кожні 3-4 роки треба переробляти. Після фіксації протезів хворому протягом перших 3 днів він повинен щоденно відвідувати лікаря, а потім — за показаннями. Спостереження необхідно вести до того часу, поки лікар не переконається, що хворий повністю адаптувався до протезів.

Потяги до блювання переважно пов'язані з подразненням слизової оболонки м'якого піднебіння і рідше — твердого. Укорочення меж базису, який контактує з лінією "А", завжди дає добрий ефект.

Величина, форма та товщина протезної пластинки має велике значення для ясної і чіткої вимови тих або інших звуків. Хворі, професійна діяльність яких пов'язнана з чіткою мовною функцією, часто скаржаться на неякісну вимову тих або інших звуків через наявність у ротовій порожнині знімного протеза. Для ліквідації названих недоліків лікар повинен проводити корекцію у ділянці штучних зубів, а в разі поганої вимови піднебінних та гортанних звуків — зменшувати межі протеза або виготовляти тоншу пластинку.

Лікарю стоматологу-ортопеду необхідно постійно пам'ятати, що базиси знімних протезів, виготовлені з акрилових пластмас, порушують тактильну, температурну та смакову чутливість.

Розуміння процесів адаптації до знімних зубних протезів необхідне кожному стоматологу-ортопеду. Слід пам'ятати, що, по-перше, протез хворий значною мірою сприймає як стороннє тіло, а по відношенню до слизової оболонки протезного ложа він є незвичним подразником. По-друге, протез змінює звичні взаємовідношення органів, оскільки зменшує обсяг власне ротової порожнини, одночасно порушуючи топографію артикуляційних пунктів, необхідних для утворення різних звуків. По-третє, нові окдюзійні взаємовідношення між штучними зубами можуть змінювати характер жувальних рухів нижньої щелепи. По-четверте, у разі зміни міжкоміркової висоти створюються нові умови для діяльності жувальних м'язів та скронево-нижньощелепного суглоба.

Таким чином, звикання до протезів є складним нервово-рефлекторним процесом, який складається з:

1) реакції гальмування на протез як на незвичний подразник;

2) формування нових рухів язика і губ під час вимови звуків;

3) пристосування м'язової діяльності до нової міжкоміркової висоти;

4) рефлекторної перебудови діяльності м'язів та суглобів, кінцевим результатом якої є вироблення найраціональніших у функціональному відношенні рухів нижньої щелепи.

Названі процеси за часом можуть не збігатися. Так, у разі повторного протезування процеси адаптації настають значно швидше і хворі мають можливість ефективно їх використовувати.

Ефективність лікування хворих частковими знімними зубними протезами відразу після протезування та у віддалені терміни оцінюється на основі:

1) суб'єктивних відчуттів хворого;

2) стану тканин протезного ложа та пародонта опорних зубів;

3) ступеня фіксації протеза;

4) можливості вживання з протезом різної їжі;

5) відновлення зовнішнього вигляду хворого;

6) чистоти вимови;

7) даних кімограм нижньої щелепи, які дозволяють судити про успішність перебудови рухових рефлексів та вироблення у зв'язку з цим повноцінних у функціональному відношенні жувальних рухів;

8) даних жувальних проб;

9) кількості корекцій базисів протезів, які були проведені на етапі звикання до них;

10) кількості направок базисів часткових знімних протезів.

СПОСОБИ ПРОВЕДЕННЯ НАПРАВОК ЗНІМНИХ КОНСТРУКЦІЙ ЗУБНИХ ПРОТЕЗІВ

Проведення направок базисів протезів буває необхідним у разі:

1) тріщин або повних переломів базису;

2) часткового або повного відлому штучного зуба;

3) поломки кламера;

4) видалення опорного зуба;

5) заміщення видаленого зуба штучним.

Залежно від характеру поломки направка може бути проведена за допомогою зняття відбитка разом з протезом або без нього. У тому разі, коли є тріщина або повний перелом базиса і коли частини протеза вдається скласти та склеїти, відбиток не знімають. Якщо ж частини протеза погано складаються або не вистачає деяких з них, необхідно зняти відбиток разом з частинами протеза. У лабораторії після відливки моделей або, як ще говорять, "підлитка", знімають частини протеза, їх краї зішліфовують, видаляючи з кожного краю відломка по 2-3 мм пластмаси; зішліфування проводять стоматологічними фрезами. На межі перелому полірована поверхню обробляють шаберами, штихелями або фрезами, надаючи їй шорсткості. Уламки складають на моделі, проміжок між частинами протеза заливають воском і проводять моделювання базису (мал.140).

Після закінчення моделювання модель гіпсують прямим способом в основу кювети, заливають весь протез рідким гіпсом, залишаючи відкритою лише воскову частину. Відливши контрформу, після кристалізації гіпсу кювету розкривають і виплавляють віск гарячою водою. Після охолодження кювети проводять підготовку пластмаси. На одну направку необхідно в середньому 3-4 г полімера та 2 мл мономера. Перед формуванням пластмасового тіста мономером протирають лінії переломів, накладають необхідну кількість пластмасового тіста, покриваючи його зволоженим целофаном, і проводять пресування. Після проведеного контролю знімають целофан, видаляють залишки пластмаси, якщо необхідно, добавляють пластмасове тісто і проводять завершальне пресування. Провівши фіксацію кювети у бюгелі, її занурють у посудину з водою і проводять полімеризацію. Після обробки та полірування протез знову фіксують у ротовій порожнині.

У тому разі, коли виникає перелом або відламування штучних зубів чи

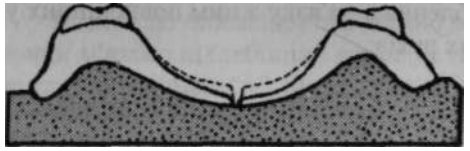

Мал. 140. Схематичне зображення підготовки протеза до направки, верхня поверхня базису та його краї зішліфовані (позначено пунктирною лінією)

кламерів, коли є необхідність переносу кламера в інше місце у зв'язку із втратою опорних зубів, проводять направку протеза. Суть її полягає у тому, що знімають відбиток зі щелепи з накладеним на неї протезом, після чого відливають модель. Потім знімають відбиток з протилежної щелепи, отримуючи також гіпсову модель. Фіксують положення центральної оклюзії за допомогою блоків з розігрітого воску. Модель загіпсовують в оклюдатор. Проводять вигинання повного кламера, а за необхідності проводять постановку штучного зуба. Гіпсують моделі в кювету та заміняють віск на пластмасу за звичайною методикою. Після того протез обробляють, полірують, шліфують і відправляють у клініку для примірки та фіксації.

Окремо зупинимося на направках базисів протезів за допомогою самотвердіючих пластмас. Дана методика дуже широко застосовується у клініці ортопедичної стоматології, але необхідно нагадати, що обов'язковою умовою її застосування є проведення полімеризації в апараті під тиском для зменшення кількості залишкового мономера.

Суть направки зводиться до склеювання частин протеза дихлоретановим клеєм, який входить до комплекту самотвердіючих пластмас "Протакрил" і "Редонт".

Частини протеза співставляюгь по лінії перелому, попередньо змазавши їх клеєм, й утримують у такому положенні протягом 2-4 хв (мал. 141).

За склеєним протезом відливають гіпсову модель ("підлиток"). Змазавши протез та гіпс вазеліном, отримують за допомогою нової густо замішаної порції гіпсу контрмодель. Після того протез знімають з моделі і розламують по лінії склеювання, зішліфовують кожен бік перелому на 1-2 мм, роблячи насічки. Модель та контрмодель змазують ізоляційним лаком "Ізокол", після чого частини протеза розміщують на моделі.

Пластмасове тісто готують із самотвердіючої пластмаси, насипаючи порошок у мономер до повного насичення, тигель зверху накривають склом для запобігання вивітрюванню мономера. Процес дозрівання пластмасового тіста продовжується 3-5 хв, залежно від температури повітря. Лінію перелому змазують мономером. Полімеризація пластмаси повинна відбуватися у спеціальному апараті під тиском протягом 8-10 хв. Після обробки, шліфування і полірування протез передають для примірки та фіксації у ротовій порожнині.

Направка бюгельного протеза спричиняє значні труднощі, тому що не можна паяти металеві частини, не зруйнувавши протез. Якщо поламалася дуга, протез необхідно переробити. Якщо відламані фарфорові або пластмасові зуби, пластмасова частина базису, тоді направка проводиться так само, як і пластинкових протезів.

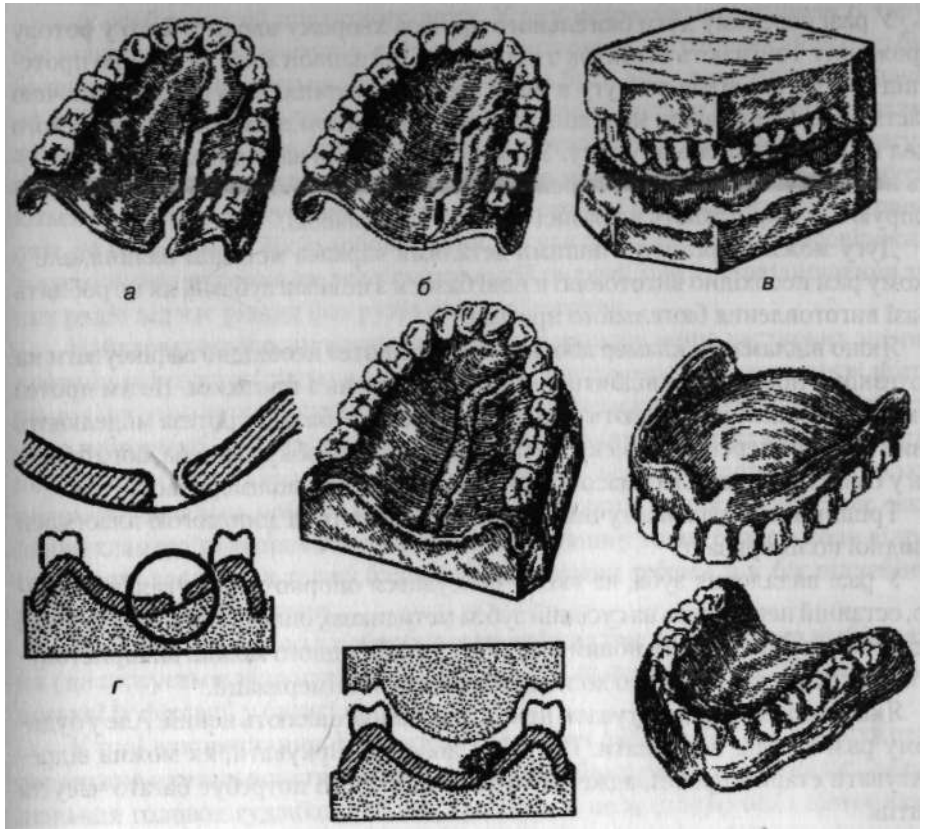

Мал. 141. Направка базисів знімних протезів за допомогою самотвердіючих пластмас: а — поломка протеза; б — частини протеза, склеєні дихлоретановим клеєм; в — модель та контрмодель відливаються одночасно; г — краї перелому повинні мати заокруглену форму; *д* — пакування пластмасового тіста; є — протез після направки

РЕМОНТ БЮГЕЛЬНИХ ПРОТЕЗІВ

Бюгельні протези можуть ламатися з різних причин, у результаті чого вони стають непридатними для використання.

1. Поломка дуг, кламерів та інших металевих деталей може статися через дефекти у металі, неправильне моделювання елементів каркаса, деформації його у процесі полірування, недбале використання.

2. Поломка базису та зубів із пластмаси може бути спричинена порушенням режиму полімеризації пластмаси.

3. Втрата одного або кількох штучних зубів може бути внаслідок їхнього недостатнього знежирення перед пакуванням пластмаси в кювети.

4. Поломка протеза може виникнути внаслідок його падіння.

У разі перелому дуги бюгельного протеза хворому вводять його у ротову порожнину і знімають відбиток з протезом. Для запобігання зміщенню протеза під час зняття відбитка дугу в місці перелому скріплюють самствердіючою пластмасою. Отримавши модель з бюгельним протезом, знімають залишки його сідел і вирізають поламану дугу. Уламки накладають на певне місце і моделюють нову дугу. Воскову дугу переводять у метал. Дугу обробляють, шліфують, полірують і закріплюють на базисі протеза пластмасою.

Дугу можна скріпити з іншими деталями каркаса методом паяння, але у такому разі необхідно виготовляти нові базиси з новими зубами, як це роблять у разі виготовлення бюгельного протеза.

Якщо відламався кламер або його плече, протез необхідно зафіксувати на протезному ложі, зняти відбиток і отримати модель з протезом. Потім протез знімають з моделі і відрізають залишки кламера. У базисі протеза моделюють новий кламер і переводять віск у метал. Провівши обробку кламера, його фіксують у базисі протеза пластмасою гарячої або холодної полімеризації.

Тріщини та відломи штучних зубів відновлюють за допомогою пластмаси холодної полімеризації.

У разі видалення зуба, на якому фіксувався опорно-утримувальний кламер, останній переносять на сусідній зуб за методикою, описаною вище. На місце видаленого зуба ставлять новий штучний зуб. Для цього можна використовувати пластмасу гарячого або холодного режиму полімеризації.

Якщо протез відремонтувати неможливо, виготовляють новий. Але у будь-якому разі не слід поспішати. Потрібно добре поміркувати, як можна відремонтувати старий протез, адже виготовлення нового потребує багато часу та коштів.

УСКЛАДНЕННЯ ТА ПОМИЛКИ У РАЗІ ВИГОТОВЛЕННЯ ЧАСТКОВИХ І БЮГЕЛЬНИХ ЗНІМНИХ ПРОТЕЗІВ

У клініці ортопедичної стоматології причини помилок і види ускладнень, що виникають під час виготовлення та використання часткових і бюгельних знімних протезів, дуже різноманітні. Одні з них можуть бути наслідком помилок, допущених лікарем стоматологом-ортопедом або зубним техніком у процесі виготовлення протезів. Помилки лікаря можуть бути допущені на всіх етапах його роботи. Це і неправильно вибрана конструкція, що не відповідає клінічним умовам, і проведення поправок та підрізань під час зняття анатомічних відбитків — модель, відлита за таким відбитком, буде неточна, що в майбутньому призведе до балансування знімного протеза та його поломки.

Під час визначення та фіксації центрального співвідношення щелеп лікар повинен правильно зазначити межі базису протеза з урахуванням усіх анатомічних особливостей протезного ложа. У разі неврахування наявності торуса або інших кісткових виступів, які не були ізольовані, виготовлений протез буде балансувати і поламається. Помилки можуть бути допущені під час визначення центрального співвідношення щелеп, що проявляється нерівномірним змиканням зубних рядів та балансуванням протеза. Необхідно звертати увагу на щільність прилягання воскових шаблонів до моделі. Часто помилки допускаються на етапі припасування протезів, багаторазові перегини кламерів призводять до їх поломок. Лікар зобов'язаний під час фіксації протеза перевірити не тільки співвідношення щелеп у центральній оклюзії, але й співвідношення зубних рядів під час різних фаз рухів нижньої щелепи.

Найхарактернішими помилками під час виготовлення часткових знімних протезів, які спостерігаються в лабораторії, є: неправильне склеювання відбитка, що дає неточно виготовлену модель. Усілякі поправки та підрізання моделі так само небезпечні, як і відбитків, оскільки призводять у майбутньому до неточного прилягання базису протеза до протезного ложа, що часто є причиною їх поломок. Серйозна помилка допускається зубними техніками на етапі вигинання кламера та неправильного його розміщення у товщі базису, коли відросток спрямований не в товщу базису під штучними зубами, а в бік піднебінної або язикової його частини.

Недотримання правил обробки кламерів, а саме очищення та відбілювання (це стосується відростків, які розплющені та не зазубрені), призводить до поганої їх фіксації у базисі протеза.

У разі використання фарфорових штучних зубів помилки допускаються переважно на етапі конструювання штучних зубних рядів, а саме надмірне спилювання головок гудзикоподібних крампонів, це ж стосується і діаторичних зубів, які не витримують тиску й ламаються, якщо шар фарфору над їх каналами буває дуже стоншеним.

Штучні зуби та кламери погано фіксуються у базисі, якщо після виплавлення воску перед формуванням пластмаси шар його залишився на крампонах, у каналах діаторичних зубів або на відростках кламерів.

Переломи базисів протезів часто настають унаслідок порушення технології формування пластмаси, забруднення пластмаси воском або маслом, потрапляння сторонніх частинок, гіпсу, недотримання режиму полімеризації.

Необережна обробка протеза може бути причиною змін меж протезного ложа, що призводить до порушення розподілу жувального тиску на тканини протезного ложа та опорні зуби.

Корекція базисів протезів може бути зумовлена такими найчастішими причинами:

1) поганою фіксацією та стабілізацією протезів (травма слизової оболонки по краю протеза, поширена гіперемія тканин протезного ложа);

2) неточностями під час отримання відбитків через неправильний вибір відбиткових матеріалів, значної компресії або деформації слизової оболонки протезного ложа;

3) недостатньо вираженими оклюзійними контактами, неправильним розміщенням зубів по центру коміркового відростка;

4) відсутністю ізоляції у ділянці гострих кісткових виступів;

5) відсутністю ізоляції або надмірною ізоляцією піднебінного валика;

6) подовженим, укороченим або стоншеним краєм базису протеза;

7) балансуванням протеза;

8) ушкодженням моделей на етапах виготовлення часткових протезів;

9) деформацією моделі під час пакування пластмаси.

Наступна велика група ускладнень безпосередньо пов'язана із ставленням самих хворих до часткових знімних протезів. Незадовільний догляд за протезом призводить до того, що на його поверхні накопичуються залишки їжі, які покриваються відкладенням зубного каменя, а це, зрештою, призводить до балансування протеза та його поломок. Штучні зуби можуть поламатися унаслідок відкушування сухарів, цукру-рафінаду, горіхів тощо.

Необережне виведення протеза з ротової порожнини та неправильна фіксація можуть стати причинами його переломів. Поломки протеза також можуть виникати внаслідок неправильного його чищення. Недопускається чищення протеза у воді, яка кипить.

Ще одна група ускладнень, що виникають, безпосередньо пов'язана з матеріалами, з яких виготовляють часткові знімні зубні протези. Це пов'язано з низькими показниками міцності на згинання, багаторазовими ударами, розтягненнями, процесами старіння пластмаси та виникненням зон напруг, зниженням міцності в результаті потрапляння води під час проведення режиму полімеризації. Причиною поломок базисів протезів можуть бути процеси атрофії кісткової основи коміркових відростка та частини, щелепних кісток

За даними більшості вчених, середній термін користування частковими знімними протезами складає 3-5 років. Цей час є індивідуальним і залежить від віку хворого, його загального стану, індивідуальних особливостей. У разі порушення фіксації, стабілізації протезів унаслідок атрофічних процесів протез буде балансувати і часто ламатиметься його базис, проведення направок базисів у таких випадках є малоефективним і хворим необхідно за показаннями повторно виготовляти знімні конструкії зубних протезів.

ПИТАННЯ ДЛЯ САМОКОНТРОЛЮ

1. У чому полягають технологічні особливості виготовлення каркасів бюгельних протезів за восковими репродукціями?
2. Які особливості виготовлення суцільнолитих каркасів бюгельних протезів на вогнетривких моделях?
3. Які сплави металів використовують для виготовлення каркасів бюгельних протезів?
4. Які штучні зуби використовуються для виготовлення бюгельних протезів?
5. Яка технологія виготовлення бюгельних протезів із замковими кріпленнями?
6. Яку класифікацію атачменів застосовують у клініці ортопедичної стоматології?
7. Яка технологія дублювання моделей?
8. Які матеріали застосовуються для дублювання моделей?
9. Яка технологія лиття металів?
10. Розкажіть про примірку, фіксацію та корекцію часткових знімних протезів.
11. Які процеси адаптації до знімних протезів?
12. Які помилки та ускладнення виникають у разі застосування знімних протезів?
13. Які є способи проведення направок знімних конструкцій зубних протезів?

Клініка та протезування у разі повної відсутності зубів

ОБСТЕЖЕННЯ ХВОРОГО З ПОВНОЮ ВІДСУТНІСТЮ ЗУБІВ

Повна відсутність зубів на щелепах зумовлена тими ж причинами, що й часткова втрата їх. Це ускладнення каріозної хвороби, захворювання тканин пародонта, специфічні запальні процеси, функціональне перевантаження зубів тощо.

Повна втрата зубів призводить до топографічних змін співвідношень органів та тканин ротової порожнини. Тому обстеження ротової порожнини, де втрачені всі зуби, має специфічний характер, адже беззубий рот значно відрізняється від ротової порожнини, де зуби збережені. Вивченню особливостей клінічної картини беззубої ротової порожнини необхідно приділити особливу увагу, що забезпечить успіх ортопедичного лікування. Детальному обстеженню підлягають слизова оболонка ротової порожнини, кісткова основа, а саме коміркові відростки та частини, тіло щелеп і тверде піднебіння.

Обстеження хворого починають з опитування, під час якого виясняють: 1) скарги; 2) дані про умови праці, перенесені захворювання, шкідливі звички; 3) час та причини втрати зубів; 4) чи користувався раніше знімними протезами.

Особлива увага під час розмови приділяється виясненню питання, чи користувався хворий знімними протезами раніше, пр отягом якого часу, як звикав до них; бажано також оглянути протези.

Після опитування переходять до огляду хворого. Обстеження лиця необхідно проводити непомітно для хворого, під час розмови, звертаючи увагу на симетрію, наявність рубців, ступінь зниження нижньої третини, характер змикання губ, стан червоної окрайки губ, вираженість носогубних та підборідних складок, стан слизової оболонки і шкіри в кутах рота.

Обстеження ротової порожнини починають з визначення ступеня відкривання рота, звертають увагу на те, утруднене відкривання чи вільне, після чого визначають характер співвідношень беззубих верхньої та нижньої щелеп. Під час огляду коміркових відростків та частин оцінюють характер їх атрофії, проводять пальпацію для виявлення екзостозів, невидалених коренів зубів. Метод пальпації обов'язково використовують під час обстеження ділянки піднебінного з'єднання. Вивчають стан слизової оболонки ротової порожнини, яка покриває коміркові відростки та частини, тверде піднебіння, а також топографію перехідних складок.

Крім огляду та пальпації органів і тканин ротової порожнини, якщо необхідно, проводять інші види дослідження (рентгенографію коміркових відростків і частин, суглобів, графічні записи рухів нижньої щелепи, записи різцевого та суглобового шляхів).

КЛІНІКА ПОВНОЇ ВІДСУТНОСТІ ЗУБІВ

Клінічна картина ротової порожнини з повною відсутністю зубів характеризується основними симптомами, серед яких виділяють старечу прогенію, атрофію коміркових відростків і частин, стан слизової оболонки, яка покриває їх і тверде піднебіння, втрату фіксованої міжкоміркової висоти, зміну зовнішнього вигляду хворого, порушення функції жування та мови.

Клініку повної відсутності зубів важко уявити без старечої прогенії — це таке співвідношення беззубих верхньої та нижньої щелеп, що першим впадає у вічі під час обстеження. Для розуміння поняття "стареча прогенія" необхідно пригадати анатомічну будову верхньої та нижньої щелеп, просторове розміщення у них зубів у разі ортогнатичного прикусу.

Фронтальна ділянка зубів верхньої щелепи разом з комірковим відростком нахилені допереду. Жувальна група зубів своїми коронками нахилена дозовні, а коренями досередини. Якщо умовно провести лінію по шийках зубів, утвориться коміркова дуга, а умовна лінія, проведена через різальні і жувальні поверхні зубів, утворить зубну дугу, яка буде більшою, ніж коміркова.

Дещо по-іншому складаються взаємовідношення між комірковою та зубною дугами на нижній щелепі. У разі ортогнатичного прикусу група різців своїми різальними краями нахилена в язиковий бік, бічна група зубів своїми коронками також нахилена в язиковий бік, а коренями дозовні. У результаті умовні дуги, які утворюються, мають таке співвідношення. Зубна дуга нижньої щелепи є вужчою, ніж коміркова. Пригадавши анатомічну будову верхньої та нижньої щелеп, приходимо до висновку, що верхня щелепа звужується доверху, а нижня розширюється донизу (мал. 142).

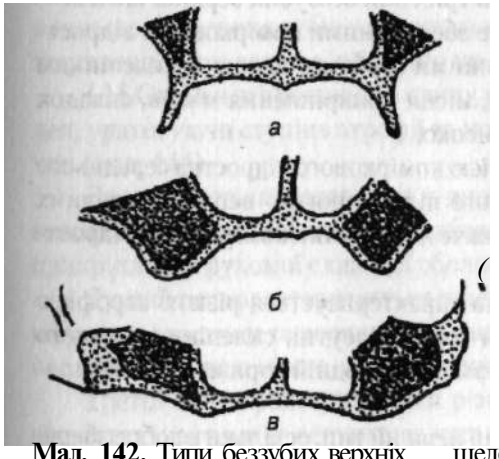

Мал. 142. Типи беззубих верхніх щелеп за Шредером: *а* - перший тип; б - другий тип; в -третій тип

У разі повної втрати зубів ці особливості відразу ж проявляються прогенічним співвідношенням щелеп.

Ускладнює клінічну картину повної відсутності зубів на щелепах характер атрофічних процесів у комірко-

вих відростку та частині. Так, коміркoвий відросток верхньої щелепи атрофуються зі щічного боку, на нижній щелепі коміркова частина атрофуються з язикового боку. Характер атрофії допомагає глибше зрозуміти механізм виникнення старечої прогенії.

Змінюються співвідношення беззубих щелеп і в трансверзальному напрямку, у такому разі нижня щелепа стає ніби ширшою.

Сприятливішим моментом для ортопедичного лікування є прогнатичне співвідношення верхньої та нижньої беззубих щелеп. Після повної втрати зубів на щелепах розвиток старечої прогенії із зрозумілих причин має не такий виражений характер.

Клінічне розуміння механізму виникнення старечої прогенії, правильне трактування отриманих даних, дотримання норм деонтології (адже не завжди повна втрата зубів спостерігається тільки у людей похилого віку) дозволяє лікарю стоматологу-ортопеду правильно вибрати тактику лікування і визначити раціональну конструкцію повного знімного зубного протеза.

КЛАСИФІКАЦІЯ АТРОФІЇ ЩЕЛЕП

Після видалення зубів на щелепах коміркoвий гребінь значно змінюється. На жаль, процеси утворення нової кістки, яка заповнює дно комірки, дуже швидко проходять і настає другий етап, який характеризується постійною атрофією кісткової тканини. Швидкість прогресування атрофії залежить від загального стану організму, наявності у хворого до повної втрати зубів захворювань тканин пародонта тощо. Тому виникає необхідність класифікації беззубих щелеп для полегшення діагностичного та лікувального процесу. За допомогою класифікації лікар зможе відповідно до стану кісткової основи щелеп визначити необхідні для ефективного протезування матеріали.

Шредер у своїй класифікації виділив три типи беззубих верхніх щелеп.

Перший тип характеризується добре збереженими коміркoвими відростками, добре збереженими верхньощелепними горбами, високим склепінням твердого піднебіння. Перехідна складка, місця прикріплення м'язів, складок слизової оболонки розміщені відносно високо.

Другий тип характеризується атрофією коміркового відростка середнього ступеня, збереженим склепінням твердого піднебіння та верхньощелепних горбів. Перехідна складка розміщена ближче до вершини коміркового відростка порівняно з першим типом.

Третій тип беззубої верхньої щелепи характеризується різкою атрофією коміркових відростків. Верхньощелепні горби відсутні, склепіння твердого піднебіння плоске, перехідна складка розміщена в одній горизонтальній площині з твердим піднебінням.

Для протезування найсприятливіший перший тип, оскільки є добре збережені всі анатомічні утворення, які забезпечують хорошу анатомічну ретенцію.

Протезування беззубої верхньої щелепи за наявності третього типу є дуже

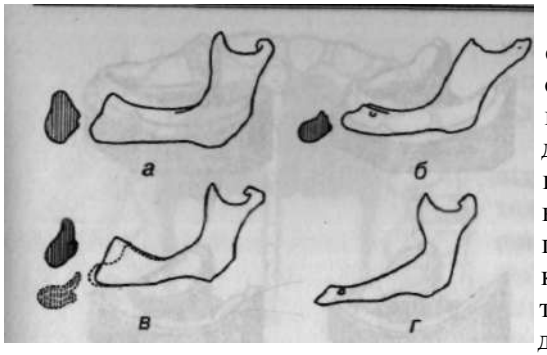

Мал. 143. Типи беззубих нижніх щелеп за Келлером: а -перший тип; б -другий тип; **В — Третій ТИП г— ЧеТВеОТИЙТИП**

серйозною перепоною для лікаря-ортопеда. Відсутність коміркових відростків, верхньощелепних горбів, дуже низьке склепіння твердого піднебіння призводять до можливості зміщення базису протеза як у передньому, так і в бічному напрямках, низьке прикріплення вуздечок та перехідної складки сприяє скиданню протеза з протезного ложа.

Келлер виділив чотири типи беззубих нижніх щелеп (мал 143) **гт**

Перший тип характеризується незначною рівномірною атрофією коміркових частин. Заокруглена коміркова частина є хорошою основою для базису протеза. Місця прикріплення м'язів та складок слизової оболонки розміщені біля основи коміркової частини. Перший тип спостерігається у разі майже одночасного видалення усіх зубів, тоді атрофія відбувається рівномірно, але таких випадків у клініці буває дуже мало.

Другий тип характеризується різко вираженою, але рівномірною атрофією коміркової частини, місця прикріплення м'язів розміщені на рівні його розташування.

Третій тип характеризується вираженою атрофією коміркової частини у бічних відділах за наявності відносно збереженої у фронтальному. Такий тип беззубої щелепи формується у разі раннього видалення зубів у бічному відділі. Тип відносно сприятливий для протезування, базис протеза не зміщується у передньо-задньому напрямку.

У разі четвертого типу беззубої щелепи атрофія різко виражена у фронтальній ділянці коміркової частини. Така клінічна картина можлива за умови раннього видалення зубів у фронтальній ділянці. Тип несприятливий для протезування, існує загроза зміщення протеза допереду.

І.М.Оксман запропонував єдину класифікацію для верхньої і нижньої щелеп, ураховуючи ступінь атрофії та конфігурацію коміркових відростків і частин (мал. 144).

За наявності першого типу є високий коміркoвий відросток і частина та високі горби верхньої щелепи, глибоке склепіння твердого піднебіння, високе прикріплення рухомої слизової оболонки ротової порожнини.

Другий тип характеризується середньою рівномірною атрофією коміркових відростка і частини та верхньощелепних горбів; склепіння твердого піднебіння виражене меншою мірою, прикріплення рухомої слизової оболонки середнє.

Третій тип характеризується різкою рівномірною атрофією коміркових відростка і частини та верхньощелепних горбів, склепіння твердого піднебіння стає плоским і розміщується на рівні коміркового відростка, рухома слизова оболонка прикріплена також на рівні останнього.

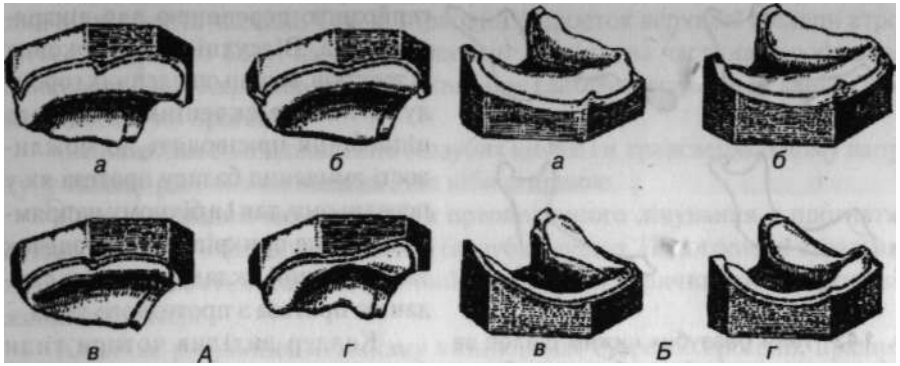

Мал. 144. Класифікація беззубих щелеп за Оксманом: *А* — верхньої та *Б* — нижньої: а — перший тип; *б* — другий тип; в — третій тип; г — четвертий тип.

Четвертий тип характеризується нерівномірною атрофією коміркових відростка і частини та інших анатомічних утворень ротової порожнини, що дозволяє говорити про змішану форму атрофії.

ОЦІНКА СТАНУ СЛИЗОВОЇ ОБОЛОНКИ ПРОТЕЗНОГО ЛОЖА

Знання клінічних особливостей тканин ротової порожнини після видалення зубів має виключне значення для діагностики, лікування та прогнозування наслідків після лікування. Адже після видалення зубів настає не тільки атрофія кісткової основи, але й значно змінюється слизова оболонка, яка покриває коміркові відросток і частину, тверде піднебіння і з якою безпосередньо контактує базис знімного протеза.

Суплє виділяє 4 класи стану слизової оболонки ротової порожнини.

Перший клас характеризується добре вираженими комірковим відростком — на верхній і комірковою частиною — на нижній щелепах, які покриті трохи рухомою слизовою оболонкою. Тверде піднебіння покрите рівномірним шаром слизової оболонки, яка помірно рухома в її задній третині. Анатомічні складки слизової оболонки на обох щелепах знаходяться далеко від вершин коміркового відростка і частини. За наявності слизової оболонки першого класу в ротовій порожнині створюються сприятливі умови для ортопедичного лікування у разі повної відсутності зубів.

Другий клас характеризується атрофованою слизовою оболонкою, яка тонким натягнутим шаром покриває коміркові відросток і частину, тверде піднебіння. Місця прикріплення складок розміщені дещо ближче до вершини коміркового відростка.

Третій клас характеризується тим, що коміркові відросток і частина та задня третина твердого піднебіння покриті розрихленою слизовою оболонкою. Такий стан слизової оболонки часто спостерігається у разі атрофованих коміркових відростка та частини.

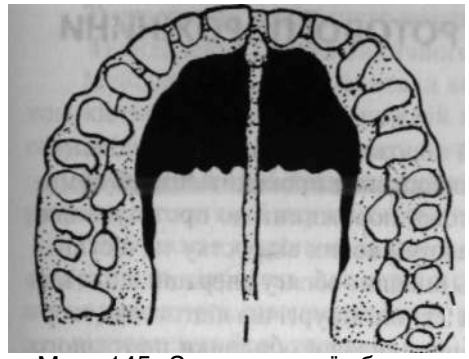

Мал. 145. Зони слизової оболонки верхньої щелепи за Люндом (пояснення у тексті)

У разі четвертого класу коміркові відросток та частина покриті рухомими тяжами слизової оболонки, що розміщені повздовжньо і можуть легко змішуватися під час незначних навантаженнь. Тяжі можно спостерігати частіше на нижній щелепі за повної атрофії коміркової частини. Необхідно зазначити, що тяжі можуть защемлюватися і тоді користування протезами стає неможливим.

Запропонована Суплє класифікація стану слизової оболонки ротової порожнини має важливе практичне значення для клініки ортопедичної стоматології.

Ураховуючи різний ступінь податливості, Люнд ділить нерухому або малорухому слизову оболонку верхньої щелепи на чотири зони (мал. 145).

Слизова оболонка першої зони дуже тонка — через неї просвічуються судини, розміщена в ділянці піднебінного сагітального шва, не має підслизового шару, прикріплена безпосередньо до періоста і характеризується мінімальною податливістю. Люнд цю зону назвав медіанною фіброзною зоною.

Друга зона розміщена на комірковому відростку і прилеглих до нього ділянках. Ця зона покрита туго натягнутою слизовою оболонкою, яка майже не має підслизового шару і називається периферійною фіброзною зоною.

Третя зона покрита слизовою оболонкою, яка прикріплена до періоста за допомогою шару, що складається переважно із жирової тканини. Ця зона має середню податливість і називається жировою.

Четверта зона — задня третина твердого піднебіння — має підслизовий шар, багатий на слизові залози, який включає небагато жирової тканини; цей шар м'який, пружинить у разі вертикального навантаження, має найбільшу податливість і називається залозистою зоною.

Заданими Шпренга, податливість слизової оболонки ротової порожнини у різних ділянках неоднакова і коливається в межах 0,3-4 мм. Знання ступеня податливості необхідне у разі визначення меж базису протеза та виготовлення знімного зубного протеза.

СПЕЦІАЛЬНА ПІДГОТОВКА РОТОВОЇ ПОРОЖНИНИ ПЕРЕД ПРОТЕЗУВАННЯМ

Нерідко стан тканин беззубої ротової порожнини не дозволяє здійснювати протезування. Тому лікар стоматолог-ортопед проводить цілий комплекс заходів щодо підготовки тканин ротової порожнини до протезування. Таку підготовку найчастіше проводять на коміркових відростку та частині і слизовій оболонці, яка їх покриває. Детальний опис обсягу операцій щодо виправлення форми коміркових відростка і частини, хірургічна підготовка твердого піднебіння, видалення тяжів та рубців слизової оболонки протезного ложа й інші спеціальні методи описані у розділі "Підготовка ротової порожнини до протезування".

Щодо підготовки самих коміркових відростка та частини, то найчастіше доводиться видаляти кісткові виступи — екзостози, що звичайно утворюються після видалення ікол та неправильних дій хірурга-стоматолога, який після екстракції зуба не перевіряє краї комірки. Наявність гострих кісткових виступів є серйозною перешкодою для ефективного протезування.

Часто на нижній щелепі доводиться проводити хірургічним шляхом корекцію гребеня коміркової частини, що ще й покривається атрофічною слизовою оболонкою. Але не завжди можна провести коміркоектомію, особливо коли висота коміркової частини незначна. Така операція у цій клінічній ситуації може значно поліпшити умови для протезування.

У разі задавнених випадків, довготривалого користування неякісними знімними протезами можна спостерігати фіброзні тяжі слизової оболонки, їх ще називають рухомим гребенем. У такому разі рухомий гребінь необхідно висікати, але бувають і винятки, коли атрофія коміркового відростка виражена, а хірургічне втручання ще більше погіршить умови для протезування.

Під час підготовки слизової оболонки ротової порожнини до протезування необхідно дотримуватися правил обов'язкового ліквідування її запалення. Це передусім лікування гінгівітів, папілітів і, особливо, "протезних стоматитів". Проведення ортопедичних заходів за наявності гострих запальних процесів у ротовій порожнині неприпустиме.

Крім описаних існують ще інші чинники, які створюють серйозні перешкоди для протезування. Необхідно назвати такі, як гіпертрофічні розростання слизової оболонки в ділянці гребеня коміркового відростка, низьке прикріплення вуздечок та тяжів слизової оболонки. За їх наявності звичайно проводять хірургічні втручання.

Деякі вчені запропонували свої оригінальні методи підготовки ротової порожнини у складних клінічних умовах. Так, Вассмунд пропонує такі методики оперативних втручань з метою поліпшення умов для фіксації протезів:

1) поглиблення присінка рота;

2) перенесення місць прикріплення м'язів;

3) утворення необхідного склепіння;

4) видалення основи виличного відростка.

Мейснер, П.П.Львов описали випадки створення ними хірургічним шляхом кісткових тунелей на нижній щелепі із закріпленням у них металевих стержнів для фіксації нижнього повного зубного протеза.

Грюнфельд, Н.Н.Знаменський намагалися поліпшити фіксацію протезів за рахунок імплантації штучних пунктів (платинових циліндрів) у щелепні кістки.

Г.Б.Брахман запропонувала використання трупного хряща для відновлення коміркового відростка, але серйозні недоліки не дозволили впровадити цей метод у практику, так само як і не знайшли широкого використання пластмаси для відновлення його висоти.

Запропоновано спосіб використання піднадкісткового металевого каркаса зі штифтами, що виступають, за С.Кеммером.

Кемені та Варга пропонували використовувати ретромолярну ділянку для поліпшення фіксації нижніх знімних протезів за допомогою пелотів з металевими стержнями.

Усі ці методи операцій та удосконалень не знайшли широкого використання у клініці ортопедичної стоматології через дуже високий відсоток ускладнень та небажання хворих ними лікуватися.

ПИТАННЯ ДЛЯ САМОКОНТРОЛЮ

1. Які особливості обстеження хворого з повною відсутністю зубів?
2. Який механізм виникнення старечої прогенії?
3. Які особливості класифікації беззубих верхньої та нижньої щелеп?
4. Для чого проводять оцінку стану слизової оболонки ротової порожнини та за якими авторами?
5. У разі яких клінічних випадків застосовувати повні знімні пластинкові протези без спеціальної підготовки недоцільно?
6. Яка тактика за наявності на комірковому відростку екзостозів?
7. Які терміни початку ортопедичного лікування повними знімними пластинковими протезами після видалення останнього зуба на щелепах?
8. Які методики використовують для поліпшення умов застосування повних знімних пластинкових протезів?

ФІКСАЦІЯ. СТАБІЛІЗАЦІЯ ТА РІВНОВАГА ПОВНИХ ЗНІМНИХ ПРОТЕЗІВ

Проблема фіксації повних знімних зубних протезів на беззубих щелепах вирішується уже протягом більше ніж двох століть. За цей час запропоновано велику кількість методів фіксації протезів на беззубих щелепах, створено низку класифікацій для їх використання і систематизації. Ми вважаємо, що найпрактичнішою є класифікація, запропонована Б.К.Бояновим, за якою усі методи фіксації протезів діляться на механічні, біомеханічні, фізичні та біофізичні.

Серед механічних методів фіксації насамперед необхідно назвати метод фіксації П.Фошара за допомогою пластинкових золотих пружин, які згодом були замінені на спіральні. Спосіб не знайшов широкого використання через велику кількість ускладнень.

До механічних методів фіксації треба віднести також методи, які були запропоновані Вайном: для збільшення маси протеза на нижню щелепу в базис уводили вольфрам.

Паршин запропонував вкладку із олова масою 30-40 г. Зельбах використовував альмальговану пластмасу з наступним її покриттям звичайною пластмасою. На жаль, усі методи механічної фіксації є неефективними у зв'язку зі специфічними умовами, в яких функціонують повні знімні зубні протези.

Біомеханічні методи для свого застовування потребують певних умов. Це насамперед використання анатомічних утворень, або, як їх ще називають, анатомічної ретенції. Серед запропонованих методів необхідно назвати метод Кемені; останній запропонував для поліпшення фіксації нижнього протеза пелоти, які розміщували під внутрішньою косою лінією.

Анатомічна ретенція може бути використана також на верхній щелепі для застосування наясенних кламерів у разі добре вираженого коміркового відростка та збережених горбів верхньої щелепи. Як і механічні, біомеханічні методи не знайшли широкого застосування для протезування у разі повної відсутності зубів на щелепах.

Прогресивнішими, на нашу думку, є фізичні методи фіксації, раціональне зерно яких використовується і нині, але про це мова піде пізніше. Фізичні методи фіксації належать до старих, в основу яких покладено створення різниці атмосферного тиску. У разі використання цього методу в базисі протеза, який звернений до твердого піднебіння, створюють камеру. Після уведення протеза в ротову порожнину і притискання до твердого піднебіння у камері створюється від'ємний тиск, що сприяє поліпшенню його фіксації Стримувальна сила камери невелика, і вона ефективна нетривалий час. Використання камер дуже обмежене. Слизова оболонка під дією несприятливих чинників гіпертрофується, що може бути причиною її малігнізації.

У свій час широкого застосування набули протези з присмоктувальними камерами Рауе. Але досить швидко від них відмовилися через ускладнення, які

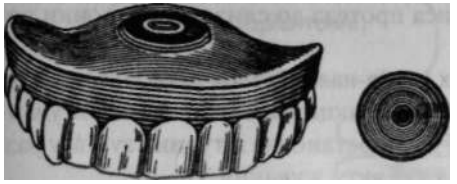

Мал. 146. Фіксація повного знімного протеза за допомогою камери Рауера (пояснення у тексті)

були описані вище, а також через те, що камери призводили до перфорації твердого піднебіння (мал. 146).

Використання магнітів було запропоновано відносно недавно. Однієї думки щодо їх використання немає. Але широкого застосування вони не знайшли через складну технологію їх використання.

Біофізичні методи фіксації протезів грунтуються на використанні законів фізики та анатомічних особливостей меж протезного ложа. Тут необхідно пригадати, що використання розрідженого простору у свій час мало як негативні, так і позитивні сторони. Ми маємо на увазі використання його не на одній окремій ділянці, а на всій площі під базисом протеза. Необхідно уточнити, що у разі використання камери замикальний клапан виникав по її краю. Якщо використовувати це явище, то межа переноситься на край протеза і контактує з межею протезного ложа, де рухома слизова оболонка, контактуючи з краєм протеза, запобігає потраплянню повітря під базис.

Крайовий замикальний клапан виникає за умови, коли край протеза дещо відтісняє слизову оболонку перехідної складки. Для створення цих сприятливих умов необхідна участь слизової оболонки, розміщеної дещо вище від перехідної складки. Ділянки слизової оболонки, які беруть участь у створенні крайового клапана, називають клапанною зоною. Треба зазначити, що це поняття не анатомічне, а функціональне (мал. 147).

Під час акту жування протез зміщується і просвіт між базисом протеза та слизовою оболонкою збільшується, а об'єм повітря залишається стабільним. За рахунок цього під базисом протеза створюється і зберігається від'ємний тиск, що утримує протез на протезному ложі.

Розглянувши в історичному аспекті способи фіксації, можна зупинитися на таких поняттях, як фіксація, стабілізація та рівновага повних знімних зубних протезів.

Фіксацією називається стійкість повного знімного зубного протеза на тканинах протезного ложа у стані спокою. Для досягнення фіксації достатньо адгезії. Адгезія виникає між двома поверхнями, що дуже пришліфовані і між ними знаходиться тонкий шар рідини, тоді вони щільно примикають одна до одної.

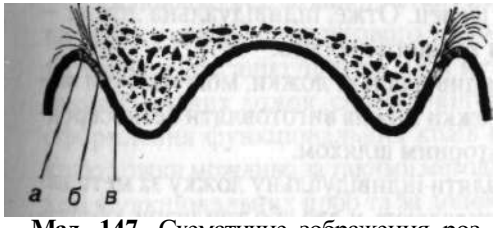

Мал. 147. Схематичне зображення розміщення нерухомої слизової оболонки (а), нейтральної зони (б), перехідної складки (в)

Стійкість протеза під час нежувальних рухів називається стабілізацією. Для стабілізації необхідно використати спеціальну методику зняття функціонального відбитка, який за-

безпечить функцію присмоктування базиса протеза до слизової оболонки ротової порожнини.

Стійкість протеза під час жувальних рухів називається **рівновагою.** Для досягнення рівноваги недостатньо адгезії та функціонального присмоктування, необхідна ще функціональна (анатомічна) постановка штучних зубів, у разі якої створюється множинний контакт під час акту жування.

Усі поняття мають добре відображення у разі протезування верхньої щелепи, зовсім інші умови та результати протезування на нижній щелепі, що зумовлено її функціями, особливостями анатомічної будови, площею протезного ложа.

ФУНКЦІОНАЛЬНІ ВІДБИТКИ ТА ЇХ КЛАСИФІКАЦІЯ

Для досягнення хорошої фіксації, стабілізації та рівноваги повних знімних зубних протезів необхідно досягти крайового прилягання протеза та створення максимального замикального клапана. Досягнути цих необхідних умов можна за допомогою функціональних відбитків. Функціональним відбитком називається відбиток, який відображає стан тканин протезного ложа під час функції. Родоначальником використання функціональних відбитків вважається Шротт (1864). Метод Шротта не отримав широкого застосування через свою складність, тим більше, що для хорошої фіксації протеза немає необхідності знімати функціональний відбиток із використанням усіх органів ротової порожнини, а достатньо провести кілька функціональних проб. Тому функціональним відбитком вважають відбиток, який отримано індивідуальною ложкою і краї якого сформовано за допомогою спеціальних функціональних проб.

У практичній діяльності лікаря стоматолога-ортопедр доцільно користуватися робочою класифікацією відбитків, запропонованою Є.І. Гавриловим (1985)(схема3).

ІНДИВІДУАЛЬНІ ЛОЖКИ

Прототипами сучасних методик отримання індивідуальних ложок можна вважати методику Шротта, який знімав із щелеп анатомічні відбитки, відливав моделі, за якими готували штамп і контрштамп та штампували з металу індивідуальні ложки для верхньої і нижньої щелеп. Отже, індивідуальна ложка — це ложка, що виготовляється окремо для кожного хворого.

Матеріалом, з якого виготовляють індивідуальні ложки, можуть бути метали, термопластичні маси, пластмаси. Ложки можна виготовляти безпосередньо в ротовій порожнині, а також лабораторним шляхом.

У ротовій порожнині можна виготовляти індивідуальну ложку за методикою ЦІТО. Пластинку базисного воску складають у два або три шари, обрізають приблизно за формою щелепи, розігрівають на вогні й уводять у ротову порожнину, де виконують обтискування анатомічних утворень. Процес продовжують до повного відтворення протезного ложа. Метод точний, але потребує багато часу, а міцність таких ложок невелика.

Схема 3. Класифікація відбитків за Є.І.Гавриловим (1985)

У лабораторних умовах індивідуальні ложки виготовляють за допомогою методики ДонМІ, в апараті СОШУ конструкції проф. Е.Я. Вареса та ін. їх можна також виготовляти із стандартних пластинок АКР-П та самотвердіючої пластмаси (карбопласт).

МЕТОДИКА ОТРИМАННЯ ФУНКЦІОНАЛЬНИХ ВІДБИТКІВ

Основною метою даного етапу лікування у разі повної відсутності зубів на щелепах є створення кругового замикального клапана, який буде забезпечувати хорошу фіксацію протеза. Цієї мети можна досягти шляхом використання індивідуальних ложок, способи виготовлення яких описані вище, та методик оформлення функціональних країв відбитка. Формування функціонального краю ложки можливо за такими методиками: за допомогою пасивних рухів, шляхом функціональних проб та за допомогою власне функціональних рухів. Метод оформлення функціонального краю ложки вперше розробив Шротт. За допомогою пасивних рухів лікар сам проводить оформлення функціонального

краю ложки. Але лікарю важко оптимально підібрати розмах рухів для кожного хворого. Ця методика досить суб'єктивна, а значить і певною мірою неточна.

Недосконаліть методики з використанням пасивних рухів для оформлення функціонального краю ложки спонукала вчених шукати інший шлях вирішення цього питання. Слід сказати про таких учених, як Фіш, Слек, Свенсон, а також пригадати роботи Гербста, який у 1957 р. описав повний комплекс проб для формування країв індивідуальної ложки та функціонального відбитка. Гербст урахував те, щоб кожна функціональна проба включає в себе рухи губ, язика, акт ковтання, відкривання рота. Він довів, що за допомогою функціональних проб, цілеспрямованого оформлення країв індивідуальної ложки та майбутнього функціонального відбитка можна створити круговий замикальний клапан.

ПРИПАСУВАННЯ ІНДИВІДУАЛЬНОЇ ЛОЖКИ НА НИЖНЮ БЕЗЗУБУ ЩЕЛЕПУ

Готову індивідуальну ложку, виготовлену одним із вищезгаданих методів, необхідно спеціально підготувати. Слід звільнити вуздечку нижньої губи, язика, бічні складки слизової оболонки, створюючи тим самим виїмки по краю ложки. Крім того, краї ложки вкорочують так, щоб вони не доходили 2 мм до перехідної складки. Слизові горбки покривають ложкою частково або повністю, залежно від їх стану. Після проведення цих обов'язкових маніпуляцій.розпочинають припасування ложки за допомогою проб Гербста (мал. 148).

Під час першої проби хворого просять широко відкрити рот і здійснити акт ковтання. Якщо під час ковтання ложка зміщується, необхідно вкоротити її край від місця позаду слизового горбка до щелепно-під'язикової лінії. Після цього хворого просять помалу відкривати рот. Якщо ложка в цей час піднімається ззаду, її необхідно вкоротити на ділянці від горбків до місця, де пізніше у базисі буде розміщуватися другий моляр; необхідно дотримуватися правила: ніколи не залишати повністю відкритими слизові горбки. Якщо піднімається передня частина ложки, то її вкорочують у ділянці між іклами.

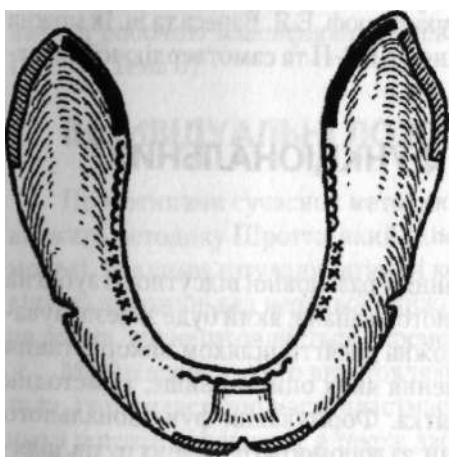

Мал. 148. Припасування індивідуальної ложкинанижнющелепузаГербстом(пояснення утексті)

Під час другої проби проводять язиком по червоній окрайці нижньої губи; якщо ложка піднімається, то її вкорочують по краю, який проходить уздовж щелепно-під'язикової лінії.

Під час третьої проби хворому пропонують доторкнутися кінчиком язика до щоки за умови напівзакритого рота. Ділянка, яку необхідно вкоротити, знаходиться на відстані 1 см від середньої лінії на під'язиковому краї ложки. Під час рухів язика вліво вкорочення може бути справа, а вправо, навпаки, зліва.

Четверта проба полягає у висуненні язика в напрямку до кінчика носа; вкороченню підлягає ділянка ложки, що розміщена біля вуздечки язика.

П'ята проба включає активні рухи мімічних м'язів, складання губ трубочкою. Якщо ложка піднімається, то її необхідно ще раз вкоротити по зовнішньому краю між іклами. Усі рухи повинен здійснювати сам пацієнт. Контроль за індивідуальною ложкою проводять, злегка надавлюючи на неї, після чого вона повертається на протезне ложе. Гострі краї ложки, що утворилися після її укорочування, зішліфовують і полірують.

Особливу увагу надають формуванню замикального клапана під'язикової ділянки. Для цього на внутрішньому краї ложки в ділянці премолярів формують восковий валик товщиною 8-10 мм, який попередньо розігрівають. Хворий виконує рухи язиком, як під час проби 3. Валик має заповнити простір між під'язиковою залозою та нижнім краєм коміркової частини.

ПРИПАСУВАННЯ ІНДИВІДУАЛЬНОЇ ЛОЖКИ НА ВЕРХНЮ БЕЗЗУБУ ЩЕЛЕПУ

Індивідуальну ложку на верхню щелепу, виготовлену за одним із описаних способів, спочатку необхідно попередньо припасувати. Маніпуляції повторюються так само, як і на нижній щелепі. Це звільнення вуздечки верхньої губи, бічних складок слизової оболонки, ложку вкорочують, де необхідно, щоб вона не доходила 2-3 мм до перехідної складки. Предметом особливої уваги має бути топографія лінії А та її співвідношення з індивідуальною ложкою. Загальноприйнято, що індивідуальна ложка має перекривати лінію А на твердому піднебінні на 1-2 мм. Після того краї ложки окантовують ортопедичним коректором "Ортокор", який попередньо нарізають смужками та розігрівають у гарячій воді. „Ортокор" накладають на краї ложки так, щоб він продовжував її, а в місці контакту з лінією А його наклеюють на внутрішню поверхню ложки, щоб відтиснути м'які тканини цієї ділянки.

Після проведення усіх підготовчих маніпуляцій розпочинають припасування індивідуальної ложки на верхній щелепі за допомогою проб Гербста.

Перша проба полягає у широкому відкриванні рота. Якщо ложка в цей час зміщується, то її необхідно вкоротити по краю, який контактує з верхньощелепними горбами та місцем уявного розміщення молярів (мал. 149).

Під час другої проби хворому пропонують засмоктувати щоки. Якщо у такому разі ложка зміщується, то її необхідно вкоротити в ділянці щічних складок.

Під час третьої проби хворі витягують губи в трубочку. Зміщення ложки з

Мал. 149. Припасування індивідуальної ложки на верхній та нижній щелепах (пояснення у тексті)

протезного ложа свідчить про те, що її необхідно вкоротити у фронтальному відділі.

Слід пояснити, що використання „Ортокору" для окантування індивідуальних ложок нижньої та верхні ої щелеп під час проведення проб Гербста значно пришвидшує процес формування функціонального краю ложки. У місцях, де край ложки чинить тиск на підлеглі тканини, „Ортокор" зміщується з нього. У такому разі „Ортокор" у тому місці відгортають, а край ложки вкорочують. Якщо виконувати одну за одною такі маніпуляції, завершальне функціональне оформлення країв ложки не становить труднощів.

Проби Гербста ефективні за наявності добре збережених коміркових відростка і частини та малоефективні у разі значної або повної атрофії, особливо коміркової частини, де дуже важко створити замикальний клапан. Крім того, методики проведення та зняття функціональних відбитків не забезпечують об'ємного відтворення майбутнього базису протеза.

Це спонукало П.Т.Танрикулієва розробити та впровадити метод об'ємного моделювання. Його дослідження засвідчили, щотип беззубої нижньої щелепи та обсяг протезного простору не є випадковими, це явища залежні.

Суть методики П.Т.Танрикулієва, яка доповнена Г.Л.Савіді, полягає у тому, що на готовий нижній протез наносять тонкий шар силіконової маси і вводять у ротову порожнину; процедуру повторюють кілька разів, пропонуючи хворому без особливих зусиль закрити рот та виконати рухи щоками і язиком. Очистивши зуби та базис від залишків маси, протез гіпсують зворотним способом, базис забирають і формують новий. Протези, виготовлені за даною методикою, виглядають масивнішими, ніж ті, що виготовлені за допомогою проб Гербста, але цей недолік компенсується кращою фіксацією.

Функціональні відбитки з верхньої та нижньої щелеп знімають підготовленими індивідуальними ложками за допомогою спеціальних відбиткових мас, наприклад, цинкевгенолової маси "Repin" або високоякісних сучасних силіконових мас (Stomaflex cream, Speedex, President, 3M тощо). Нині мови про використання гіпсу або термопластичних мас немає, їх згадують лише в історичному аспекті.

МЕТОДИКИ ОТРИМАННЯ КОМПРЕСІЙНИХ ВІДБИТКІВ

Згідно з класифікацією Є.І.Гаврилова, другою великою групою методів отримання відбитків є методи, в яких використовуються різні ступені відтискання слизової оболонки. Зокрема, розрізняють розвантажувальні та компресійні відбитки. Перші отримують без тиску або з мінімальним тиском індивідуальної ложки з відбитковим матеріалом на тканини протезного ложа. Другі розраховані насамперед на використання податливості слизової оболонки ротової порожнини, тому їх знімають, застосовуючи значні силові зусилля.

Використання для зняття відбитків розвантажувального або компресійного методу є дискусійним. Так, К.Румпель, Шпренг, Гойпл вважають, що слизова оболонка ротової порожнини повина перебувати в анатомічних умовах як під час зняття відбитка, так і під час користування протезом. Вони вважають за доцільне знімати компресійні відбитки. їм суперечать Кемені, Вільд, які вважають, що протези, виготовлені за компресійними відбитками, створюють постійний тиск на тканини протезного ложа, а це спричиняє їх атрофію. Наступна група вчених (Д.І.Бетельман, І.М.Оксман) не віддають переваги жодному із методів. Вони вважають, що вибір повністю залежить від умов ротової порожнини. Розвантажувальні відбитки, на їх думку, показано знімати за умови малорухомої слизової оболонки, а під тиском або компресійні — якщо слизова оболонка податлива.

Розвантажувальні відбитки можна отримати індивідуальними ложками з отворами, які спеціально створені для виходу відбиткової маси.

У якості відбиткових необхідно використовувати маси, які мають добру текучість, еластичність. Кращими тут є силіконові маси, що відповідають цим вимогам.

Компресійний відбиток знімають під постійним тиском, який забезпечує стискання судин слизової оболонки твердого піднебіння.

Ефективність використання розвантажувального або компресійного відбитка необхідно оцінювати з таких позицій: впливу на слизову оболонку ротової порожнини та фіксацію протеза, а також впливу на перебіг атрофічних процесів у коміркових відростку та частині і кістках лицевого скелета.

ВИЗНАЧЕННЯ ТА ФІКСАЦІЯ ЦЕНТРАЛЬНОГО СПІВВІДНОШЕННЯ БЕЗЗУБИХ ЩЕЛЕП

Визначення та фіксація центрального співвідношення беззубих щелеп складаються з таких послідовних етапів. Це підготовка прикусних валиків, визначення міжкоміркової висоти, фіксація центрального співвідношення щелеп.

, У зуботехнічній лабораторії за функціональними відбитками відливають

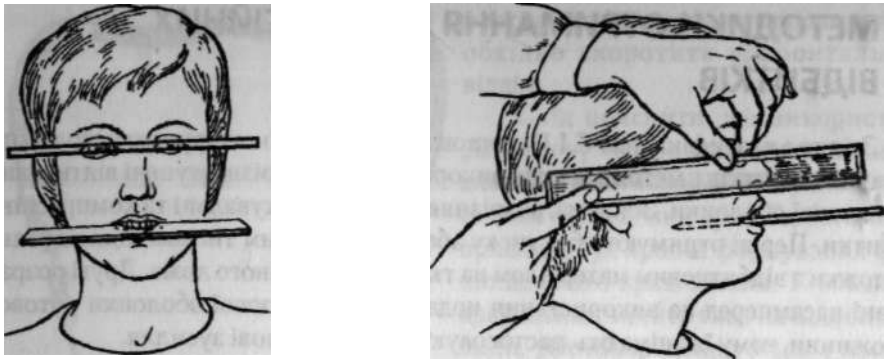

Мал. 150. Орієнтири лиця у разі визначення та формування протетичної площини (пояснення у тексті)

моделі, за якими виготовляють воскові базиси з прикусними валиками. їх висота у ділянці фронтальних зубів в середньому дорівнює 1,5 см, а в ділянці молярів — 0,5-0,8 см. Зниження висоти прикусних валиків у напрямку до жувальних зубів пояснюється тим, що висота природних зубів зменшується у напрямку від різців до молярів .

Роботу починають з прикусним валиком на верхній щелепі. Під час формування протетичної площини беруть до уваги дві лінії: камперовську і зіничну (мал. 150). Камперовська лінія проходить через середину козелка вуха до нижнього крила носа.

У ділянці жувальних зубів валик формують паралельно камперовській (носо-вушній) лінії, а в ділянці фронтальних зубів — паралельно лінії зіниць. Уведений верхній прикусний валик підрізають так, щоб за умови напівзакритого рота його край випинався з під верхньої губи на 1-2 мм. Цим самим установлюють лінію для визначення висоти різальних країв фронтальних зубів. Після визначення висоти прикусного валика у фронтальній ділянці необхідно привести його оклюзійну поверхню відповідно до зіничної лінії. Для цього беруть дві лінійки, одну розміщують на оклюзійній поверхні валика, другу — в проекції зіничної лінії. Якщо досягнуто паралельності лінійок, то вважають, що оклюзійна площина у фронтальній ділянці сформована правильно. Потім розпочинають формування оклюзійної поверхні у бічній ділянці. Для цього використовують дві лінійки. Одну розміщують на лиці по камперовській лінії, іншу — на валику. Валики підрізають доти, поки лінійки не стануть паралельними.

Після закінчення роботи з верхнім прикусним валиком розпочинають припасування нижнього. Слід зазначити, що з цього моменту всі маніпуляції щодо нарощування або зрізання проводяться тільки на нижньому валику. Припасуванням добиваються щільного прилягання по всій оклюзійній поверхні верхнього та нижнього валиків у передньо-задньому та трансверзальному напрямках і розміщенню їх щічних поверхонь в одній площині.

Для перевірки прилягання прикусних валиків у бічних відділах беруть холодний шпатель й уводять між прикусними валиками; якщо між ними є щільний контакт, то ввести шпатель без зусилля не вдається, а якщо між ними немає щільного контакту, шпатель вільно входить і валики розсуваються. У такому разі необхідно на одному із валиків відповідно до клінічної ситуації зрізати або добавити смужку воску.

Закінчивши з припасуванням прикусних валиків, переходять до визначення міжкоміркової висоти.

Міжкоміркова висота — це відстань між вершинами коміркових відростка та частини, яка забезпечує оптимальні умови для функціонування м'язів, суглобів та інших складових частин лицевого відділу. Правильно визначена міжкоміркова висота дозволяє відновити попередні контури лиця.

Нині найбільшого застосування набули два методи визначення міжкоміркової висоти — це антропометричний та анатомо-фізіологічний. Застосовуваний раніше анатомічний метод не використовується у чистому вигляді, він став складовою частиною анатомо-фізіологічного методу.

Антропометричний метод дозволяє визначити міжкоміркову висоту, враховуючи знання про пропорційність побудови окремих частин лиця. Слід зазначити, що його застосування є ефективним за умови класичної побудови частин лиця.

Так, Цейзинг у результаті проведених досліджень визначив точки, які поділяють лице людини за принципом "золотого" перетину, або "золотого" поділу, тобто поділу у крайньому і середньому відношеннях (мал. 151).

Для полегшання вирішення цього завдання Герингер запропонував циркуль власної конструкції, який автоматично визначає точку "золотого" перетину. Пристрій складається із двох циркулів. Вони з'єднані так, що ніжки великого циркуля розділені в крайньому та середньому положеннях. Тільки на одній ніжці великий відрізок розміщений ближче до шарніру, а другий — далі від нього. Яку б відстань не вимірювали ним, середня ніжка завжди ділить його у крайньому та середньому відношенні (мал. 152).

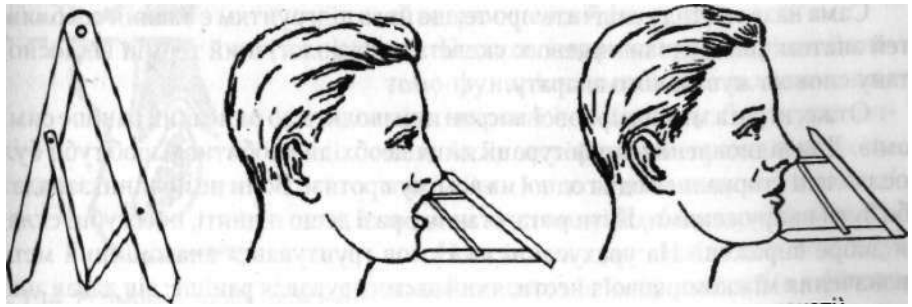

Мал. 151. Поділ лиця за принципом "золотого" перетину (пояснення у тексті)

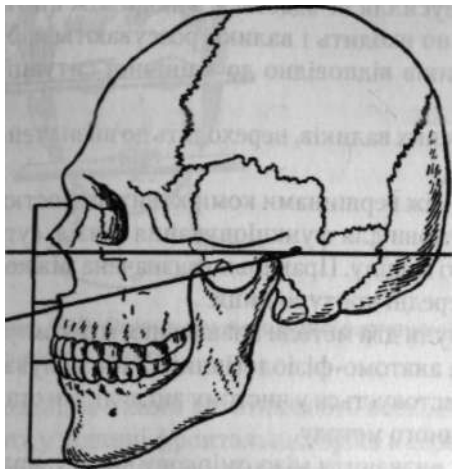

Мал. 152. Поділ лиця для визначення міжкоміркової висоти (пояснення у тексті)

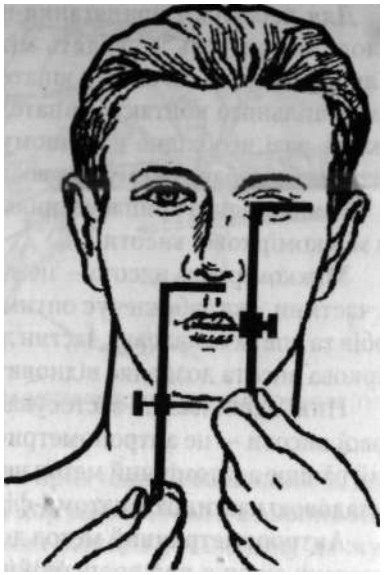

Мал. 153.Визначення міжкоміркової висоти за Водсворт-Уайтом

Існує метод визначення міжкоміркової висоти за Водсворт-Уайтом. Суть його в тому, що використовують рівність відстаней між серединами зіниць до лінії змикання губ та від основи носової перегородки до нижньої частини підборіддя (мал. 153).

Як уже зазначалося, антропометричні методи визначення міжкоміркової висоти мають багато недоліків і використовувалися раніше, нині ж широкого застосування набув анатомо-функціональний метод.

АНАТОМО-ФУНКЦІОНАЛЬНИЙ МЕТОД ВИЗНАЧЕННЯ МІЖКОМІРКОВОЇ ВИСОТИ

^ Сама назва методу свідчить про те, що його підгрунтям є знання особливостей анатомічної будови лицевого скелета та фізіологічний термін відносного стану спокою жувального апарату.

Отже, втрата міжкоміркової висоти призводить до описаних раніше симптомів. Для відновлення конфігурації лиця необхідно добитися, щоб губи були рослаблені і торкалися одна одної на всьому протязі. Вони не повинні западати або бути напруженими. Кути рота у такому разі дещо підняті, носогубні складки добре виражені. На урахуванні цих умов грунтувався анатомічний метод визначення міжкоміркової висоти, який застосовувався раніше; він давав значний відсоток помилок. Тому даний метод доповнили знаннями нормальної

фізіології про положення відносного спокою нижньої щелепи. Як відомо, поза розмовою та жуванням зубні ряди людини рідко знаходяться у контакті зі своїми антагоністами. В абсолютної більшості людей нижня щелепа в цей час буває дещо опущеною і між зубними рядами з'являється проміжок від 1 до 8 мм. Як було встановлено, нижня щелепа в такому положенні утримується за допомогою антигравітаційного рефлексу. Цей стан також пов'язаний з фізіологічним спокоєм м'язів жувального апарату, які знаходяться у стані максимального розслаблення. Стану відносного спокою жувального апарату сприяють певні взаємовідношення органів, які обмежують ротову порожнину.

Використання описаних умов дало можливість вченим стоматологам-ортопедам розробити анатомо-функціональний метод визначення міжкоміркової висоти.

Хворому, який знаходиться у стоматологічному кріслі, ручкою наносять дві крапки на кінчик носа та на підборіддя і ведуть з ним розмову на будь-яку тему, не акцентуючи увагу на моментах протезування. Після завершення розмови заміряють відстань між нанесеними крапками, процедуру повторюють кілька разів до отримання вірогідного результату. Це і буде визначений стан відносного фізіологічного спокою нижньої щелепи.

Після уведення прикусних валиків відстань між нанесеними крапками вимірюють знову. Вона називається оклюзійною висотою і має бути меншою, ніж висота спокою, на 2-3 мм. Наданому етапі лікарі-ортопеди найчастіше допускають помилки, у разі яких можна занизити міжкоміркову висоту або її завищити. Якщо ці помилки не ліквідувати на даному етапі, то вони виявляються знову уже у виготовлених повних знімних зубних протезах.

Для підтвердження правильного визначення міжкоміркової висоти анатомо-фізіологічним методом використовують розмовну пробу. Хворого просять вимовити декілька букв або складів *(о, і, м, п* тощо). В цей час стежать за ступенем змикання прикусних валиків. Якщо помилок не допущено, то розмикання має бути в межах 5-6 мм, якщо ж воно перевищує 5-6 мм, то можна думати про заниження висоти, а якщо щілина менша ніж 5 мм — про можливе завищення її (мал. 154).

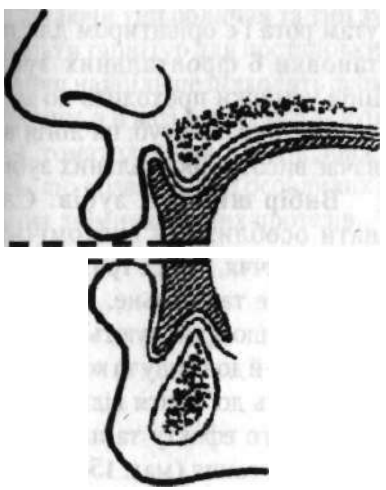

Мал. 154. Розмовнапробаіпоясненняу тексті) ція

На жаль, і широко застосовуваний анатомо-функціональний метод визначення міжкоміркової висоти не є абсолютно точним. Адже застосування середньої величини (2-3 мм) не є точним тому, що в кожної людини відстань між зубними рядами різна.

Наступним дуже важливим етапом у лікуванні повної відсутності зубів є фіксація визначеного центрального співвідно-

шення зубних рядів. Раніше широко застосовували методику, яку запропонував Г.І.Сидоренко, з використанням гіпсових блоків.

Для фіксації нижньої щелепи у положенні центральної оклюзії голову хворого закидають дещо дозаду, шийні м'язи у такому разі напружуються, блокуючи рух нижньої щелепи вперед. Потім вказівні пальці кладуть на оклюзійну поверхню нижнього валика в ділянці молярів, щоб вони одночасно торкалися і кутів рота, незначно відводячи їх убік. Хворого просять широко відкрити рот, зробити ковтальний рух, одночасно з цим великими пальцями створюють невеликий тиск на підборіддя. Проведення такої маніпуляції звичайно забезпечує фіксацію нижньої щелепи у положенні центральної оклюзії. Даний клінічний прийом необхідно повторити кілька разів. Саму фіксацію проводять за описаною методикою тільки для забезпечення хорошого з'єднання між валиками, на верхньому вирізають заглибину в ділянці фронтальної групи зубів та дві — в бічних ділянках жувальних зубів. На нижній прикусний валик у відповідних ділянках приливають пластинки базисного воску. Перед самою фіксацією їх розігрівають зуботехнічним шпателем і проводять фіксацію нижньої щелепи у положенні центральної оклюзії.

Після фіксації щелеп у центральному співвідношенні наносять на прикусні валики орієнтовні лінії: присередню лінію, лінію ікол і лінію шийок верхніх передніх зубів, або лінію усмішки (мал. 155).

Присередня лінія проходить між центральними різцями. Правильно визначена, вона є добрим орієнтиром для постановки зубів у фронтальній ділянці, а точніше, центральних різців. Спеціальних орієнтирів для її нанесення немає, але можна орієнтуватися на вуздечку верхньої щелепи та умовну лінію, яка проходить через середину лиця та верхню губу.

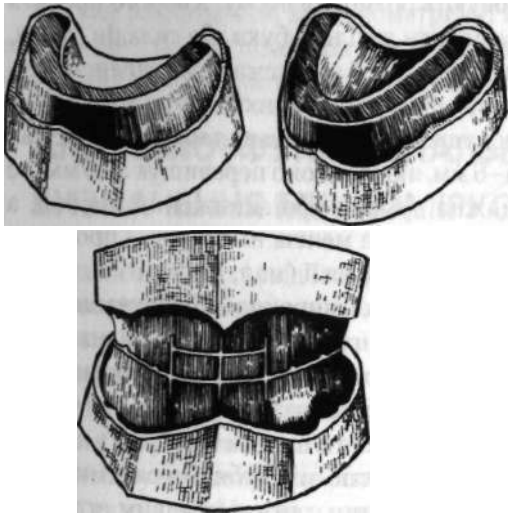

Мал. 155. Прикусні валики з нанесеними орієнтирами

Лінія, що проходить через дистальні поверхні ікол, відповідає кутам рота і є орієнтиром для постановки 6 фронтальних зубів. Лінія усмішки проходить по межі червоної окрайки губ; ця лінія визначає висоту фронтальних зубів.

Вибір штучних зубів. Слід знати особливості анатомічних типів обличчя, яких є три: квадратне, конічне та овальне. Заводські гарнітури, що враховують не тільки форму, але й довжину та колір зубів, дозволяють добитися відновлення естетичного ефекту та найкращої функції жування (мал. 156).

Важливим є правильний підбір фронтальних зубів. Дослід-

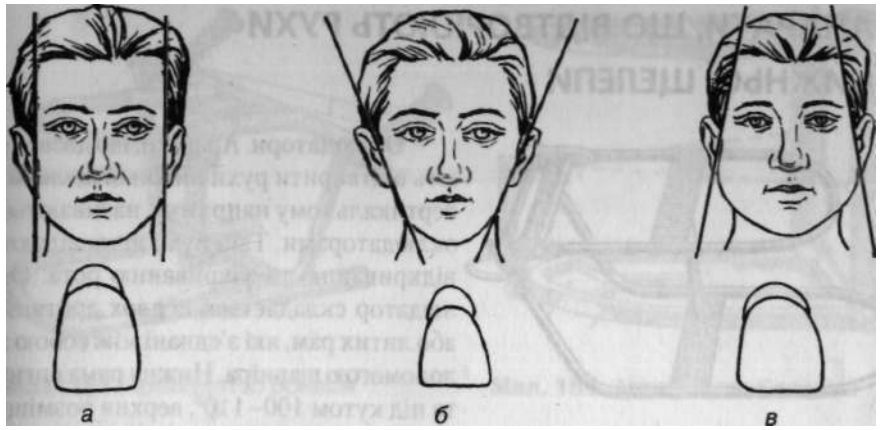

Мал. 156. Типи обличчя з відповідною формою зубів: а — квадратне; *б* — конічне; *в* — овальне

ження, проведені Вільямсом у 1907 р., засвідчили, що форми зубів, характерної тільки для однієї раси, немає. Він виділив три групи зубів, що мають характерні ознаки, для фронтальної ділянки, особливо центральні та бічні різці. Зуби першого типу характеризуються паралельними або майже паралельними лініями контактних поверхонь на протязі половини їх довжини або більше, починаючи від різального краю. Другий тип характеризується наявністю на контактних поверхнях ліній, які різко конвертують так, що у разі їх продовження вони можуть перетинатися біля верхівки зуба.

Зуби третього типу відрізняються двовипуклими лініями на дистальній, а деколи — і на медіальній поверхнях. Усі поверхні і кути зубів третього типу заокруглені і мініатюрні.

Знаючи тип обличчя та тип зубів фронтальної ділянки, можна ефективно підібрати гарнітур для постановки штучних зубів. Так, у разі квадратного типу обличчя найбільше підходять зуби першого типу, у разі конічного — зуби другого типу, а в разі овального — зуби третього типу.

Стоматологічна промисловість України випускає багату гаму штучних зубів, що дозволяє без особливих проблем підібрати необхідний гарнітур для повних знімних зубних протезів.

АПАРАТИ, ЩО ВІДТВОРЮЮТЬ РУХИ НИЖНЬОЇ ЩЕЛЕПИ

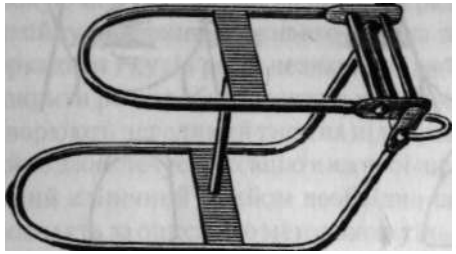

Мал. 157. Оклюдатор (пояснення у тексті)

Оклюдатори. Апарати, що дозволяють відтворити рухи нижньої щелепи у вертикальному напрямку, називаються оклюдаторами. Такі рухи відповідають відкриванню та закриванню рота. Оклюдатор складається із двох дротяних або литих рам, які з'єднані між собою за допомогою шарніра. Нижня рама вигнута під кутом 100-110°, верхня розміщена в горизонтальній площині і має вертикальний штифт для фіксації міжкоміркової висоти. На відміну від рухів нижньої щелепи у людини в оклюдаторах рухається верхня рама (мал. 157).

Апарати, які дозволяють відтворити певною мірою горизонтальні (передньо-задні та бічні) рухи, називаються **артикуляторами.** Перший анатомічний артикулятор сконструював у 1858 р. основоположник артикуляційної теорії Бонвіль. В основу побудови анатомічного артикулятора Бонвіль узяв результати досліджень черепів, а саме відстань між головками нижньої щелепи і різцевою точкою, яка дорівнює в середньому 10 см. З'єднавши ці точки, отримують трикутник, який було названо за іменем автора. Трикутник Бонвіля є одним з основних елементів побудови багатьох анатомічних артикуляторів. Основний недолік його полягає у горизонтальному розміщенні суглобових шляхів (мал. 158).

Артикулятори з використанням для побудови середніх значень кутів суглобових та різцевих шляхів отримали назву артикуляторів із середніми (стандартними) визначеними суглобовими шляхами. Прикладом їх може бути артикулятор Сорокіна.

Артикулятор Сорокіна. Сконструйований артикулятор дозволяє відтворити всі рухи нижньої щелепи вперед, назад, вправо і вліво (мал. 159).

Складається він із двох рам - верхньої та нижньої, які з'єднані між собою. Рухомою є верхня рама. Нахил суглобового шляху по відношенню до оклюзійної площини дорівнює 30°, бічного суглобового — 17", сагітального різцевого — 40° і бічного різцевого (готичний кут) - 120". Орієнтирами для закріплення нижньої моделі у просторі артикулятора є три точки: вказівник середньої лінії **і** два випини на вертикальній частині нижньої рами.

Артикулятор Гізі. Дослідження Валькера, проведені в 1898 р., і пізніші дослідження Гізі засвідчили, що середній нахил суглобового горбка коливається між ЗО та 35°, тому нахил суглобових шляхів у 33° прийнято для артикуляторів із середньою установкою. Висота у всіх анатомічних артикуляторах (від Бонвіля до Гізі) утримувалася за допомогою гвинта, розміщеного посередині між суглобами позаду гіпсових моделей. Таке розміщення третьої точки значно перекручувало просторове розміщення щелеп. Ці недоліки Гізі вирішив шляхом переносу штифта висоти на передню частину артикулятора.



Мал. 158. Артикулятор Бонвіля

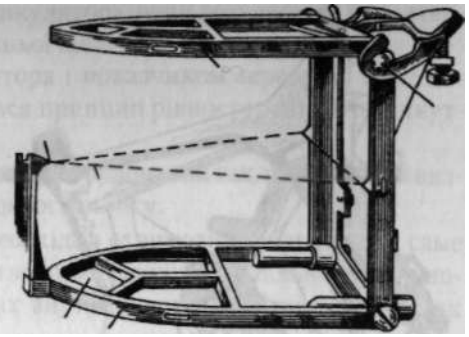

Мал. 159. Артикулятор Сорокіна

Артикулятор Гізі "Сімплекс II". Триточковий артикулятор Гізі, який він назвав "Сімплекс П", належить до артикуляторів зі середньою установкою нахилу суглобових шляхів і різцевого ковзання. Артикулятор Гізі дуже практичний, він може передавати бічні рухи щелепи. Суглобове ложе широке і знаходиться позаду суглобової осі. Ця особливість артикулятора дозволяє малорухомій суглобовій головці під час бічних рухів рухатися у колі конструкційного центру **і** робити незначні рухи вбік. До незначних незручностей роботи з ним необхідно віднести неможливість імітації фізіологічного відкривання рота (мал. **160).**

Артикулятор Монсона. Побудова цих артикуляторів із середньою установкою оклюзійних кривих грунтується на теорії Монсона. Поздовжні осі зубів верхньої та нижньої щелеп перетинаються в одній точці, яка знаходиться над решітчатою кісткою у ділянці *crista galli*. За Монсоном, ця точка є центром кулі, а оклюзійні поверхні зубних рядів розміщуються по кривій її нижнього сегмента. До недоліків теорії необхідно віднести неврахування даних анатомії і фізіології нижньощелепного суглоба та особливостей рухів нижньої щелепи. Артикулятори Монсона знайшли застосування в основному в Америці. До артикуляторів типу Монсона відносять артикулятори Водсворта і Хегмена (мал. **161).**

Друга велика група анатомічних артикуляторів характеризується установкою індивідуальних суглобових шляхів. До них належать артикулятори Христенсена, Сноуа, Шварца, Гізі-Трубайт, Ганау, СІА, сконструйований Хайтом (мал. **162).**

Універсальні артикулятори побудовані, як й інші пристрої даного типу, вони мають дві рами — верхню **і** нижню (основа).

Верхня рама має три точки опори: дві в суглобах і одну - на різцевій площадці. Суглоби артикулятора побудовані по типу скронево-нижньощелепно-

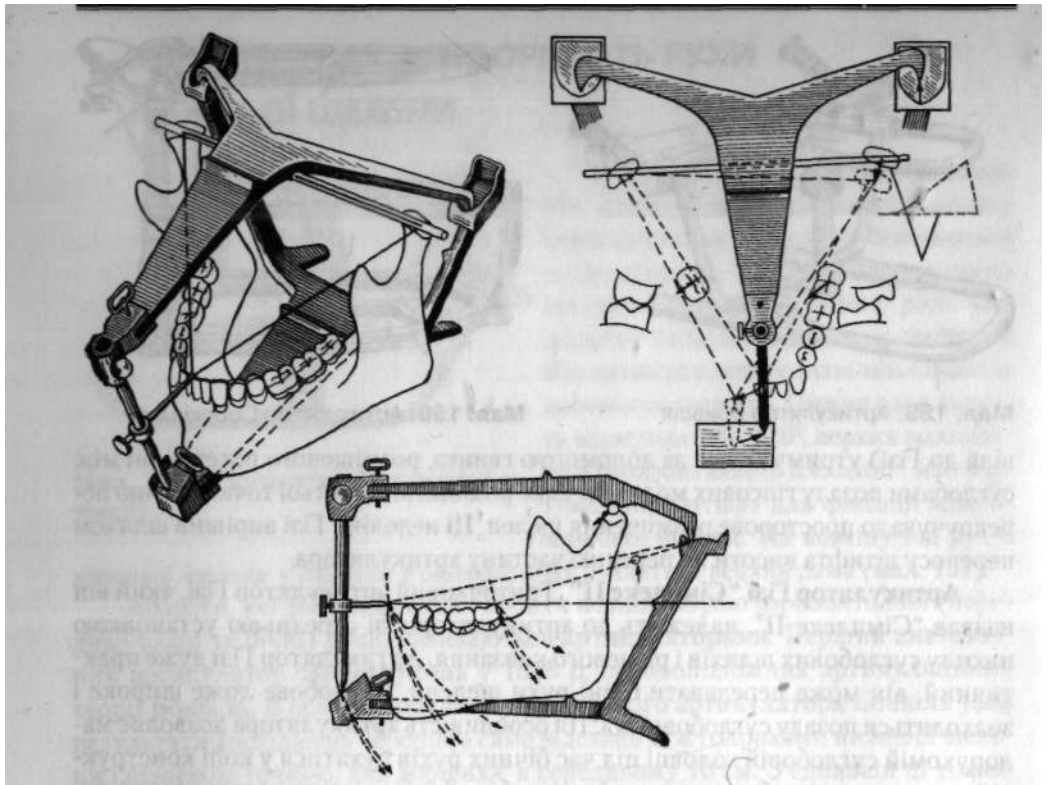

Мал. 160. Артикулятор Гізі "Сімплекс II" (пояснення у тексті)

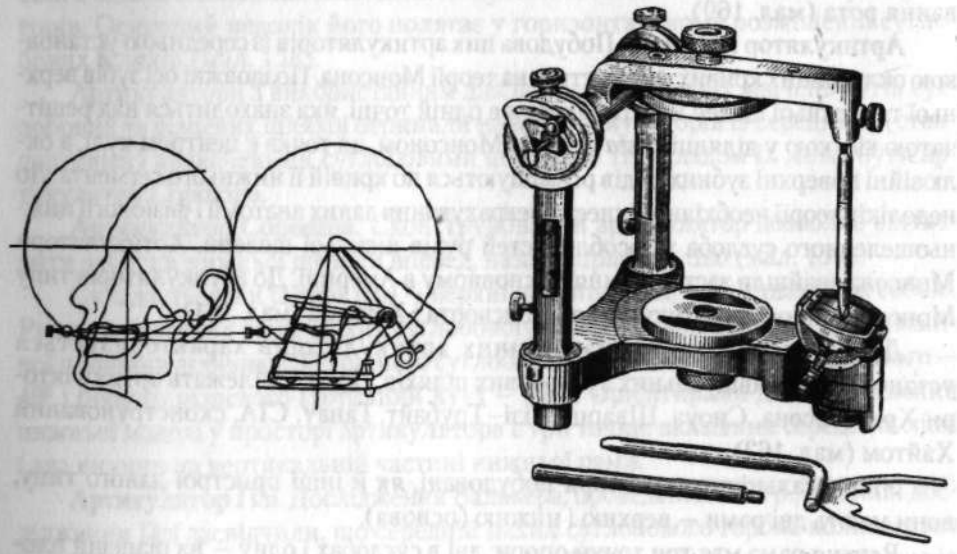

Мал. 161. Артикулятор Монсона

Мал. 162. Артикулятор Ганау

го. З'єднуючи верхню і нижню рами артикулятора, вони розраховані на відтворення різних індивідуальних рухів нижньої щелепи.

Відстань між суглобами артикулятора і показчиком середньої лінії дорівнює 10 см, тут також використовується принцип рівностороннього трикутника Бонвіля.

Універсальний суглобовий артикулятор побудований так, що дозволяє визначити будь-який кут суглобового і різцевого шляху.

Але перед тим як визначити кут, необхідно отримати вихідні дані, а саме величину кута сагітального та бічного суглобових шляхів і сагітального та бічного різцевих шляхів методом спеціальних внутрішньоротових та позаротових записів.

ІНДИВІДУАЛЬНИЙ ЗАПИС РУХІВ НИЖНЬОЇ ЩЕЛЕПИ

Анатомічна постановка зубів у середньому артикуляторі не завжди забезпечує контакт штучних зубів у ділянці молярів під час рухів нижньої щелепи. Це пояснюється тим, що середні артикулятори побудовані на основі даних вимірювань нахилу суглобового та різцевого шляхів. Тому в деяких клінічних ситуаціях, коли у хворого є значні індивідуальні відхилення від середніх вимірів, у разі дуже крутого або похилого суглобовому шляху анатомічна постановка зубів у середньому артикуляторі виявляється малоефективною. У таких випадках доводиться провести індивідуальне визначення нахилу суглобового та різцевого шляхів за допомогою внутрішньоротового або позаротового методів і тоді вже ставити штучні зуби в індивідуальному анатомічному артикуляторі.

ПОЗАРОТОВИЙ МЕТОД ЗАПИСУ РУХІВ НИЖНЬОЇ ЩЕЛЕПИ

Для позаротового методу запису рухів нижньої щелепи використовують реєструвальний пристрій Гізі. Пристрій складається з металевої підковоподібної пластинки і лицевої дуги. Підковоподібна пластинка кріпиться на нижньому прикусному валику в ділянці фронтальних зубів і з'єднується з лицевою дугою. Кінці лицевої дуги оснащені олівцями і розташовані в ділянці суглобів. На щоку спереду від вуха накладають папір, до якого спрямовані загострені кінці олівців.

Потім прикусні валики верхньої та нижньої щелеп уводять у ротову порожнину і просять хворого зімкнути щелепи у положенні центрального співвідношення. Лікар проводить контроль виконання даної процедури. Після цього хворого просять рухати нижньою щелепою допереду та вбік. Штифти у такому разі ковзають по амальгамі або пластичній масі, залишаючи слід. У результаті отримують індивідуальний запис рухів нижньої щелепи.

Прикусні валики виводять з ротової порожнини, дають час для затвердіння амальгамі і переносять на моделі в індивідуальний безсуглобовий артикулятор.

ФЕНОМЕН КАТЦА-ЕФРОНА-ГЕЛЬФАНДА

Ці автори запропонували застосовувати у разі створення індивідуальної оклюзійної поверхні феномен Хрістенсена шляхом внутрішньоротового запису з використанням шарнірного оклюдатора.

За методикою Ефрона (1929) після визначення центрального співвідношення щелеп і гіпсування моделей в оклюдатор проводять постановку фронтальних зубів на обох щелепах, а в ділянці жувальних зубів зберігають висоту прикусних валиків. У клініці вводять воскові шаблони в ротову порожнину і пропонують пацієнту зімкнути зуби в передній оклюзії; в утвореному в такому разі клиноподібному дефекті розміщують і закріплюють з обох боків на нижньому валику восковий валик, який під час змикання щелеп роздавлюється, набуваючи клиноподібної форми і заповнючи цей проміжок. Прикусні валики виводять з ротової порожнини, охолоджують і знову вводять у рот, пропонуючи пацієнту стиснути щелепи в центральній.оклюзії і уважно стежачи за цим станом. За такої умови утворюється просвіт між фронтальними зубами, для ліквідації якого необхідно на верхньому прикусному валику зрізати віск у вигляді клину, після чого поверхня прикусного валика набуває випуклої форми, тобто створюється сагітальна оклюзійна крива, по якій і проводять постановку жувальних зубів верхньої щелепи, а потім — нижньої.

А.Я.Катц і З.П.Гельфанд (1937) модифікували цей метод, замінивши воскові прикусні валики на стенсові, а також змінили методику формування оклюзійної кривої. За їхньою методикою прикусні валики за шириною і висотою повинні приблизно відповідати зубним рядам. Розміщення валиків на комірковому відростку, висота і співвідношення їх контролюється і коригується у ротовій порожнині хворого.

Корекція валиків у ротовій порожнині дозволяє, по-перше, їх припасувати, по-друге, хворий звикає закривати рот без спонукання і керування з боку лікаря. Усі ці маніпуляції призводять до втоми жувальних м'язів, що і буде сприяти набуванню щелепами положення відносного фізіологічного спокою, а це, в свою чергу, полегшить визначення правильного центрального співвідношення щелеп. Сагітальна і поперечна криві формуються за допомогою феномена Христенсена. Для цього валики покривають кашкою із пемзи або наждаку, після чого пропонують пацієнту виконати різноманітні рухи нижньою щелепою. Потім на валиках роблять позначки і фіксують їх у ротовій порожнині у положенні центральної оклюзії, переносять на моделі і гіпсують в оклюдатор з переднім штифтом.

Постановку штучних зубів починають на моделі верхньої щелепи, замінивши твердий базис з оклюзійним валиком на воскові. У такому разі всі зуби, за винятком бічних різців (вони відстають на 0,5 мм), повинні торкатися площини нижнього оклюзійного валика. Постановку зубів на нижній щелепі проводять у щільному контакті з антагоністами верхньої щелепи. Використання даної методики дає економію часу, не вимагає використання дорогих анатомічних артикуляторів, знижує відсоток помилок під час визначення центрального співвідношення щелеп, тим самим зменшує кількість браку і переробок протезів.

ПИТАННЯ ДЛЯ САМОКОНТРОЛЮ

I.Дати визначення поняттям "фіксація", „стабілізація", „рівновага повних знімних протезів".
2.За допомогою яких методів та засобів досягають поліпшення фіксації повних знімних протезів?
3.Хто і для чого вперше запропонував знімати функціональні відбитки?
4.За якими методиками виготовляють індивідувальні ложки?
5.У чому суть припасування індивідуальних ложок на верхню та нижню щелепи за допомогою проб Гербста?
б.Для чого отримують функціональні відбитки з урахуванням податливості слизової оболонки ротової порожнини?
7.Що таке фізіологічний стан спокою?
8.Для чого використовують такі лінії, як камперовська та зінична?
9. Які правила роботи з прикусними валиками на верхній та нижній щелепах?
10. Які методи визначення центрального співвідношення щелеп?
11. У чому суть фіксації центрального співвідношення щелеп?
12. Яка різниця між артикуляторами та оклюдаторами, їх застосування?
13. Для чого необхідно знати феномен Катца-Ефрона-Гельфанда?

АНАТОМІЧНА ПОСТАНОВКА ЗУБІВ ЗА УМОВИ ПРОГЕНІЧНОГО ТА ПРОГНАТИЧНОГО СПІВВІДНОШЕННЯ ЩЕЛЕП

У разі прогенічного співвідношення щелеп постановку фронтальних зубів проводять у прямому прикусі або за правилами ортогнатичного прикусу, розширюючи верхню дугу і звужуючи нижню таким чином, щоб нижні жувальні зуби перекривали верхні. Для цього нижні праві жувальні зуби ставлять на верхній щелепі зліва, а нижні ліві — на верхній щелепі справа. Зуби верхньої щелепи в такому ж порядку розміщують на нижній щелепі. У разі різко вираженої прогенії постановку фронтальних зубів проводять у прогенічному прикусі із забезпеченням контакту губної поверхні — верхніх і язикової поверхні — нижніх фронтальних зубів, верхній зубний ряд вкорочують на один премоляр з обох боків. Сагітальна оклюзійна крива розташовується по склу з меншою кривизною, ніж у разі ортогнатичного прикусу, премоляр торкається скла тільки щічним горбком, піднебінний горбок відстає від площини скла на 0,5 мм. Перший моляр торкається площини медіальними щічними і піднебінними горбками, дистальні горбки відстають від площини на 0,5 мм. Другі моляри торкаються площини скла тільки медіальними щічними горбками, інші горбки відстають від площини на 1 -1,5 мм.

Постановка штучних зубів у разі прогнатичного прикусу має певні особливості, а саме зменшується довжина дуги на два премоляри (не проводять постановку перших премолярів з кожного боку). В усьому іншому постановка зубів проводиться за загальноприйнятими правилами.

Виготовлення протезів із штучними яснами у передньому відділі має свої особливості: потовщують базис у ділянці верхньої губи, що поліпшує естетичний вигляд хворого. Для ефективного відновлення естетичних і функціональних норм постановку верхніх фронтальних зубів проводять на приточці дещо зміщеними в оральний бік від середини коміркового відростка, а нижніх — у присінковий. Але у такому разі порушується замикальний клапан і, як наслідок, погіршується фіксація протезів.

АНАТОМІЧНА ПОСТАНОВКА ЗУБІВ ПО СКЛУ

Колись широкого застосування у нас набула методика постановки штучних зубів по склу за М.Є.Васильєвим. Вона дозволяє проводити постановку штучних зубів не тільки в артикуляторі, але й у простому шарнірному оклюдаторі, оскільки штучні зуби розміщують у певному порядку по відношенню до протетичної площини (мал. 163).

Постановку штучних зубів по склу за умови різних видів прикусу завжди починають з верхньої щелепи. Для цього скло приліплюють до верхнього оклюзійного валика, потім проводять зрізання частини прикусного валика нижньої щелепи на товщину 2-3 мм, приклеюють тонкі стовпчики розм'якшеного воску і змикають оклюдатор до упору штифта міжкоміркової висоти. Скляну пластинку приліплюють розплавленим воском до прикусного валика нижньої щелепи, відокремлюють від верхнього валика і починають постановку штучних зубів верхньої щелепи (мал. 164).

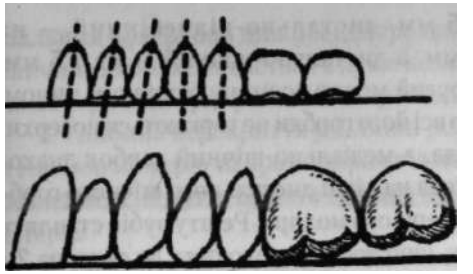

Мал. 163. Постановка зубів по склу (пояснення у тексті)

Верхні різці розміщують по обидва боки від присередньої лінії так, щоб різальними краями вони торкалися поверхні скла. По відношенню до коміркового відростка різці та ікла розміщують так, щоб 2/3 їх товщини розташовувалося дозовні від його середини. Бічні різці розміщують з медіальним нахилом різального краю до центрального різця і з невеликим поворотом медіального кута допереду. Різальний край їх не доходить до поверхні скла на 0,5 мм.

Ікло повинно торкатися поверхні скла, його ставлять з невеликим нахилом різального краю до середньої лінії. Група фронтальних різців та ікла утворюють півколо.

Перший премоляр розміщують так, щоб він торкався поверхні скла тільки щічним горбком, піднебінний відстає від скла на 1 мм. Другий премоляр торкається поверхні скла обома горбками, перший моляр — тільки медіально-піднебінним горбком. Медіально-щічний горбок відстає від скла на

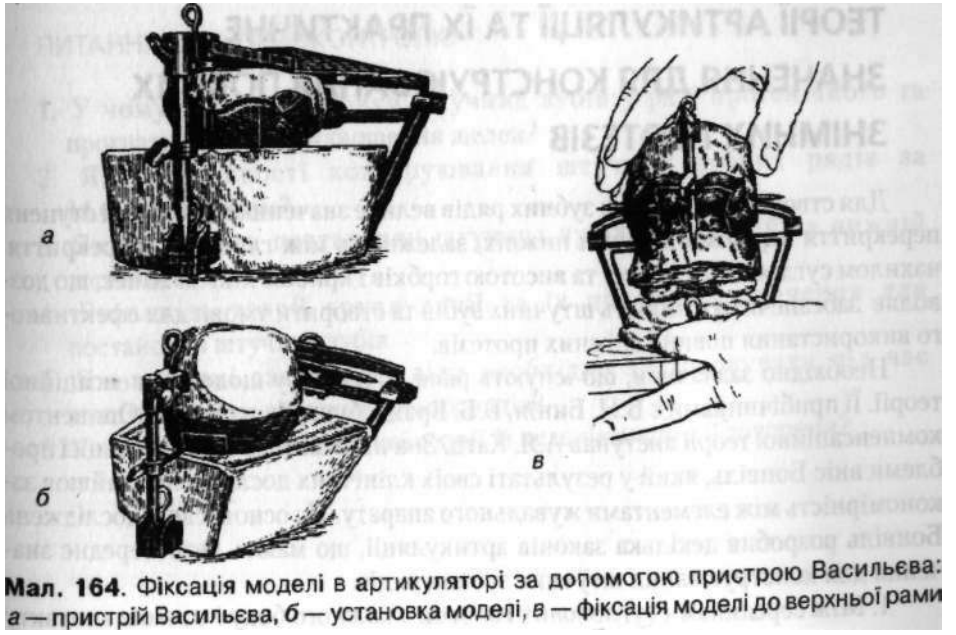

Мал. 164. Фіксація моделі в артикуляторі за допомогою пристрою Васильєва: *а* — пристрій Васильєва, *б* — установка моделі, *в* — фіксація моделі до верхньої рами

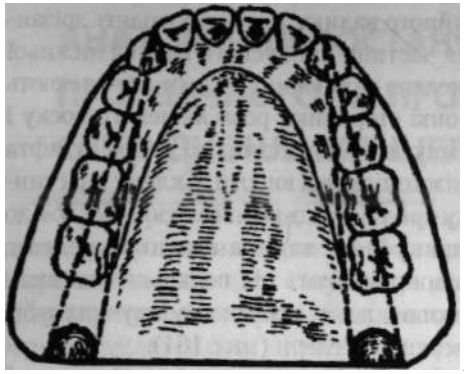

Мал. 165. Постановка жувальних зубів нижньої щелепи по відношенню до трикутника Паунда

0,5 мм, дистально-піднебінний — на 1 мм, а дистально-щічний — на 1,5 мм. Другий моляр розміщують таким чином, що всі його горбки не торкаються поверхні скла, а медіально-щічний горбок знаходився на рівні дистального щічного горбка першого моляра. Решту зубів ставлять так, щоб вони не доходили до скла на 2-2,5 мм. Для забезпечення фіксації протезів під час функціонування обов'язковою є постановка жувальної групи зубів суворо посередині гребеня коміркового відростка. Цього правила необхідно дотримуватись і в разі постановки нижніх фронтальних різців та жувальних зубів.

Після завершення конструювання штучного зубного ряду верхньої щелепи за ним проводять постановку штучних зубів нижньої щелепи. Першими ставлять другі премоляри, потім — жувальні зуби і перші премоляри, орієнтуючись за допомогою трикутника Паунда (мал. 165), в останню чергу проводять постановку фронтальної групи зубів.

Використовуючи постановку штучних зубів за методикою М.Є.Васильєва, отримують на штучних зубних рядах сагітальну та трансверзальну оклюзійні криві, які забезпечують ефективне функціонування повних знімних протезів у ротовій порожнині.

ТЕОРІЇ АРТИКУЛЯЦІЇ ТА ЇХ ПРАКТИЧНЕ ЗНАЧЕННЯ ДЛЯ КОНСТРУЮВАННЯ ПОВНИХ ЗНІМНИХ ПРОТЕЗІВ

Для створення штучних зубних рядів велике значення має знання ступеня перекриття верхніми різцями нижніх, залежність між глибиною перекриття, нахилом суглобового шляху та висотою горбків і кривою лінією Шпеє, що дозволяє забезпечити стійкість штучних зубів та створити умови для ефективного використання повних знімних протезів.

Необхідно зазначити, що існують різні точки зору щодо компенсаційної теорії. її прибічниками є Б.Н. Бинін, Б. Б. Брандсбург, Канторович. Опонентом компенсаційної теорії виступав А.Я. Катц. Значний вклад у вирішення цієї проблеми вніс Бонвіль, який у результаті своїх клінічних досліджень знайшов закономірність між елементами жувального апарату. На основі своїх досліджень Бонвіль розробив декілька законів артикуляції, що мають безпосереднє значення для конструювання штучних зубних рядів.

I. Між серединами суглобових головок з кожного боку і точкою контакту різальних поверхонь нижніх центральних різців розміщується простір у 10 см, величина якого коливається в дуже незначних межах. Таким чином утворюється рівносторонній трикутник зі сторонами 10 см.

2. Глибина перекриття у ділянці різців не є довільною, а залежить від висоти горбків молярів та премолярів, від положення цих зубів у щелепній дузі і від кривизни всієї дуги. Висота горбків поступово зменшується від премолярів до молярів.

3. Різці керують усіма рухами нижньої щелепи в напрямку до верхньої, подібно як ікла у деяких тварин. Якщо різці верхньої щелепи не перекривають нижніх різців, то моляри і премоляри, відповідно, не можуть мати достатньо розвинутих горбків, а якщо горбки і є, то вони стираються протягом якогось проміжку часу.

4. Під час жування у разі рухів нижньої щелепи вліво зовнішні і внутрішні горбки молярів з лівого боку переміщуються на відповідні горбки верхньої щелепи, в той же час з правого боку нижньої щелепи зовнішні горбки переміщуються на внутрішні горбки верхньої щелепи. Під час рухів щелепи вправо відбувається те саме, тільки у зворотному порядку.

Крім того, Бонвілю удалося встановити, що незначні особливості форми зубів і зубних рядів залишаються у суворій відповідності і взаємно доповнюють один одного (цит. за Гофунгом "Основы протезного зубоврачевания", 1929)).

Закони Бонвіля ще раз підкреслюють, як важливо під час конструювання штучних зубних рядів ураховувати взаємозалежність різних елементів артикуляційної ланки.

ПИТАННЯ ДЛЯ САМОКОНТРОЛЮ

1. У чому суть постановки штучних зубів у разі прогенічного та прогнатичного співвідношення щелеп?
2. Які особливості конструювання штучних зубних рядів за М.Є. Васильєвим?
3. Який порядок постановки штучних зубів на верхній та нижній щелепах?
4. Розкажіть теорії артикуляції та їх практичне значення для постановки штучних зубів.
5. Які основні закони Бонвіля необхідно застосовувати під час конструювання штучних зубних рядів?
6. У чому суть компенсаційної теорії, її недоліки, хто є її авторами?

ПЕРЕВІРКА КОНСТРУКЦІЇ ПОВНИХ ЗНІМНИХ ПРОТЕЗІВ

Закінчивши постановку штучних зубів за одним із методів, зубний технік проводить попереднє моделювання базисів знімних протезів. Зокрема, краї воскового базису мають розміщуватися на позначених межах, мати товщину, яка відповідає функціональному відбитку. Краї мають бути гладенькими і заокругленими. Зуби очищають від воску, моделюють їх шийки.

Піднебінну поверхню жувальних зубів моделюють на одному рівні з поверхнею воскового базису. Для поліпшення фіксації протезів на нижній щелепі проводять моделювання невеликих під'язикових відростків у ділянці жувальних зубів. Після того восковий базис із штучними зубами передають у клініку.

Перевірка конструкції повних знімних протезів включає в себе низку дуже важливих і відповідальних етапів, а саме: перевірку постановки штучних зубів в оклюдаторі або артикуляторі, огляд моделей щелеп, перевірку воскового базису зі штучними зубами в ротовій порожнині.

Перед уведенням воскового базису зі штучними зубними рядами в ротову порожнину необхідно[4] детально перевірити постановку зубів в оклюдаторі або артикуляторі. Звертають увагу на колір, розміри і форму зубів, величину різцевого перекриття. Недопустимо перекриття нижніх різців верхніми більше ніж на 1-2 мм, це може бути причиною порушення фіксації протезів. Перевіряють ступінь перекриття щічних горбків нижніх жувальних зубів однойменними верхніми, розміщення штучних зубів щодо гребеня коміркових відростка і частини. Існує правило, згідно з яким нижні фронтальні зуби, жувальні зуби верхньої та нижньої щелеп мають розміщуватися тільки посередині коміркових відростка і частини. Верхні фронтальні зуби повинні розміщуватися так: 2/3 штучного зуба — попереду від середньої лінії коміркового відростка, а 1/3 - досередини від неї. Наступним етапом є перевірка всіх оклюзійних контактів бічної групи зубів як із присінкового, так і з піднебінного боку. Виявлені недоліки необхідно ліквідувати.

Під час огляду робочих моделей звертають увагу на те, чи немає тріщин, згладження контурів протезного ложа, у разі виявлення таких або інших недоліків їх бракують. У такому випадку необхідно зняти новий функціональний відбиток і відлити нову модель.

Для перевірки конструкції воскової композиції її обробляють спиртом і вводять у ротову порожнину, контролюючи правильність визначення міжкоміркової висоти й усіх компонентів центрального співвідношення щелеп. Міжкоміркову висоту перевіряють за допомогою анатомо-фізіологічного методу. Як свідчить досвід, найбільше помилок допускається на етапі фіксації центрального співвідношення щелеп. Найхарактернішою помилкою є випинання нижньої щелепи вперед у прогенічне співвідношення. Під час перевірки воскової композиції у такому разі спостерігається прогнатичне співвідношення зубних рядів, горбкове змикання жувальних зубів і збільшення міжкоміркової висоти на величину горбка. Між фронтальними зубами є щілина. Дещо рідше зустрічаються такі помилки, як фіксація центрального співвідношення у бічній (правій або лівій) і ще рідше — задній оклюзії. Далі перевіряють ступінь щільності прилягання між зубами-антагоністами. Якщо виявляють недоліки, їх ліквідовують відразу.

Особлива увага приділяється відповідності кольору, форми, величини зубів естетичним вимогам, зокрема, відповідності різальних країв фронтальних зубів лінії усмішки, лінії ікол, присередній лінії лиця. Для маскування постановку деяких штучних зубів з фронтальної групи проводять асиметрично.

Перевірка конструкції протеза закінчується уточненням меж протезного ложа на моделі.

Після перевірки воскової композиції знімного протеза в клініці його передають у зуботехнічну лабораторію для завершального моделювання воскового базису.

ЗАВЕРШАЛЬНЕ МОДЕЛЮВАННЯ ВОСКОВИХ БАЗИСІВ ЗНІМНИХ ПРОТЕЗІВ

Після закінчення перевірки воскової композиції знімних протезів перед гіпсуванням та з метою полегшання їх обробки після полімеризації необхідно провести завершальне моделювання воскового базису майбутнього повного знімного протеза. Для цього зубний технік приклеює на всьому протязі край штучних ясен до моделі. Замінює воскову пластинку, яка покриває тверде піднебіння, на тоншу (1,5-2мм) і без дротяної дуги. Місця з'єднання з базисом уздовж усіх штучних зубів згладжують. За наявності торуса твердого піднебіння або інших кісткових випинів створюють ізоляцію у базисі шляхом покриття цих утворень на моделі ізоляційними прокладками, а товщину базису відповідно збільшують. Шийки штучних зубів мають бути покриті воском на 0,5-1 мм, що сприяє їх надійному закріпленню у базисі. Віск між зубами оформляють у вигляді міжзубного сосочка трикутної форми. Поверхні штучних зубі в детально очищують від воску і чітко гравірують у ділянці шийок зубів для їх кращого закріплення у гіпсі кювети та для недопущення їх зміщення. У разі моделювання базису для нижньої щелепи воскову пластинку не замінюють, а базис роблять товстішим, ніж на верхній (2-2,5 мм), через малі розміри протезного ложа і великої можливості його поломок.

Після закінчення моделювання восковий базис разом з моделлю швидко проводять над полум'ям газового пальника і загладжують на воску всі нерівності, надаючи поверхні лискучого вигляду. Після закінчення моделювання воскової композиції її готують до гіпсування у стоматологічну кювету.

ГІПСУВАННЯ МОДЕЛЕЙ, СПОСОБИ ПАКУВАННЯ ПЛАСТМАСИ В СТОМАТОЛОГІЧНІ КЮВЕТИ. РЕЖИМИ ПОЛІМЕРИЗАЦІЇ

Моделі з восковою репродукцією повного знімного протеза відбивають від рами оклюдатора і проводять гіпсування оберненим способом (див.мал. 95). Модель поміщають на декілька хвилин у воду. Замішують гіпс і заповнюють ним верхню частину кювети, в яку занурюють модель так, щоб зуби і штучні ясна розміщувалися над її бортами. Загіпсовують тільки модель. Гіпс згладжують на рівні бортів кювети і поміщають її на декілька хвилин у холодну воду. Після цього, знявши дно з основи кювети, нижню частину її з'єднують з верхньою. Замішують гіпс і невеликими порціями заповнюють основу кювети, злегка похитуючи, щоб гіпс заповнив весь простір. Кювету закривають і поміщають під прес для видалення залишків гіпсу. Після кристалізації гіпсу половини кювети роз'єднують або спочатку поміщають у киплячу воду для розплавлення воску. Якщо на поверхні води з'являться сліди воску, кювету витягують із води, роз'єднують і після видалення залишків воску висушують. Для запобігання з'єднанню пластмаси базису з гіпсом моделі і виключення можливості проникнення води у пластмасу поверхню моделі покривають шаром ізоляційного лаку („Ізокол"), розчином мила тощо.

Суть оберненого способу гіпсування полягає у тому, що модель залишається у верхній частині кювети, а зуби переходять в її основу. Під час виготовлення повних знімних протезів раніше застосовували прямий метод гіпсування, коли як базисний матеріал використовували каучук, а штучні зуби виготовлялися з фарфору.

Пакування пластмас у стоматологічні кювети — складний і відповідальний технологічний процес. Від ретельності його виконання будуть залежати фізико-механічні властивості готових базисів протезів. Пакування пластмасового тіста проводять тільки в охолоджені кювети. Нині в роботі зуботехнічних лабораторій використовують два способи пакування пластмаси в стоматологічні кювети — компресійний та ливарний. Перед тим як перейти до їх описання, необхідно розглянути процес підготовки акрилових пластмас до пакування.

Для отримання виробу з високими фізико-механічними властивостями необхідно, щоб процес полімеризації проходив за оптимальних умов, а саме: необхідні оптимальне співвідношення мономера та полімера, повне дозрівання пластмасового тіста, створення та суворе дотримання температурного і часового режиму полімеризації. Приготування пластмасового тіста проводять у скляній або фарфоровій посудині. Оптимальними є об'ємні співвідношення мономера до полімера як 1:3. Спочатку наливають мономер, а потім насипають порошок, використовуючи для цього мірники. Суміш добре змішують і посудину закривають, щоб не було випаровування мономера. Точного співвідношення мономера та полімера визначити не вдається через те, що гранули полімера мають різну форму. Але потрібно використовувати інструкції заводу-виробника, де точно вказуються пропорції мономера та полімера. На практиці кількість мономера беруть з надлишком, але після насичення полімера залишок мономера видаляють. Для повного дозрівання пластмасового тіста необхідно 30-40 хв.

На процес дозрівання пластмасового тіста впливають температурні показники. Так, у теплі процес буде пришвидшуватися, і навпаки, на холоді буде йти повільніше.

У процесі дозрівання пластмасового тіста виділяють 4 стадії:

1) пісочну; маса нагадує змочений водою пісок;

2) ниток, що тягнуться; маса стає в'язкою, під час її розтягування з'являються тонкі нитки;

3) тістоподібну; маса відрізняється ще більшою густиною, під час розриву зникають нитки, які тягнуться, у цій стадії пластмасове тісто готове для пакування компресійним способом;

4) гумоподібну, з вираженими пружними властивостями.

Готове пластмасове тісто беруть чистими руками в необхідній кількості, надаючи йому відповідної форми: для верхньої щелепи — у вигляді пластинки, для нижньої — валика. Пластмасове тісто вміщують в одну із частин кювети, покривають зволоженим целофаном та об'єднують обидві частини кювети за допомогою преса, щоб видалити залишки пластмаси. Роз'єднавши частини кювети, видаляють целофан, перевіряють достатність пластмаси і проводять завершальне пресування. Кювету закріплюють у бюгелі й опускають у воду для наступної полімеризації.

Отримати вироби із акрилових пластмас можна також ливарним способом. Для цього використовують спеціальний шприц-прес та кювету. Перевагою цього методу є те, що пластмасове тісто подається під тиском, який можна регулювати. Залишки пластмаси виводять через відвідні канали. Тиск можна підтримувати протягом усього періоду пакування та полімеризації. Пластмасове тісто пакують у другій стадії або використовують спеціальну ливарну пластмасу — карбодент. Пакування та полімеризація пластмас ливарним способом забезпечує високу точність і зменшення кількості залишкового мономера.

Режим полімеризації можна проводити за допомогою водяної бані, а також апаратів спрямованої дії. Режим полімеризації акрилових пластмас за допомогою водяної бані включає низку послідовних операцій, які необхідно ретельно виконувати. Як було описано раніше, у разі пакування пластмаси компресійним способом бюгель занурюють у воду і починається сам режим полімеризації. Заводи-виробники для кожної акрилової пластмаси подають чітку інструкцію процесу полімеризації, якої необхідно дотримуватися. Загальноприйнято, що режим полімеризації проводиться за такою схемою: стоматологічну кювету нагрівають до кипіння протягом 1 год, кипіння необхід-

но підтримувати протягом 45 хв і витримувати кювету до повного охолодження. Якщо дотримувати правил полімеризації, рівень залишкового мономера в готових базисах протеза не повинен перевищувати 0,5 %.

ОБРОБКА ЗНІМНИХ ПРОТЕЗІВ ПІСЛЯ ПОЛІМЕРИЗАЦІЇ

Після завершення режиму полімеризації пластмаси і повного охолодження кювети розпочинають вивільнення її із стоматологічного бюгеля. Протез із кювети виймають дуже обережно. Спочатку забирають кришку і дно кювети і видавлюють увесь блок за допомогою пресу, а вже потім обережно звільняють протез від гіпсу. Звільнення протеза від гіпсу не зумовлює особливих труднощів, якщо була проведена хороша ізоляція поверхні гіпсової моделі.

Усунення нерівностей, кострубатості поверхні, залишків пластмаси з поверхні базису проводять за допомогою різних інструментів — напильників, штихилів, абразивних матеріалів, фрезів, борів. Краям протеза надають заокругленої форми, зберігаючи товщину і межі. Особлива увага надається обробці штучних зубів у місцях прилягання їх до штучного базису.

Під час обробки протеза шліфувальними кругами та іншим необхідно постійно зволожувати поверхню, яку обробляють, для запобігання перегріванню та деформації пластмаси.

Поверхню протеза, обернену до слизової оболонки ротової порожнини, обробляють дуже уважно, зрізаючи тільку видимі залишки пластмаси, щоб не порушити рельєф, який має відповідати мікрорельєфу слизової оболонки протезного ложа.

Для шліфування базису протеза використовують наждачний папір з різною величиною зерен, який закріпляють у паперотримачі бормашини. Шліфування починають спочатку грубим шліфувальним папером і закінчують дрібним, добиваючись гладенької поверхні.

Полірування починають із застосування повстяних фільців конусоподібної форми, наносячи на поверхню протеза пемзу, замішану на воді. Після появи гладенької поверхні фільц замінюють твердою щіткою, яка дозволяє відполірувати важкодоступні місця. Для надання поверхні дзеркального блиску використовують м'які щітки з ниток і крейду, замішану на воді або мінеральній олії. Поверхню протеза, звернену до слизової оболонки, та штучні зуби полірують м'якими щітками, без особливих зусиль, для запобігання стиранню пластмаси та порушенню форми і рельєфу.

ПИТАННЯ ДЛЯ САМОКОНТРОЛЮ

I.Яка послідовність під час перевірки конструкції повних знімних протезів?
2. На якому етапі проводять завершальне моделювання базисів повних знімних протезів?
З.Які існують способи гіпсування моделей у стоматологічні кювети?
4. Які способи формування акрилових пластмас у стоматологічні кювети?
5.Які є стадії дозрівання пластмасового тіста?
б.Яке значення дотримання режимів полімеризації під час виготовлення базисів повних знімних протезів?
7.У яких стадіях проводять формування пластмасового тіста у разі компресійного та литтєвого пресування?
8.Яка послідовність обробки готових повних знімних протезів?

ФІКСАЦІЯ ПОВНИХ ЗНІМНИХ ЗУБНИХ ПРОТЕЗІВ. КОРЕКЦІЯ. ПРОЦЕСИ АДАПТАЦІЇ

Фіксація повних знімних зубних протезів у ротовій порожнині — відповідальний клінічний момент. Сама процедура введення повних знімних зубних протезів особливих труднощів у лікаря стоматолога-ортопеда не викликає, але наступні етапи, що з цим пов'язані, вимагають від нього особливої уваги та терпіння.

Процедура фіксації готових повних знімних зубних протезів починається із детального їх огляду. Огляд протезів починають з виявлення видимих для ока нерівностей та тих, які визначають пальпаторно, і відразу усувають методом зішліфовування. Після уведення протеза в ротову порожнину перевіряють, чи не відстає базис від тканин протезного ложа та чи немає балансування, і тільки після цього хворому пропонують зімкнути зуби у положенні центрального співвідношення. Стійкість протезів на верхній щелепі перевіряють почерговим надавлюванням пальцями на передні та бічні зуби. Силу замикального клапана у ділянці м'якого піднебіння перевіряють, відхиляючи різальні краї верхніх зубів у присінковому напрямку, на нижній щелепі таким же чином визначають ступінь фіксації базису в дистальних відділах, почергово з правого та лівого боку.

Крім того, фіксацію протеза перевіряє сам хворий, який виконує задані лікарем рухи нижньою щелепою, мімічними м'язами та язиком. Базис протеза не повинен зміщуватися з протезного ложа під час звичайних м'язових скорочень. Під час фіксації повних знімних зубних протезів можна помітити заниження або завищення міжкоміркової висоти, фіксацію центрального співвідношення щелеп у бічній оклюзії, але найчастіше помилки допускаються у разі фіксації центрального співвідношення щелеп, коли хворий висуває нижню щелепу в передню оклюзію. За відсутності змикання у ділянці фронтальних або бічних зубів такі протези необхідно переробити. Визначені попередні контакти зубів, зони підвищеного тиску в межах базису протеза, а також місця, де м'язи надмірно перекриваються протезом, ліквідовують шляхом зішліфовування. Під час фіксації протезів обов'язково перевіряють бічні та передньо-задні рухи; штучні зуби, на яких підвищується прикус, особливо це стосується іклів, необхідно зішліфувати. Проводяться заходи для того, щоб під час рухів зберігався максимальний контакт між штучними зубами. Фронтальні зуби, якщо вони значно перекривають нижні, підлягають укороченню.

Лікар стоматолог-ортопед після вищеописаних маніпуляцій повинен дати рекомендації хворому щодо користування протезами у перші дні. Особливо це необхідно зробити, якщо повні знімні протези хворому виготовляють уперше. Отож необхідно наголосити на тому, що протез є стороннім тілом у ротовій порожнині і його необхідно так і сприймати. Часто буває, що після фіксації протезів у хворого виникають головний біль, нудота, позиви до блювання тощо. У такому разі йому рекомендують вивести протези з ротової порожнини. Важливим моментом під час користування протезами є перша доба. Хворого просять, якщо можливо, протягом першої доби не виймати протези з рота навіть на ніч. Звичайно лікар досить легко добивається правильного прилягання базису протеза до тканин протезного ложа, легкого введення та виведення його з ротової порожнини, але хворий через деякий час приходить до лікаря зі скаргами, що протез спричиняє біль у певних місцях, де він контактує зі слизовою оболонкою.

Процес ліквідації місць на базисі протеза, які травмують тканини протезного ложа, називається корекцією. Корекцію проводять звичайно починаючи уже з другого дня після фіксації протезів. Хворого просять не користуватися ними у разі відчуття болю, але приблизно за 2-4 год до відвідин лікаря протези обов'язково вводять у ротову порожнину. Лікар під час огляду слизової оболонки ротової порожнини без особливих зусиль визначає місця травмування тканин протезного ложа краєм базису протеза. Місця протеза, які зумовлюють травмування, підлягають зішліфуванню та поліруванню.

Кількість корекцій різна і може коливатися від однієї до десяти. У перший період користування протезами під час кожного відвідування хворого його необхідно підтримати психологічно, зазначивши, що він уже вимовляє слова, що йому стає легше вживати їжу, що через деякий час усі неприємні відчуття зникнуть. Описані моменти звикання хворого до повного знімного протеза мають назву „адаптація".

Термін „адаптація" означає пристосування, припасування. З точки зору фізіології ортопедичне лікування повними знімними протезами є дуже серйозним втручанням в організм людини і недооцінювати його складність лікарю неприпустимо.

Складні механізми адаптації можна краще зрозуміти, якщо звернутися до класичних робіт І.П. Павлова про процеси гальмування.

Повний знімний протез є незвичайним подразником, хворий відчуває його як стороннє тіло. Хворі часто зациклюються на відчуттях від протеза і його перебуванні в ротовій порожнині, що заважає їм виконувати роботу та повноцінно відпочивати.

На першому етапі одночасно з усіма перерахованими недоліками посилюється слиновиділення, що свідчить про першу фазу адаптації, яка ще має назву рефлекторного подразнення і продовжується від 1 до 3 діб. За характером цей рефлекс є безумовним, він нагадує реакцію, спричинену дією речовин, які не сприймаються організмом. Блювотний рефлекс спричиняється механічним подразненням рецепторів кореня язика або м'якого піднебіння. Цей рефлекс має захисний характер. Протягом першого тижня користування протезом відповідна реакція на подразнення починає стихати, відчуття стороннього тіла змінюється. Зменшується салівація, зникає блювотний рефлекс. Ці ознаки свідчать про те, що настала друга фаза адаптації, яка має назву умовнорефлекторного гальмування і продовжується протягом одного тижня.

У подальшому хворий перестає відчувати наявність протеза в ротовій порожнині, забуває про його існування і відчуває незручність лише тоді, коли протез необхідно вивести з рота. Третя фаза адаптації продовжується до 30-35 днів і має назву згасання умовнорефлекторних подразнень та повного звикання до протеза.

Цінним критерієм оцінки адаптації до знімних протезів є повна адаптація.

Є.І. Гаврилов (1978) вважає, що лікар повинен спостерігати за хворим до тих пір, поки не буде впевнений у настанні повної адаптації до повних знімних зубних протезів. Ці заходи він називає принципом закінченості лікування.

Часто лікарям задають таке запитання: чи є необхідність виводити протез з ротової порожнини на ніч? Якщо це питання стосується не якоїсь однієї людини, то, в принципі, протез необхідно виводити з ротової порожнини, щоб зменшити його перебування на її слизовій оболонці. Складніше це питання вирішується стосовно конкретного хворого. Перед тим як дати рекомендації, лікар зобов'язаний урахувати вік хворого, стать, сімейний стан, наскільки змінюється естетичний вигляд хворого у разі виведення протеза з ротової порожнини. Особливо це стосується хворих молодого віку, у хворих старшого віку рекомендації щодо виведення протеза з ротової порожнини на ніч не зумовлюють психологічного напруження.

Хворим рекомендують полоскати рот відваром дубової кори, слабким розчином фурациліну (1:5 000), розчином перманганату калію. Не рекомендується використовувати харчову соду, оскільки вона призводить до розрихлення слизової оболонки, що, в свою чергу, буде сприяти виникненню протезних стоматитів.

РЕАКЦІЯ ТКАНИН ПРОТЕЗНОГО ЛОЖА НА ЗНІМНІ ПРОТЕЗИ

Тканини протезного ложа першими реагують на дію базисів протезів, адже слизова оболонка філогенетично не пристосована до передачі жувального тиску, самоочищення тощо.

Є.І.Гаврилов (1978) виділяє побічну, токсичну, алергійну та травмівну дію базису протеза.

Побічна дія знімного протеза полягає у передачі жувального тиску на тканини протезного ложа, що є неадекватним подразником для слизової оболонки, у порушенні самоочищення, терморегуляції, мови, сприйняття смаку. До результатів побічної дії необхідно віднести "парниковий ефект" та вакуум.

"Парниковий ефект" є наслідком побічної дії знімного пластмасового базису в результаті порушення терморегуляції слизової оболонки ротової порожнини. Механізм виникнення цього явища має таке пояснення. Акрилові пластмаси володіють поганою теплопровідністю. З цієї причини під пластмасовим базисом виникає вища температура, ніж у ротовій порожнині, близька до температури тіла людини. З являється явище термостату, яке є ідеальною умовою для розмноження мікроорганізмів та грибкової мікрофлори. Клінічна картина слизової оболонки проявляється поширеною або вогнищевою гіперемією, а якщо до цього приєднується поганий гігієнічний догляд за протезами, то стан слизової оболонки погіршується ще більше. Альтернативою у боротьбі з "парниковим ефектом" є вибір матеріалів з доброю теплопровідністю. Тому найкращими базисами є металеві.

До результатів побічної дії повних знімних протезів належить ефект медичної банки. Звичайно цей ефект можно спостерігати під верхнім повним знімним протезом.

За наявності доброго замикального клапана по краю протеза зміщення останнього під час функції збільшує простір між базисом і слизовою оболонкою ротової порожнини. Доступу повітря за таких умов немає, під базисом протеза виникає розріджений простір (вакуум), подібний до того, що виникає у медичній банці. Такий стан зумовлює розширення капілярів слизової оболонки твердого піднебіння, що проявляється гіперемією. Клінічна картина характеризується поширеним запаленням слизової оболонки твердого піднебіння, значним її набряком, а в разі нелікування — поліпозом. Диференційна діагностика значно утруднена і повинна грунтуватися на виключенні акрилового або бактеріального токсичного стоматиту.

До результатів токсичної дії акрилових базисів повних знімних протезів відносять токсичні стоматити. Вони можуть бути двох типів. Перший зумовлений значною кількістю залишкового мономера, який не вступив у реакцію полімеризації, другий — зумовлений токсинами, які виділяють мікроорганізми, і спостерігається у разі недотримання гігієни ротової порожнини.

Основним компонентом виникнення акрилових токсичних стоматитів є мономер. За своєю хімічною будовою він - метиловий ефір метакрилової кислоти. У високих концентраціях мономер є протоплазматичною отрутою. Його дія на слизову оболонку ротової порожнини вкрай негативна, негативна його дія і на весь організм. Причиною виникнення токсичних стоматитів може бути і вільний мономер, що вивільняється під час старіння пластмаси, тобто під час процесів деполімеризації.

Іншим механізмом пояснюється виникнення токсичного бактеріального стоматиту. У разі поганого догляду за ротовою порожниною та за базисами повних знімних протезів створюються умови для розмноження бактеріальної мікрофлори, збільшується кількість грибкових форм.

Діагностика такого стану досить легка, про нього свідчить стан протезів - наявність пор, часті направки, погане полірування. Хворий повинен знати терміни користування протезами та про необхідність їх заміни.

Причинами виникнення алергійного стоматиту можуть бути мономер, гідрохінон, перекис бензоїлу, окис цинку та барвники. Виділити якийсь один інгредієнт дуже важко. Речовини, які зумовлюють контактну алергійну реакцію, не мають білкової природи. Цих властивостей вони набувають після

хімічного сполучення з білками організму. Такі речовини називаються гаптенами.

Алергійні реакції у вигляді набряку Квінке, кропивниці і стоматиту спостерігалися ще тоді, коли як базисний матеріал використовували каучук, нині таких ускладнень стало ще більше. Клінічна картина у разі алергії, що спричинена акриловими пластмасами, дуже різноманітна і становить значні труднощі під час диференційної діагностики інших реактивних змін. Клінічна картина у разі алергійного стоматиту проявляється на слизовій оболонці ротової порожнини, яка є гіперемованою, блискучою, чітко обмежена ділянкою, що безпосередньо контактує з базисом протеза. У клініці важко проводити диференційну діагностику між токсичним, контактним стоматитом та запаленням, спричиненим механічною травмою. Допомагає проба з експозицією, коли на кілька днів протезом не користуються і явища стоматиту зникають.

Малоефективна також і фармакологічна корекція даної патології.

Найбільша група ускладнень у разі користування повними знімними протезами пов'язані із запаленням слизової оболонки ротової порожнини. Запалення, спричинене знімними протезами, отримало назву протезного стоматиту.

Травматичний протезний стоматит спостерігається часто, особливо у перші дні користування знімними протезами. Травматичні ураження можна виявити по межі протезного ложа і причиною їх виникнення є травма слизової оболонки краєм протеза. Клінічна картина у разі легкої травми може характеризуватися катаральним запаленням, якщо ураження глибоке, виникають набряклі рани з дном, яке кровоточить.

У разі механічної травми слизової оболонки язика або щік, найчастіше гострим краєм протеза, виникає виразка. Хворі скаржаться на біль в ураженій ділянці, під час огляду виявляється різної форми, глибини і розмірів виразка, покрита сірувато-білим нальотом. Краї рани звичайно набряклі, слизова оболонка гіперемована. Ліквідація травмівного агента і призначення полоскань дезінфекційних засобів та аплікацій дає добрий ефект.

Гострі декубітальні виразки швидко зникають у разі корекції країв протеза; якщо цього не зробити, то гостра виразка переходить у хронічну. Лікар повинен задуматися, якщо лікування виразки протягом 2 тиж не приносить результату; у такому разі хворого необхідно проконсультувати в онколога.

Для запобігання травматичному стоматиту необхідно, щоб лікар спостерігав за хворим доти, поки не переконається, що травма слизовій оболонці не загрожує і настала адаптація до повних знімних протезів.

ОСОБЛИВОСТІ ПОВТОРНОГО ПРОТЕЗУВАННЯ ХВОРИХ ПОВНИМИ ЗНІМНИМИ ПРОТЕЗАМИ

Відомо, що повні знімні зубні протези можуть ефективно використовуватися протягом невеликого проміжку часу. Показаннями до повторного протезування є зниження лікувальних, профілактичних властивостей, збільшення небажаної дії протезів на тканини протезного ложа.

Дослідження жувальної функції, проведені через різні проміжки після фіксації протезів, виявили цікаві закономірності, які допомагають правильно вирішувати питання повторного протезування. Загальноприйнято, що питання про заміну протезів необхідно вирішувати після 3-річного їх використання. Через 3 роки жувальна ефективність залишається високою, але досягається вона за рахунок подовження часу розжовування їжі, що свідчить про значне зниження жувальної здатності штучних зубів. Питання повторного протезування може виникнути і раніше, якщо стала гіршою фіксація, виникли балансування, часті поломки базису, пори у базисі, що погіршують гігієнічний стан протеза, порушення оклюзійних співвідношень, зміни тканин протезного ложа. Недопустимо для ліквідації цих недоліків перебазування базисів протезів самотвердіючими пластмасами. Як тимчасовий захід може бути використане лабораторне перебазування на час виготовлення нового протеза (мал. 34, див. кольорову вклейку).

Стоматологи-ортопеди часто зустрічаються зі зниженням міжкоміркової висоти у хворих, які довгий час користувалися повними знімними зубними протезами. Причини, що призводять до цього, можуть бути різноманітними (помилки лікаря під час визначення міжкоміркової висоти та фіксації центрального співвідношення щелеп, стертість пластмасових зубів, процеси атрофії у щелепно-лицевій системі). В одних хворих це може не проявлятися, в інших проявляється артропатіями, мацерацією шкіри в кутах рота. Але спільним для всіх хворих є зміна зовнішнього вигляду.

Постає питання: відновити міжкоміркову висоту в нових протезах чи залишити ту, яка була визначена раніше і до якої хворі повністю адаптувалися? Існує кілька наукових думок. Одні вважають, що необхідно залишити попередню міжкоміркову висоту, інші вважають, що слід визначити нову і збільшити її до необхідного рівня одномоментно. Нині ці думки поділяють не всі стоматологи.

Особливої уваги заслуговує створення меж базисів протезів та їх форми. В останні десятиріччя спостерігається тенденція до збільшення меж повного знімного протеза на нижній щелепі. Це розширення відбувається переважно за рахунок перекриття базисом протеза слизового горбка, перекриття щелепно-під'язикової лінії, а також розширення базису протеза у під'язиковій ділянці. Треба зазначити, що багато хворих використовують протези із змен-

шеними межами. А фіксація нових та адаптації до них проходить дуже важко, а часто і не настає зовсім.

Наступна особливість повторного протезування полягає у постановці штучних зубів на верхній щелепі. Традиційна методика в такій ситуації неприйнятна. У разі повторного протезування необхідно збільшити ротову порожнину за рахунок деякого розширення зубної дуги нового протеза. Однак зміщувати штучні зуби дозовні можна лише в дозволених межах. Якщо цього недостатньо, тоді необхідно зішліфувати піднебінні поверхні жувальних зубів. Ще одною особливістю повторного протезування є урахування форми базису старого протеза, його товщини, кількості направок, які були проведені.

Таким чином, у разі повторного протезування хворих необхідно детально вивчити стан протезного ложа, форму старого протеза, його товщину, постановку зубів. Усе це має бути проаналізовано, особливу увагу звертають на психоемоційний стан хворих, на їх професійну діяльність (актори, вчителі).

ПИТАННЯ ДЛЯ САМОКОНТРОЛЮ

1. У чому суть етапу примірювання та фіксації повного знімного протеза?
2. Які дають поради хворому після фіксації повних знімних протезів?
3. Які процеси адаптації до повних знімних протезів?
4. Від чого залежить кількість корекцій базисів повних знімних протезів?
5. Дати трактування поняттю "парниковий ефект".
6. Яку побічну дію зумовлюють базиси повних знімних протезів на тканини протезного ложа і поля?
7. Яка роль залишкового мономера у виникненні "протезних стоматитів"?
8. Які особливості повторного протезування хворих повними знімними протезами?

Щелепно-лицева ортопедія

Щелепно-лицева ортопедія є невід'ємною складовою частиною ортопедичної стоматології, яка вивчає клініку, діагностику та лікування ушкоджень щелепно-лицевої ділянки, що виникли в результаті травми, поранення, оперативних втручань з приводу новоутворень. Щелепно-лицева ортопедія включає: 1) ортопедичне лікування переломів щелеп та їх наслідків; 2) протезування уроджених та набутих дефектів лиця та щелеп; 3) виправлення деформацій зубо-щелепної системи ортопедичними методами; 4) ортопедичні заходи у разі відновної хірургії лиця та щелеп; 5) лікування захворювань жувальних м'язів та скронево-нижньощелепного суглоба.

Розвиток хірургічних методів лікування, особливо новоутворень щелепно-лицевої ділянки, вимагав широкого застосування в операційний та післяопераційний період ортопедичних апаратів. Ортопедичне лікування може проводитися самостійно або застосовуватися у поєднанні з хірургічним.

Мета щелепно-лицевої ортопедії — реабілітація хворих з дефектами зубо-щелепної системи. Для досягнення цієї мети проводиться вивчення частоти, етіології та патогенезу, клініки та діагностики дефектів і деформацій зубо-щелепної системи; розробляються методи протезування дефектів щелепно-лицевої ділянки, проводиться профілактика посттравматичних та післяопераційних деформацій лиця і щелеп.

Часто після оперативних втручань залишаються важкі наслідки у вигляді значних дефектів лиця та щелеп. Крім того, існують визначені протипоказання до застосування хірургічних методів лікування переломів щелеп та проведення хірургічних операцій на лиці. Звичайно, це наявність у хворих важких захворювань системи крові, серцево-судинної системи, відкритої форми туберкульозу легень, виражених психогенних станів тощо. Існують протипоказання, коли хірургічні методи лікування неможливі або неефективні. У такому разі показано застосування ортопедичних методів лікування, які можуть бути як основними і постійними, так і допоміжними в комплексному лікуванні щелепно-лицевої ділянки.

ІСТОРІЯ РОЗВИТКУ ЩЕЛЕПНО-ЛИЦЕВОЇ ОРТОПЕДІЇ

Щелепно-лицева ортопедія пройшла довгий і складний шлях свого розвитку. Підвалини історії щелепно-лицевої ортопедії закладені в роботах Гіппократа (460-377 рр до н.е.). Перші спроби лікування переломів щелеп належать саме Гіппократу, він же запропонував й оригінальний спосіб управління виви-

ху нижньої щелепи з трьома етапами цієї операції. Цельс (1 ст. до н.е.) описував методи тікування переломів щелеп та пропонував з цією метою використовувати нитки і волосся для зв'язування зубів у відламках щелеп. Га ген (130 р. до н.е.) користувався підборідною пов'язкою. Проте до XVI ст. будь-яких наукових даних про щелепно-лицеву ортопедію не було.

Уперше протези лиця та обтуратор для закриття дефекту піднебіння описав Амбруаз Паре (1575). П'єр Фошар у 1728 р. рекомендував просвердлювати піднебіння для закріплення протезів. Він також запровадив зв'язування зубів між собою з обох боків лінії перелому лігатурним дротом або шовком. У кінці XVIII ст. було запропоновано використовувати внутрішньоротову пов'язку для з'єднання уламків нижньої щелепи, відомої в літературі як "машина Рютеник". У цьому ж столітті Буасон запропонував еластичну підборідну пращу з прокладкою між зубами з дерева або каучуку. За допомогою цієї пов'язки можна було не тільки фіксувати, але й виправляти положення уламків щелеп.

У 1880 р. Кінгслей описав конструкцію щелепно-лицевих протезів для заміщення дефектів носа, очної ямки та піднебіння. Клод Мартен (1889) є засновником безпосереднього протезування, що він детально описав у своїй книзі.

У 1861 р. Вебер запропонував шину, яка облягає коміркові відросток та частину з присінкового та язикового боку і має прорізи для зубів. До речі, дана конструкція шини використовується і нині. Гуннінг (1860) застосував міжзубну шину, яка з часом була модифікована Портом і використовується для лікування переломів беззубих щелеп. У кінці XIX ст. Зауер виготовив дротяну шину з похилою площиною, яка вигиналася на моделі (пов'язка Зауера).

Проблемами щелепно-лицевої ортопедії вчені активно займалися протягом XIX ст. Є.О.Мухін запропонував пов'язку та шину-підіймач власної конструкції. Під час кримської війни основоположник воєнно-польової хірургії М.І.Пирогов уперше наклав гіпсову пов'язку для лікування складних вогнепальних переломів нижньої щелепи. Тоді ж Ю.К.Шимановський розробив гіпсову пов'язку в поєднанні з внутрішньоротовою паличкою - шиною. У 60-70 рр. XIX ст. Бальзамінов запропонував для іммобілізації уламків щелепи металеву шину — пращу, а Карпінський — каучукову пращу.

Трохи пізніше були запроваджені назубні дротяні та каучукові шини Гурвіча і Ростовцева.

У 1915 р. Фальтін розробив та впровадив у практику гіпсову пов'язку для витягування уламків нижньої щелепи у разі подвійних переломів та загрози асфіксії.

У 1916 р. С.С.Тігершгедт розробив систему апаратів для шинування уламків щелеп, яка відкрила нову еру у воєнній щелепно-лицевій ортопедії.

У 1919р. вийшла книга Г.І.Вільга "Помощь на фронте раненньїм вчелюсть". Ця книга у свій час мала дуже важливе значення в організації та наданні допомоги таким хворим.

На I, II та III одонтологічних з'їздах, що відбулися у 1923, 1925 та 1928 р., розглядалися питання ортопедичних методів лікування окремих переломів нижньої щелепи, верхньої щелепи та комбінованих переломів обох щелеп. Матеріали з'їздів, а також зміни у методиках виготовлення гнутих дротяних шин за Тігерштедтом були узагальнені А.АЛімбергом у 1927 р. в керівництві "Практическая травматология".

Значний внесок у розвиток щелепно-лицевої ортопедії зробили своїми фундаментальними працями А.А.Лімберг, П.П.Львов, І.Г.Лукомський, Д.А.Ентін, А.Е.Рауер, Б.Н.Бинін, А.І.Бетельман.

Велике практичне та теоретичне значення для подальшого розвитку щелепно-лицевої ортопедії мав досвід, який був накопичений у період Великої Вітчизняної війни (1941—1945 рр.) і детально описаний у книзі Д.А.Ентіна "Военно-челюстная хирургия".

Сучасна щелепно-лицева ортопедія грунтується на реабілітаційних принципах загальної травматології та ортопедії, яка опирається на успіхи клінічної стоматології і відіграє велику роль у системі надання стоматологічної допомоги населенню.

ТРАВМИ ЩЕЛЕПНО-ЛИЦЕВОЇ ДІЛЯНКИ

У мирний час частота ушкоджень лиця складає 0,3 випадка на 1000 осіб, а питома вага щелепно-лицевої травми серед усіх травм з ушкодженням кісток у міського населення коливається від 3,2 до 8%. З них переломи кісток лицевого скелета спостерігаються у 88,2%, а травми м'яких тканин — у 9,9%, опіки обличчя — у 1,9% випадків.

За даними Ю.Й.Бернадського (1985), кількість хворих з ушкодженнями лиця в мирний час складає від 11 (1966 р.) до 25% (1981 р.). Серед усіх госпіталізованих у щелепно-лицеву клініку ушкодження кісток лицевого скелета складало 15,2% усіх переломів кісток тіла. Найчастіше спостерігаються ізольовані переломи нижньої щелепи (79,7%), друге місце посідають переломи верхньої щелепи (9,2%), за ними йдуть переломи кісток носа (4,6%), потім виличних кісток і виличних дуг (4,1%), переломи обох щелеп зустрічаються у 2,4% випадків. Серед хворих з переломами щелеп 83,7% складали особи з ізольованими ушкодженнями нижньої щелепи, 8% - верхньої щелепи, у 8,3% потерпілих спостерігалися ушкодження обох щелеп.

У мирний час найчастішими причинами переломів щелеп є удари та забої, які отримані під час падіння, здавлювання. Часто переломи щелеп виникають під час дорожньо-транспортних пригод. За даними Ю.Й.Бернадського (1985), нині знизилась кількість транспортних та сільськогосподарських травм, але значно зросла кількість побутових травм щелепно-лицевої ділянки.

Поєднані ушкодження верхньої та нижньої щелеп, а також інших ділянок тіла складають 14% від загальної кількості поєднаних ушкоджень. Найчастіше вони є наслідком дорожньо-транспортних пригод (52%), падіння з висоти (25%), побутових травм (17%). Промислові травми складають всього *4%,* випадкові вогнепальні поранення - 1,3%, інші причини - 0,7% випадків (А.В.Лук'яненко, 1978).

Відношення кількості травм у чоловіків до жінок складає 8:1. Ушкодження кісток лицевого скелета найчастіше виникає у літньо-осінній період.

У період воєнних дій на сучасному етапі будуть спостерігатися дуже різнобічні поранення та ушкодження щелепно-лицевої ділянки, зумовлені одночасною дією одного або багатьох чинників, що уражують.

Передусім це будуть комбіновані ураження, тобто вогнепальна травма у поєднанні з дією високих температур, проникної радіації та інших засобів масового ураження.

Як свідчить досвід Великої Вітчизняної війни, вогнепальні поранення лиця та щелеп складали близько 4% усіх поранень з невеликими коливаннями (3,5-5%). Частота вогнепальних поранень лиця та щелеп є майже закономірною і залежить переважно від співвідношення площі лиця до загальної площі поверхні тіла; за даними Б.М.Постнікова, це співвідношення дорівнює 3,12%, за даними В.Д. Кабакова — 3,4%.

Важливим показником важкості поранень є зовнішній вигляд уражених тканин, за яким відразу можна судити, чи це поранення тільки м'яких тканин, чи одночасно ушкоджені кісткові утворення — нижня щелепа, верхня щелепа, вилична дуга, кістки носа.

Слід зазначити, що під час ведення оборонних дій ізольовані поранення м'яких тканин спостерігаються рідко. Під час ведення активних наступальних бойових дій кількість таких поранень збільшується.

КЛАСИФІКАЦІЯ ПЕРЕЛОМІВ ЩЕЛЕП

Переломи щелеп розрізняють залежно від етіології, характеру перелому, лінії перелому та інших ознак. Залежно від етіологічного чинника переломи діляться на травматичні та патологічні. Вони можуть бути вогнепального та невогнепального походження.

Патологічний перелом найчастіше є наслідком патологічного процесу у кістці (остеомієліт, новоутворення, туберкульоз, сифіліс). Переломи розділяють на повні та неповні. Повний перелом характеризується порушенням цілісності ушкодженої кістки, до неповних належать вдавлення, відломи, тріщини. Переломи ще поділяють на закриті та відкриті. У разі закритих переломів шкірні покриви та слизова оболонка неушкоджені, у разі відкритих цілісність шкірних покривів та слизової оболонки порушена.

Залежно від лінії перелому розрізняють прямі, поперечні, оскольчасті, поздовжні, косі та зигзагоподібні. Переломи можуть бути лоодинокими, подвійними, потрійними та численними, тобто залежно від кількості уламків щелепи.

За механізмом виникнення переломи бувають прямі та непрямі. Прямий перелом виникає у місці дії травмівної сили, а непрямий — на віддалі від місця прикладання сили. Прикладом непрямого перелому може бути перелом суглобових відростків у разі удару в підборіддя.

Травми та ушкодження кісток обличчя дуже різноманітні. Для зручності

статистичної обробки клінічних матеріалів, діагностики та лікування Б.Д.Кабаков, В.М.Лук'яненко та П.З.Аржанцев запропонували робочу класифікацію ушкоджень кісток лицевого скелета:

I. Ушкодження зубів (верхньої та нижньої щелеп).

II. Переломи нижньої щелепи:

А. За характером:

- поодинокі —
- подвійні : однобічні або двобічні.
- численні '

Б. За локалізацією:

- коміркової частини;
- підборідного відділу тіла щелепи;
- бічного відділу тіла щелепи;
- кута щелепи;
- гілки щелепи (власне гілки, основи або шийки вінцевого відростка, вінцевого відростка).

III. Переломи верхньої щелепи:

- коміркового відростка (Лефор I);
- тіла щелепи без носових та виличних кісток (Лефор II);
- тіла щелепи з носовими кістками (черепно-мозкове роз'єднання, Лефор III).

IV. Переломи виличної кістки та дуги:

- виличної кістки з ушкодженням стінок верхньощелепної (гайморової) пазухи або без її ушкодження.;
- виличної кістки та виличної дуги;
- виличної дуги.

V. Переломи носових кісток (зі зміщенням або без зміщення уламків).

VI. Поєднані ушкодження кількох кісток обличчя (обох щелеп, нижньої щелепи, виличної кістки тощо).

VI. Поєднані ушкодження лиця та інших ділянок організму.

Як уже зазначалося, травма щелепно-лицевої ділянки може бути невогнепального та вогнепального походження. Травми невогнепального походження описані вище.

Вогнепальні переломи кісток лиця мають осколковий характер, різну локалізацію і виникають, у місцях безпосередньої дії травмівного снаряду, а не по лініях слабких місць. Так, за В.Ю.Курляндським, такі ураження діляться на 4 групи:

1. Переломи коміркового відростка чи частини (частковий перелом або дефект, повний відрив або дефект).

2. Суборбітальні переломи (перелом або дефект у межах зубного ряду з розкриттям верхньощелепної (гайморової) пазухи з дефектом твердого піднебіння. Однобічний перелом з розкриттям верхньощелепної пазухи і дефектом піднебіння, двобічний перелом з розкриттям верхньощелепних пазух, дирчастий перелом.

3. Суббазальні переломи (відрив усієї щелепи або її відрив з роздрібненням).
4. Переломи окремих кісток лицевого скелета (перелом або дефект носових кісток, перелом або дефект виличної кістки).

МЕХАНІЗМ ЗМІЩЕННЯ УЛАМКІВ У РАЗІ ПЕРЕЛОМІВ

Травма щелепно-лицевої ділянки може закінчитися переломом кістки без зміщення або зі зміщенням уламків залежно від швидкості руху травмівного агента у момент контакту з кісткою. Зміщення може бути первинним та віддаленим. Перелом не ускладнюється зміщенням уламків, якщо швидкість під час удару приходить до нуля. Якщо ж швидкість у момент удару більша ніж нуль, то перелом ускладнюється ще й зміщенням уламків. Зміщення може бути віддаленим і залежати від неправильного лікування, транспортування, транспортної іммобілізації, сили тяги м'язів.

Зміщення уламків під дією сили тяги м'язів дуже часто проявляється у разі переломів нижньої щелепи.

До зміщення уламків призводить кілька чинників — це безпосередня сила удару по м'язу, зменшення відстані між пунктами прикріплення м'язів у результаті перелому кістки, травма м'яза гострими краями уламків кістки, що призводить до його гіпертонусу. Отже, всі перераховані чинники спричиняють травматичний рефлекторний гіпертонус, що призводить до зміщення уламків, який з часом стає стійким у зв'язку з властивістю м'язів переходити в стан еластичної ретракції.

Класичні механізми зміщення уламків у разі переломів кісток можна клінічно спостерігати на прикладі переломів нижньої щелепи. Для розуміння цього складного механізму треба пам'ятати, що робота парних жувальних м'язів відбувається синхронно. У разі вогнепальних поранень, побутової чи виробничої травми або перелому нижньої щелепи внаслідок патологічного процесу чітка робота м'язів порушується. Порушується узгоджений антагонізм однойменних м'язів, й уламки зміщуються. Знаючи функції жувальних м'язів, можна, ураховуючи тягу м'язів і характер зміщення уламків визначити місце перелому.

Так, якщо перелому ділянці фронтальних зубів (присередній перелом), то за наявності рівномірної тяги однойменних м'язів з протилежного боку помітного зміщення у разі свіжої травми не спостерігається. Може лише виникнути деякий нахил уламків з більшим розходженням у нижній частині нижньої щелепи. Зміщення може не бути, якщо перелом локалізується у ділянці нижньої щелепи (кутовий перелом), завдяки наявності муфти ізм'язів-підіймачів, прикріплених у цьому місці.

За наявності бічного перелому в ділянці ікла або першого премоляра (ментальний перелом) утворюється два різних за величиною уламки — один малий, а другий — великий. Малий уламок зміщується допереду та досередини під впливом тяги зовнішнього крилоподібного м'яза і догори — під впливом скроневого м'яза та інших м'язів-підіймачів. Малий уламок у такому разі повертається дозовні під дією жувального та щелепно-під'язикового м'язів, які діють в даному випадку подібно до пари сил.

Двобічний ментальний перелом утворює три уламки — два бічних та один середній. Бічні уламки зміщуються подібно до малого уламка у разі однобічного перелому, досередини та дещо допереду і догори; середній уламок переміщується донизу і дозаду під дією м'язів-опускачів (мал. 166).

Зміщення середнього уламка може бути причиною асфіксії. За умови цілісності кістки язик утримується спереду підборідно-язиковим м'язом.

За наявності подвійного ментального перелому середній (передній) уламок зміщується назад підборідно-під'язиковим і підборідно-язиковим м'язами і язик, таким чином, насувається на надгортанник, що і може призвести до виникнення асфіксії.

У разі двобічних переломів у ділянці молярів до описаної вище клінічної картини приєднується новий чинник — маса середнього уламку, від якої залежить зміщення його донизу. У разі однобічного перелому в ділянці гілки нижньої щелепи великий уламок який являє майже всю нижню щелепу, буде зміщуватися дещо дозаду та у бік перелому. Малий уламок переміщується догори та досередини під впливом зовнішнього крилоподібного м'яза.

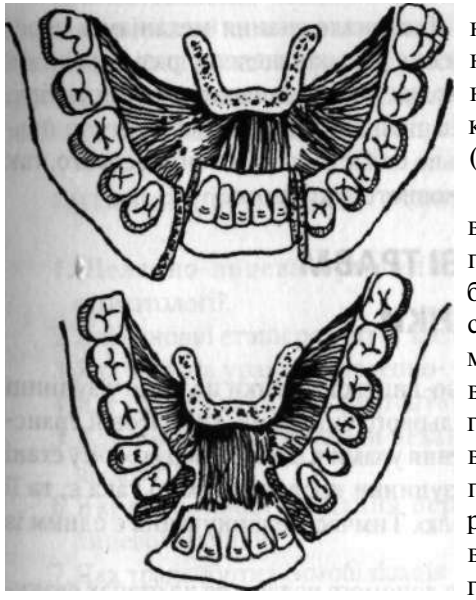

Мал. 166 Зміщення кісткових уламків у ділянці перелому. Виникає зміщення в разі двобічного ментального перелому (пояснення у тексті)

Двобічний перелом у ділянці гілок: нижня щелепа зміщується дозаду та донизу під впливом м'язів-опускачів. За наявності такого зміщення клінічна картина нагадує відкритий прикус (мал. 167).

Однобічний перелом вінцевого відростка: уламок підтягується догори і під дією скроневого м'яза заходить глибоко під виличну дугу, що може призвести у подальшому до атрофії названого м'яза. У разі двобічного перелому вінцевих відростків останні підтягуються догори, а зміщення нижньої щелепи не відбувається. За наявності однобічного перелому шийки суглобовий уламок переміщується допереду та досередини під впливом дії зовнішнього крилоподібного м'яза, а вся нижня щелепа повертається Редньої лінії у бік перелому. Деколи ве

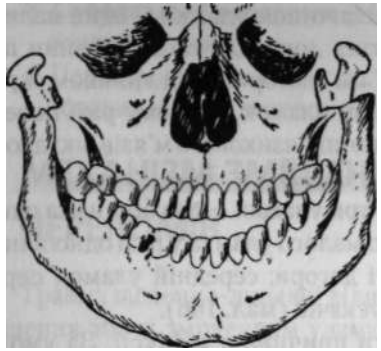

Мал. 167. Двобічний перелом у ділянці гілок нижньої щелепи (пояснення у текст;)

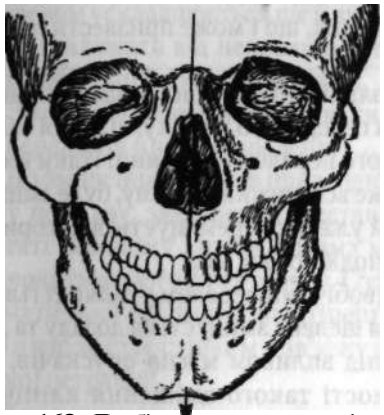

Мал. 168. Двобічний перелом у ділянці шийок суглобових відростків (за ГА Васильєвим; пояснення утексті)

ликии уламок рухається догори, відсуваючи суглобовий відросток дозовні.

У разі двобічного перелому шийок суглобових відростків останні переміщуються допереду та досередини, а вся нижня щелепа — дозаду, впираючись молярами в моляри верхньої щелепи, зависаючи та утворюючи відкритий і дистальний прикус (мал. 168).

Під час диференційної діагностики переломів верхніх відділів обох гілок нижньої щелепи та вивихів необхідно пам'ятати: у разі переломів можливе відкривання та закривання рота, у разі вивихів можливе лише відкривання; за наявності переломів спостерігається дистальне розміщення нижньої щелепи, за наявності вивиху (переднього) — медіальне зміщення її; за наявності перелому пальцем можна про пальпувати через зовнішній слуховий хід рухи суглобової головки, у разі вивиху рухи головки не відчуваються, оскільки вона знаходиться поза ямкою.

Досконале знання механізмів переміщення уламків щелеп у разі переломів дозволяє лікарю впевнено, без помилок, визначити локалізацію перелому та правильно скласти план як тимчасового, так і основного лікування.

ПЕРША ДОПОМОГА У РАЗІ ТРАВМ ЩЕЛЕПНО-ЛИЦЕВОЇ ДІЛЯНКИ

Перша допомога у разі травм щелепно-лицевої ділянки полягає у зупинці кровотечі, запобіганні асфіксії, знятті больового синдрому, тимчасовій транспортній іммобілізації. Тимчасове закріплення уламків щелеп у неруховому стані підручними матеріалами необхідне для зупинки кровотечі, якщо така є, та її запобіганню, а також для запобіганню болю. Тимчасове шинування є одним із методів запобігання виникненню шоку.

У воєнний час у разі переломів щелеп допомога надається на етапах евакуації. У мирний час транспортну іммобілізацію уламків проводять до надання хворому спеціалізованої допомоги.

Для створення нерухомості уламків використовують транспортні шини. Поширеною і простою у використанні є підборідна жорстка праща. її використовують на короткий термін (2-3 дні) у разі переломів верхньої та нижньої щелеп, якщо є достатня кількість зубів, які утримують міжкоміркову висоту. Жорстка підборідна праща складається з головної пов'язки та пластмасової підборідної пращі. У пращу кладуть шар вати і прикріплюють гумовими стрічками до головної пов'язки (мал. 169).

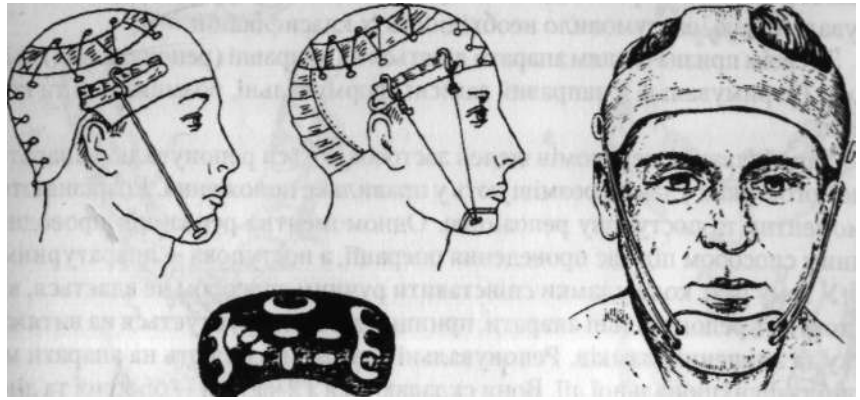

Мал. 169. Різні види підборідних пращ (пояснення у тексті)

Для іммобілізації уламків нижньої щелепи та у разі переломів коміркового відростка верхньої щелепи застосовують лігатурне зв'язування. У разі переломів беззубих щелеп в якості транспортної шини можуть бути використані знімні протези хворих, якщо добре збережені коміркові відросток та частина, але тоді необхідно накладання підборідної пращі.

ПИТАННЯ ДЛЯ САМОКОНТРОЛЮ

1, Щелепно-лицева ортопедія — складова частина ортопедичної стоматології.
2.Які основні етапи розвитку щелепно-лицевої ортопедії?
3. Яка частота уражень щелепно-лицевої ділянки?
4.Які класифікації використовуються у разі переломів щелеп?
5.Для чого необхідно знати механізм зміщення уламків у разі переломів щелеп?
б.Які особливості надання першої допомоги у разі травм щелепно-лицевої ділянки?
7.Яка транспортна іммобілізація у разі переломів щелеп?

КЛАСИФІКАЦІЯ ШИН ТА АПАРАТІВ, ЩО ЗАСТОСОВУЮТЬСЯ У ЩЕЛЕПНО-ЛИЦЕВІЙ ОРТОПЕДІЇ

У сучасній клініці ортопедичної стоматології застосовується велика кількість шин та апаратів. Деякі апарати різної конструкції мають однакову лікувальну дію, що зумовило необхідність їх класифікації.

За своїм призначенням апарати діляться на виправні (репонувальні), фіксувальні (утримувальні), направні, замісні, формувальні, розмикальні та комбіновані.

Для лікування переломів щелеп застосовуються репонувальні апарати, за допомогою яких уламки розміщують у правильне положення. Розрізняють одномоментну та поступову репозицію. Одномоментна репозиція проводиться ручним способом під час проведення операції, а поступова — апаратурним.

У тому разі, коли уламки співставити ручним способом не вдається, використовують репонувальні апарати, принцип дії яких грунтується на витяжінні, тиску та зміщенні уламків. Репонувальні апарати поділяють на апарати механічної та функціональної дії. Вони складаються з 2 частин — опорної та діючої. Опорною частиною служать коронки, капи, кільця, базисні пластинки, головна шапочка. Діючою частиною апарату є пристосування, які розвивають визначені зусилля, а саме гумові кільця, пружиниста скоба, гвинти. У функціонально діючих апаратах для репозиції уламків використовують силу скорочення м'язів, яка через направлювальні площини передається на уламки, що зміщуються у потрібному напрямку. До таких шин належать шина Ванкевича, Вебера, дротяні шини з шарнірами Шредера, Померанцевої-Урбанської (мал. 170).

Апарати, які утримують уламки щелеп у правильному положенні і створюють нерухомість, називаються фіксувальними. До них можна віднести різні назубні шини, позаротові апарати, в тому числі і підборідну пращу (гіпсову, пластмасову, стандартну або індивідуальну) та головну шапочку (марлеву, гіпсову, стандартну із смужок шкіри або іншого матеріалу).

Фіксувальні апарати, кількість яких дуже велика, є основним засобом консервативного лікування ушкоджень щелепно-лицевої ділянки. Більшість з них використовуються у разі переломів щелеп і тільки деякі - за умови кісткової пластики. Для правильного зрощення уламків необхідно забезпечити їх функціональну стабільність. Міцність фіксації залежить від конструкції апаратів, фіксувальної здатності. У них розрізняють основні частини: це шинувальна та власне фіксувальна. Остання забезпечує зв'язок усієї конструкції апарату з кісткою. Фіксувальні апарати використовують також для утримання уламків нижньої щелепи після її резекції.

За наявності захворювань тканин пародонта та різко вираженої атрофії коміркового відростка забезпечити надійну фіксацію уламків назубними ши-

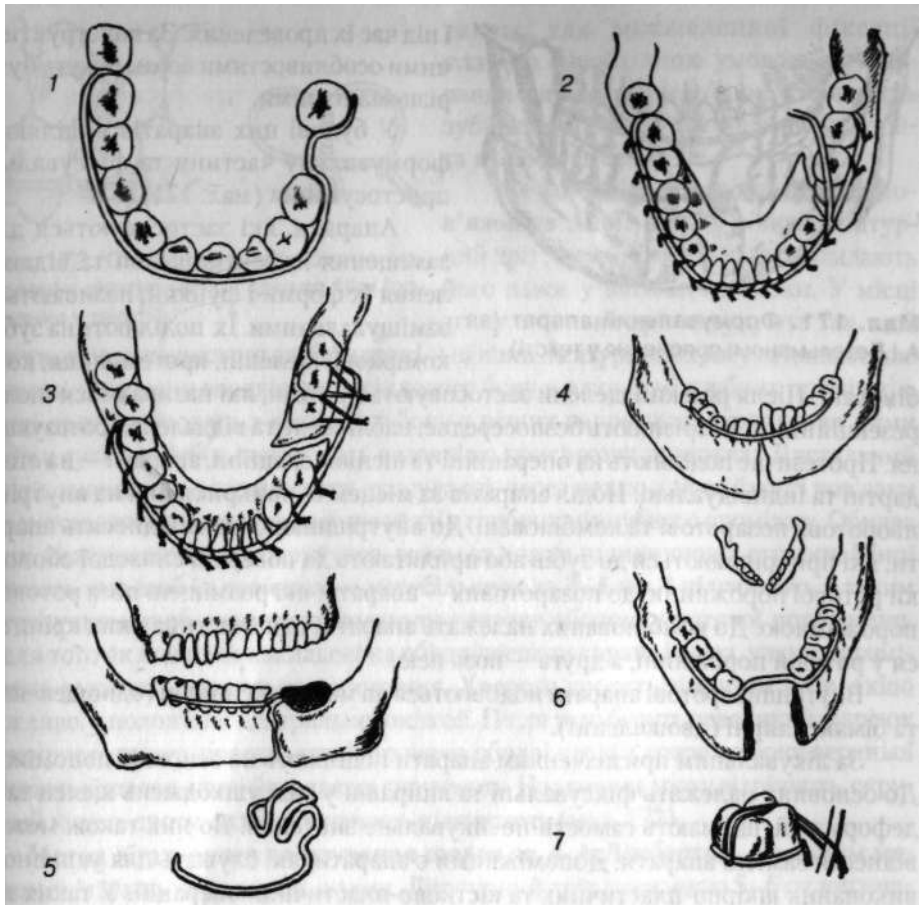

Мал. 170. Стальна шина (за З.М.Померанцевою-Урбанською):
7 — фіксація кінців дуги; *2* — пружиниста дуга, вигнута досередини; *3* — дуга, вигнута дозовні; *4* — дуга, яка переміщує уламки донизу; 5 — дуга, яка переміщує уламок донизу за допомогою пелота; *6* — дуга з розпіркою; *7* — фіксації дуги (за Шельгорном)

нами неможливо. У такому разі показано використання зубо-ясенних шин, але фіксувальна здатність їх невелика.

Із впровадженням у практику ортопедичної стоматології швидкотвердіючих пластмас з'явилася можливість використання різноманітних конструкцій назубних шин, хоч за своєю фіксувальною здатністю вони поступаються перед паяними шинами. Великим досягненням є, безумовно, впровадження сплавів з ефектом "пам'яті" форми.

Формувальні апарати служать для опори пластичного матеріалу під час операцій з приводу пластики м'яких тканин лиця. Ці апарати тимчасово підтримують форму обличчя, створюють жорстку опору, запобігають рубцевим змінам м'яких тканин та їх наслідкам.

Формувальні апарати використовують як з метою відновних операцій, так

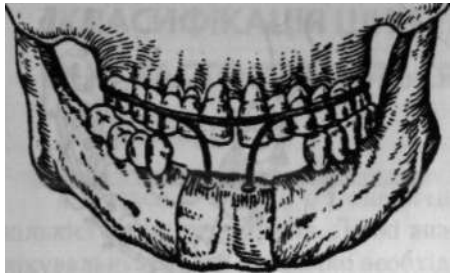

Мал. 171. Формувальний апарат (за А.І.Бетельманом; пояснення у тексті)

і під час їх проведення. За конструктивними особливостями вони можуть бути різноманітними.

У будові цих апаратів виділяють формувальну частину та фіксувальні пристосування (мал. 171).

Апарати, які застосовуються для заміщення дефектів щелеп та відновлення їх форми і функції, називаються заміщувальними. їх поділяють на зубокоміркові, щелепні, протези лиця, комбіновані. Після резекції щелепи застосовують протези, які називаються післярезекційними. Розрізняють безпосереднє, наближене та віддалене протезування. Протези ще поділяють на операційні та післяопераційні, апарати — на стандартні та індивідуальні. Поділ апаратів за місцем їх прикріплення на внутрішньоротові, позаротові та комбіновані. До внутрішньоротових відносять апарати, які прикріплюються до зубів або прилягають до поверхні слизової оболонки ротової порожнини, до позаротових - апарати, які розміщені поза ротовою порожниною. До комбінованих належать апарати, одна частина яких кріпиться у ротовій порожнині, а друга — поза нею.

Внутрішньоротові апарати поділяються на мономаксилярні (однощелепні) та бімаксилярні (двощелепні).

За лікувальним призначенням апарати поділяють на основні і допоміжні. До основних належать фіксувальні та виправні у разі ушкоджень щелеп та їх деформацій, що мають самостійне лікувальне значення. До них також можно віднести замісні апарати. Допоміжними є апарати, які служать для успішного виконання шкірно-пластичних та кістково-пластичних операцій. У таких випадках основним видом лікувальної допомоги буде оперативне втручання, а допоміжним — ортопедичне.

Апарати та шини можуть бути виготовлені з пластмаси і сплавів металів. Останні бувають гнутими, литими, паяними і комбінованими.

ЛІГАТУРНІ ПОВ'ЯЗКИ

Лігатурні пов'язки належать до позалабораторних незнімних шин, які застосовуються у разі переломів щелеп без зміщення або з незначним зміщенням уламків. Для лігатурних пов'язок використовують бронзо-алюмінієвий дріт товщиною 0,5 мм.

У клініці ортопедичної стоматології найпоширеніші методи накладання лігатурних пов'язок за Айві, А.А.Лімбергом, Гейкіним, Вільгом, Тігерштедтом.

Перед накладанням пов'язок беруть шматок дроту, прожарюють його над полум'ям горілки, обробляють сучасними дезінфекційними засобами, спиртом. Лігатурні пов'язки використовують для зв'язування зубів на одній щелепі, а також для міжщелепної фіксації уламків. Необхідною умовою застосування лігатурних пов'язок є наявність зубів із здоровими тканинами пародонта на обох щелепах.

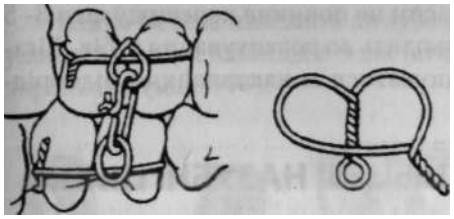

Мал. 172. Схематичне зображення накладання лігатурної пов'язки за Айві (пояснення у тексті)

Метод накладання лігатурних пов'язок за Айві. Беруть м'який лігатурний дріт довжиною 12-15 см, складають його вдвоє у вигляді шпильки. У місці згину шпильки дріт скручують так, щоб утворилася невелика петля. Обидва вільні кінці лігатурного дроту за допомогою пінцета одночасно вводять з присінкового боку в один із міжзубних проміжків. Кінці дроту розводять з язикового боку в різних напрямках, охоплюючи ними шийки сусідніх зубів, і проводять назовні на присінкову поверхню. Дистальний кінець виведеного назовні дроту просувають через петлю для стійкості пов'язки та з метою запобігання просуванню петлі у глибину міжзубного проміжку. Обидва кінці лігатурного дроту скручують разом за ходом годинникової стрілки. Кінці зрізають так, щоб їх довжина не перебільшувала 3-4 мм, і підгинають з таким розрахунком, щоб вони не травмували слизову оболонку ротової порожнини. Після того як пов'язки накладені на обидві щелепи справа і зліва, уламки розміщують руками у правильне положення. Хворого просять зімкнути зуби, якщо можливо, у положенні центральної оклюзії. Після того беруть невеликий відрізок лігатурного дроту, просувають його через обидві петлі з кожного боку верхньої та нижньої щелеп, кінці його також скручують. Надлишки дроту відрізають, скручений кінець дроту, який залишився, підгинають (мал. 172).

Метод лігатурного зв'язування щелеп за А.А.Лімбергом. За даним методом зв'язують не два зуби, а один. Лігатурний дріт довжиною 5-6 см вигинають у вигляді шпильок, які проводять навколо шийок окремих зубів таким чином, щоб один кінець дроту проходив з медіального, а другий - з дистального боку кожного зуба. Таку саму процедуру проробляють із зубом на протилежній щелепі. Потім накладають лігатури з другого боку верхньої та нижньої щелеп. Кінці лігатур, накладених на зуби, скручують за ходом годинникової стрілки, а потім скручують попарно завитки нижніх лігатур із завитками верхніх, обрізають і підгинають їх так, щоб вони не травмували слизову оболонку губ та щік (мал. 173).

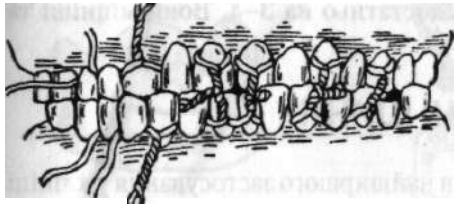

Мал. 173. Лігатурнезв'язуваннящелепза А.А.Лімбергом (пояснення у тексті)

турного зв'язування зубів.

Звичайно у разі зв'язування щелеп використовують премоляри, моляри, а інколи і різці та ікла. Зуби, які знаходяться на лінії перелому, а також зуби із захворюваннями тканин пародонта не можуть бути використані для лігатурне зв'язування зубів є

тимчасовим лікувальним заходом і за часом не повинне перевищувати 3-5 днів. Довший термін використання призводить до розхитування зубів. Лігатурне зв'язування щелеп повинно поєднуватися із накладанням підборідної пращі.

КАПОВІ, КОРОНКОВІ ТА КІЛЬЦЕВІ НАЗУБНІ ШИНИ

Капові, коронкові, кільцеві назубні шини належать до стаціонарних лабораторних апаратів. Усі вони є незнімними і можуть бути штампованими або паяними.

Капові шини відрізняються від коронкових тим, що коронку штампують кожну окремо і вона охоплює кожен зуб окремо з усіх боків, а капу штампують з одного шматка металу для всіх опорних зубів і вона охоплює тільки жувальні або різальні поверхні зуба, а також язикову та щічну поверхні. Апроксимальні поверхні природних зубів, крім крайніх, капа не охоплює. Каповий апарат для підвищення його міцності спаюють з присінкового, а в разі необхідності — і з язикового боку дротяною жорсткою дугою. За В.Ю. Курляндським, до кожної капи припаюють по плечовому відростку так, щоб відросток однієї капи перекривав відросток другої на 5-10 мм. Названі конструкції застосовують для однощелепної фіксації. Якщо необхідна міжщелепна фіксація, то для верхньої і нижньої щелеп виготовляють дві шини і до них припаюють гачки, які служать для фіксації щелеп.

Коронкові та кільцеві назубні шини використовують у комбінації зі стержнями, тому їх ще називають стержневими. Стержневі шини є паяними. Якщо треба надати паяній шині міцності, до коронок або кілець припаюють два стержні — один з присінкового, а другий з язикового боку.

Стержнева шина складається із коронок, якими покрито кілька зубів, що мають розміщуватися по обидва боки перелому.

Коронки природних зубів не препарують, оскільки вони розмикають прикус, що є головним недоліком коронкових шин. За наявності груп зубів- антагоністів виготовляють кільця. Коронки або кільця припасовують на зубах і знімають відбиток для виготовлення жорсткої дуги-стержня, яка припаяна до коронок або кілець з присінкового боку.

Із наведених незнімних конструкцій шин найоптимальнішим є використання кільцевих шин із стержнем. Вони не підвищують прикус, немає необхідності виготовляти кільця на всі зуби, а достатньо на 3-4. Вони міцніші та гігієнічніші порівняно з капами.

ЗУБО-ЯСЕННІ ТА НАЯСЕННІ ШИНИ

Серед зубо-ясенних та наясенних шин найширшого застосування у клініці ортопедичної стоматології набули шини Вебера, Гунінга-Порта, А.А.Лімберга, М.М.Ванкевича.

Шина Вебера належить до зубо-ясенних і використовується тоді, коли на уламках на обох щелепах є в достатній кількості зуби з високими клінічними коронками (мал. 174).

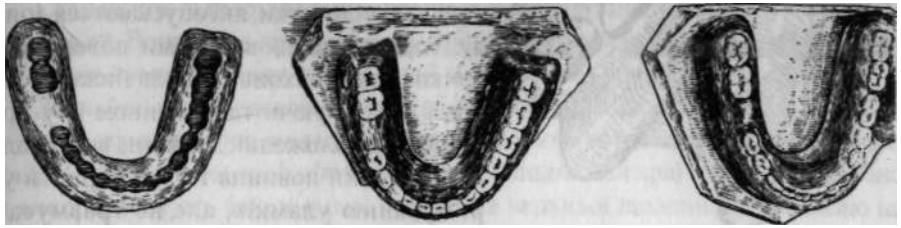

Мал. 174. Зубо-ясенна шина Вебера (пояснення у тексті)

Виготовляється вона із акрилових пластмас і охоплює комірковий відросток і коміркову частину та природні зуби з щічного й язикового боку завдяки прорізам у базисній пластинці, в той час як різальні та жувальні поверхні зубів залишаються вільними. Шину можно використовувати для іммобілізації уламків на етапі завершення лікування, коли консолідація уламків проходить із значним запізненням. Звичайно шина має похилу площину для запобігання зміщенню уламка. Використовують її переважно після репозиції уламків на завершальному етапі.

Наясенні шини Гунінга-Порта та Лімберга застосовують у разі переломів беззубих щелеп. Гунінг запропонував свою шину виготовляти із каучуку; вона складається із двох базисних пластинок, з'єднаних між собою, з отвором у фронтальній ділянці, який служить для вживання їжі хворими та гігієни ротової порожнини. Порт запропонував таку саму шину, але відливав її з чистого олова, що погано переносилося пацієнтами. Нині дана шина виготовляється із акрилових пластмас (мал. 175, *а)*.

А.А.Лімберг запропонував свою конструкцію шини для фіксації беззубих щелеп (мал. 175, *б)*. Вона може застосовуватися тільки у поєднанні з пращеподібною пов'язкою.

За наявності переломів беззубої нижньої щелепи використовують шину М.М.Ванкевича (мал. 176). Шина складається з верхнього базису, який

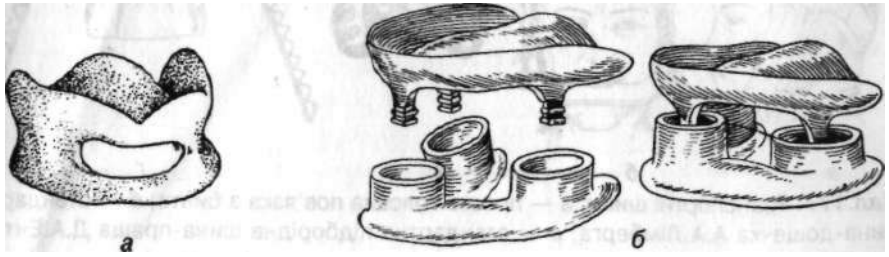

Мал.175. Наясенні шини Гунінга-Порта (а) та Лімберга (б)

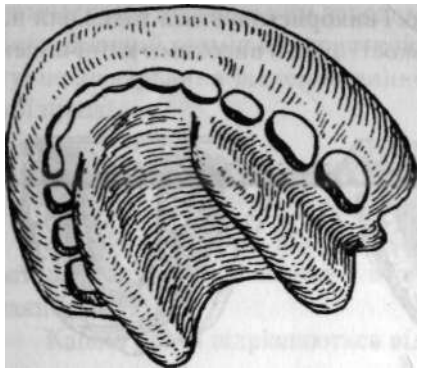

Мал. 176. Шина М.М.Ванкевича

фіксується на верхній щелепі залежно від клінічної картини (щелепа з повною втратою зубів або зі збереженими природними зубами). До цього базису приварюють вертикальні відростки, які опускаються донизу, торкаючись зовнішніми поверхнями язикових поверхонь уламків нижньої щелепи і утримуючи таким чином їх у правильному положенні. Довжина вертикальної площини повинна тільки сприяти утримуванню уламків, але не травмувати тканини дна ротової порожнини, вільно виводитися із неї.

ТРАНСПОРТНІ ШИНИ

Для транспортування хворих у спеціалізовані лікувальні заклади застосовують транспортні шини, або, як їх ще називають, позалабораторні стандартні транспортні пов'язки. Найпоширенішими є: 1) проста головна пов'язка з бинта; 2) стандартна головна пов'язка (головна шапочка); 3) стандартна шина-дощечка А. А.Лімберга; 4) стандартна підборідна шина-праща Д. А.Ентіна; 5) стандартна верхньощелепна металева шина-ложка з позаротовими стержнями А.АЛімберга (мал. 177).

Проста пов'язка з бинта застосовується у разі переломів верхньої щелепи. Якщо можливо, то уламки розміщують у більш-менш правильному положенні, а потім круговими обертами бинта навколо голови підтягують нижню щелепу до верхньої. Це найпростіший метод транспортної іммобілізації і найдоступніший в екстремальних ситуаціях (мал. 177, *а)*.

Стандартна головна шапочка являє собою в'язану шапочку або шапочку, пошиту з будь-якої цупкої тканини, з бічними м'якими валиками та металевими гачками для гумових смужок. Бічні валики оберігають хворого від тиску

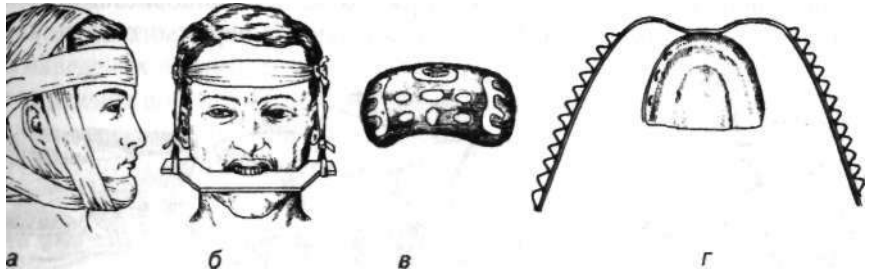

Мал.177. Транспортні шини: а — проста головна пов'язка з бинта; б — стандартна шина-дощечка А.А.Лімберга; в — стандартна підборідна шина-праща Д.А.Ентіна; г— стандартна верхньощелепна металева шина-ложка з позаротовими стержнями А.А.Лімберга

смужок. Головна шапочка служить для прикріплення до неї стандартної верхньощелепної шини-ложки та підборідної пращі (мал. 177, *б)*.

Дощечка А.А.Лімберга зроблена з дерева. її підв'язують бинтом до стандартної головної пов'язки або фіксують на голові.

Стандартна підборідна шина-праща Д А.Ентіна виготовляється з пластмаси або металу. Вона має з кожного боку прорізи з трьома випинами, до яких прикріпляють гумові стрічки стандартної головної пов'язки (мал. 177, *в)*.

Звичайно пращу застосовують у разі переломів нижньої щелепи. Для зменшення тиску на нижню щелепу пращу вистеляють ватою або м'якою тканиною з таким розрахунком, щоб м'які матеріали виходили за краї пращі. Пращу інколи використовують також у разі переломів верхньої щелепи. Тоді нижню щелепу підтягують до верхньої, що сприяє поверненню уламків верхньої щелепи у правильне положення.

Транспортна стандартна верхньощелепна шина-ложка А.А.Лімберга може застосовуватися у разі поєднаного перелому верхньої та нижньої щелеп (мал. 177, *г)*. Шина-ложка складається із ложки, до якої припаяні позаротові стержні, що мають пристосування для фіксації її до головної шапочки. У бічних стінках шини-ложки є отвори з випинами всередину у вигляді зачепних петель для прикріплення гумових кілець, які спрямовуються від алюмінієвої шини на нижній щелепі у разі її перелому. Використання цієї шини-ложки має певні обмеження у зв'язку з тим, що вона є стандартною, а не індивідуальною.

ПИТАННЯ ДЛЯ САМОКОНТРОЛЮ

1. Яка необхідність класифікації шин та апаратів, що застосовуються у щелепно-лицевій ортопедії?
2. Які методи накладання лігатурних пов'язок?
3. Які особливості накладання коронкових та кільцевих назубних шин?
4. Які конструкційні особливості зубоясенних та наясенних шин?
5. Які переваги та недоліки застосування позаротових апаратів для фіксації переломів щелеп?
6. Яка є необхідність комплексного лікування хворих з ураженням щелепно-лицевої ділянки?

ПЕРЕЛОМИ КОМІРКОВОГО ВІДРОСТКА ВЕРХНЬОЇ ЩЕЛЕПИ ТА КОМІРКОВОЇ ЧАСТИНИ НИЖНЬОЇ ЩЕЛЕПИ

Частіше спостерігаються переломи коміркового відростка. Найхарактернішою локалізацією переломів є фронтальна ділянка. Такі переломи можуть бути зі зміщенням і без зміщення уламків. Напрямок зміщення уламків зумовлений напрямком сили, що діє. Звичайно уламки зміщуються дозаду або до середньої лінії. Репозиція уламків у разі свіжих переломів може бути здійснена за рахунок ручного способу, якщо переломи застарілі — шляхом хірургічних операцій або за допомогою ортопедичних апаратів.

У разі переломів коміркового відростка без зміщення застосовується однощелепна алюмінієва шина. Зміщення уламків коміркового відростка з зубами у піднебінний бік диктує необхідність застосування для репозиції роз'єднувальної піднебінної пластинки з гвинтом. Наявність свіжих переломів зі зміщенням є показанням до одномоментної репозиції під анестезією з наступною фіксацією однощелепною дротяною шиною. За наявності переломів у бічних відділах коміркового відростка можна застосовувати пружну дугу Енгля. її накладають таким чином, щоб перемістити зуби разом з комірковим відростком у потрібному напрямку. У разі вдавлених переломів та переломів у передньому відділі використовується стаціонарна дротяна стальна дуга товщиною 1,2-1,5 мм. Дугу фіксують до зубів здорового боку, а уламок підтягують до дуги гумовими кільцями або лігатурою.

ПЕРЕЛОМИ ВЕРХНЬОЇ ЩЕЛЕПИ

Переломи верхньої щелепи небезпечні для життя хворого. Це зумовлено тим, що верхня щелепа з'єднана з багатьма кістками лицевого скелета. Нерідко травма поєднується з ушкодженням магістральних судин, нервів, головного мозку. Переломи верхньої щелепи відбуваються у типових місцях. Згідно з класифікацією La For (1900) вони поділяються на три типи. Переломи верхньої щелепи можуть бути однобічними та двобічними. Крім того, спостерігаються вдавлені переломи, а деколи і повний її відрив верхньої щелепи. Основним клінічним симптомом перелому верхньої щелепи зі зміщенням уламків є порушення змикання зубів у вигляді відкритого прикусу.

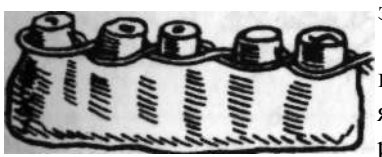

Мал. 178. 8-подібна шина Гіппократа

Дротяні шини, виготовлені безпосередньо в ротовій порожнині, переважно застосовують як тимчасові транспортні. До класичних конструкцій шин з лігатурного дроту належить 8-подібна шина Гіппократа для зв'язування зубів (мал. 178).



Мал. 179. Гнута дротяна шина Збаржа (пояснення у тексті)

До групи шин з лігатурного дроту входять різні конструкції для міжщелепного зв'язування зубів.

Іммобілізацію уламків верхньої щелепи проводять за допомогою стандартних пристосувань. Така шина для лікування переломів переднього відділу верхньої щелепи за-пропонована Я.М.Збаржем (мал. 179).

Суть виготовлення її зводиться до наступного. Беруть алюмінієвий дріт довжиною 75-80 мм. Кінці довжиною 15 мм згинають назустріч один одному і скручують у вигляді спіралі. Кут між довшими осями дроту не повинен перебільшувати 45°. Витки одного відростка йдуть по ходу годинникової стрілки, а другого — проти. Утворення витих відростків вважається завершеним, якщо частина дроту між останніми витками дорівнює відстані між премолярами. Ця частина в подальшому буде передньою частиною назубної шини. Бічні частини вигинають із вільних кінців дроту. Внутрішньоротову частину шини фіксують лігатурним дротом до зубів після вправлення уламків. Позаротові відростки відгинають доверху до голови так, щоб вони не торкалися шкіри обличчя. Після того накладають гіпсову пов'язку, в яку припасовують вільні кінці дроту.

Для лікування переломів I та II типу Я.М.Збарж розробив стандартний комплект, який складається із шини-дуги, опорної головної пов'язки та з'єднувальних стержнів (мал. 180).

Апарат дозволяє одночасно вправляти та фіксувати уламки. Шина-дуга являє собою подвійну стальну дугу, яка охоплює зубний ряд верхньої щелепи з обох боків. Від дуги відходять позаротові стержні, спрямовані дозаду до вушних раковин. Ці стержні з'єднуються з головною пов'язкою за допомогою з'єднувальних металевих стержнів.

Лікування у разі переломів верхньої щелепи зі зміщенням уламків донизу за наявності неушкодженої нижньої щелепи можна проводити за допомогою зубонаясенної шини Вебера (див. мал. 174).

У разі двобічного перелому верхньої щелепи з обмеженою рухомістю уламків вправлення та фіксацію останніх здійснюють за допомогою апарата З.Я.Шура (мал. 181).

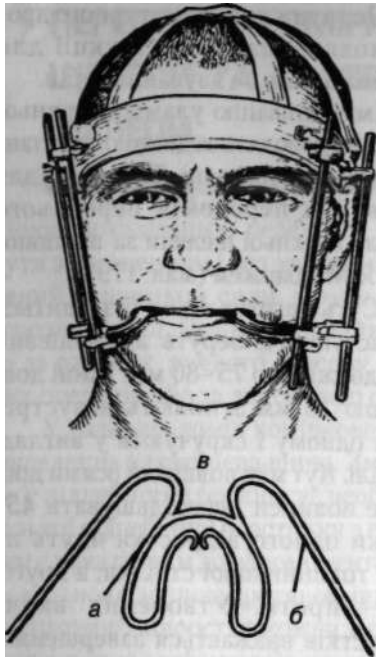

Мал. 180. Шина-дуга для вправлення та фіксації уламків верхньої щелепи (за Я.М. Збаржем): а — внутрішньоротовачастина-подвійнанезамкнута дуга; *б*—позаротова частина; *в* -з'єднання головної пов'язки з шиною-дугою за допомогою прямих стержнів та хомутів

Апарат складається з таких частин:

1) гіпсової шапочки, у яку загіпсовують два вертикальних стержні довжиною 150 мм;

2) єдиної паяної шини на верхню щелепу з опорними коронками на ікла та перші моляри з обох боків; до шини зі щічного боку в ділянці першого моляра припаюють плоскі трубки перерізом 2 х 4 мм та довжиною 15 мм;

3) двох позаротових стержнів з перерізом 3 мм та довжиною 200 мм. Паяну шину фіксують на цемент на зубах верхньої щелепи. На голові хворого формують гіпсову шапочку й одночасно загіпсовують у неї вертикально з обох боків короткі стержні так, щоб вони розміщувалися дещо позаду латерального краю очної ямки й опускалися до рівня крил носа. Позаротові стержні вставляють у трубки і вигинають по щічній поверхні зубів. У ділянці ікла вони спрямовуються дозаду, на рівні короткого верхньо- го СТержня вигинаються йому назустріч, Переміщення уламків щелеп досягається зміною нап Рямку У позаротових стержнів, Після повернення щелеп у правильне положення кінці ричагів зв'язують лігатурою.

Лікування у разі однобічних переломів з тугорухомими уламками здійснюється за допомогою дротяних шин з міжщелепним витяжінням.

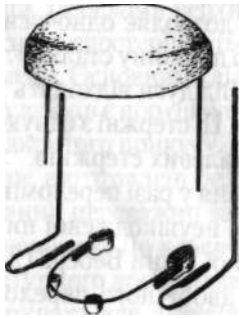

Мал. 181. Апарат для вправлення уламків верхньої щелепи Шура (пояснення у тексті)

ОРТОПЕДИЧНЕ ЛІКУВАННЯ ПЕРЕЛОМІВ НИЖНЬОЇ ЩЕЛЕПИ

Переломи нижньої щелепи на відміну від переломів верхньої мають типову локалізацію (мал. 182).

Вогнепальні поранення та переломи мають різне розміщення і локалізацію. Переломи нижньої щелепи звичайно бувають зі зміщенням уламків, що пояснюється тягою прикріплених тут жувальних м'язів.

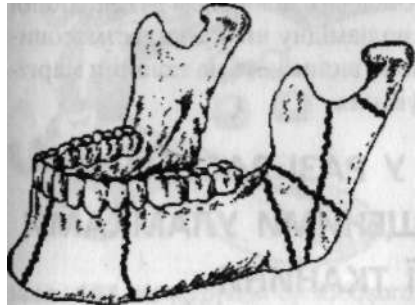

Мал. 182. Типові місця переломів нижньої щелепи

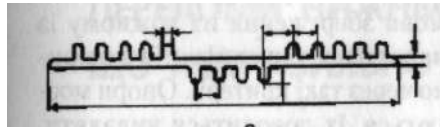

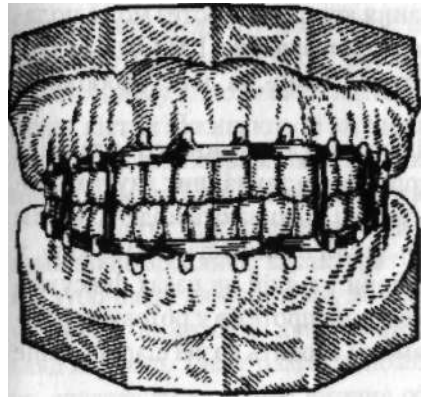

Мал. 183. Стандартна.шина.для міжщелепної фіксації (за В.С.Васильєвим): а - загальний вигляд; б — шина на моделі

Вибір методу ортопедичного лікування переломів нижньої щелепи залежить від локалізації перелому, характеру зміщення уламків, наявності на щелепах зубів, стану тканин пародонта та віку хворого.

Так, у разі переломів з незначним зміщенням уламків та локалізацією у межах зубного ряду за наявності достатньої кількості зубів застосовують однощелепні дротяні шини. Переломи за межами зубного ряду зі значним зміщенням уламків вимагають застосування шин із зачепними петлями для міжщелепного витяжіння. Уперше алюмінієву дротяну шину запропонував С.С. Тігерштедт у 1916 р. Таку шину вигинають з алюмінієвого дроту діаметром 1,8 мм. Шину вигинають поза ротовою порожниною. Примірка та фіксація гнутої дротяної шини проводиться під провідниковою анестезією.

Гнуті дротяні шини вимагають великих затрат часу для їх виготовлення. У 1967 р. В.С. Васильєв розробив та запропонував стандартну назубну шину із нержавіючої сталі з зачепними петлями (мал. 183).

Лікування у разі переломів нижньої щелепи з беззубою комірковою частиною, з відсутністю великої кількості зубів здійснюється за допомогою шини Ванкевича(див. мал. 176).

Шина Ванкевича модифікована А.І. Степановим> який піднебін ну пластинку замінив на дугу (мал. 184). У разі переломів нижньої щелепи за межами зубного ряду

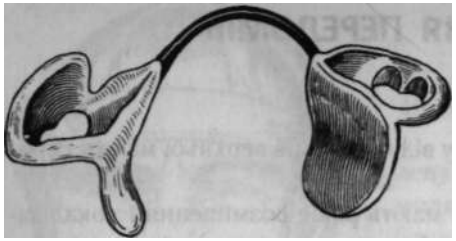

Мал. 184. Шина Степанова

використовується зубо-ясенна шина з похилою площадкою та дротяні шини з ковзкими шарнірами.

Для фіксації щелеп використовують пластмасові шини. Різні модифікації шин із швидкотвердіючої пластмаси запропонували Г.А.Васильєв, І.Є.Корейко, М.Р.Марей, Р.М.Гардашніков, Е.Я.Варе[с] [суть] [виго]товлення шин із цього матеріалу полягає у тому, що їх формують за металевим шаблоном дугоподібної форми. Попередньо на зубах прикріплюють поліамідну нитку з пластмасовими намистинками. Пластмасові шини негативно впливають на тканини маргінального пародонта, що й обмежує їх застосування.

ОРТОПЕДИЧНЕ ЛІКУВАННЯ У РАЗІ ЗАСТАРІЛИХ ПЕРЕЛОМІВ ЗІ СТІЙКО ЗМІЩЕНИМИ УЛАМКАМИ ТА ДЕФЕКТАМИ КІСТКОВОЇ ТКАНИНИ

Крім переломів, що неправильно зрослися, можуть спостерігатися ще й переломи з дефектом кісткової тканини. Дефекти кісткової тканини бувають невеликі, що не перевищують 1 см, і великі, понад 1 см. У першому випадку можна виготовляти мостоподібні протези за умови збереження на кожному із уламків двох і більше нерухомих зубів. За наявності значних дефектів використання мостоподібних протезів протипоказано через такі критерії. Опори мостоподібних протезів дуже швидко розхитуються, їх доводиться видаляти. Мікрорухомість призводить до розцементування коронок. Протез може поламатися. Уразі значних дефектів показано знімне протезування. І.М.Оксман запропонував свою конструкцію знімного протеза з одно- та двосуглобовими з'єднаннями (мал. 185).

У разі першого варіанту два готові знімні протези (для кожного із уламків) уводять у ротову порожнину і фіксують за допомогою звичайних гнутих дротяних кламерів. З обох протезів знімають відбитки і відливають модель. Потім у більшу частину протеза уварюють стержень, який закінчується кулькою, у другий уварюють коробочку, яка відкрита догори і в якій на пазах фіксують жувальну поверхню. Після завершального введення протезів у ротову порожнину коробочку заповнюють мідною амальгамою і вводяїь до неї шароподібне з'єднання на жувальну поверхню.

Хворого просять протягом 15 хв здійснювати жувальні рухи. За цей час порожнина в амальгамі формується у відповідності з рухами нижньої щелепи, після чого амальгама твердне, і протез є готовим.

У разі другого варіанту, який запропонований І.М.Оксманом, виготовляють металеву конструкцію у вигляді стержня довжиною 3-4 мм з кульками діаметром 4-5 мм на обох кінцях та знімний протез із кламерами. Потім розрізають протез на дві частини у ділянці, відповідній дефекту кісткової тканини. По краях протезів, відступаючи по 1-2 мм, випилюють заглиблення величиною 6-7 мм та діаметром 7 мм. Ці заглиблення заповнюють мідною амальгамою, вкладають у них кульки і витримують до затвердіння амальгами. Хворому пропонують здійснювати жувальні рухи, в результаті чого амальгама у заглибленнях формується у відповідності з цими рухами.

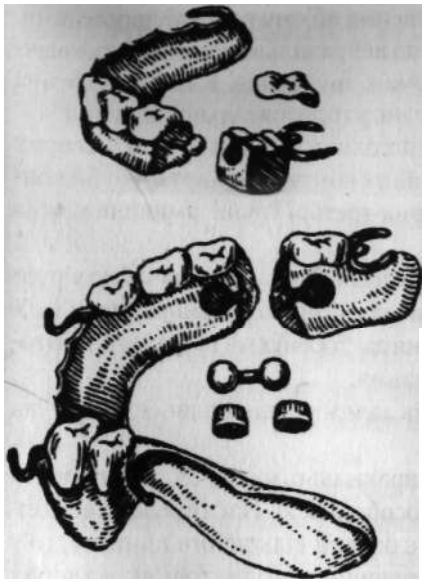

Мал. 185. Конструкція суглобового протеза Оксмана (пояснення у тексті)

Другий варіант шарнірного знімного протеза Оксмана використовується за наявності значних дефектів кісткової тканини та в разі значної рухомості уламків.

На практиці знайшов застосування шарнірний знімний протез, запропонований Б.Р.Вайнштейном. У якості шарніра використовують пружину, введену в гільзи, які вварені у базис протезів для кожного уламка.

ПЕРЕЛОМИ НИЖНЬОЇ ЩЕЛЕПИ, ЩО НЕПРАВИЛЬНО ЗРОСЛИСЯ

У разі переломів щелеп необхідно своєчасно та кваліфіковано надати спеціалізовану медичну допомогу, провести ранню обробку рани та своєчасну фіксацію уламків. За таких умов уламки щелеп зростаються без ускладнень і в правильному положенні. Наслідком порушення однієї з цих умов є те, що щелепні кістки заживають зі зміщенням уламків, у результаті чого утворюються переломи, які неправильно зрослися, а рана м'яких тканин заживає з утворенням грубих рубців, що обмежують рухи нижньої щелепи, губ, щік, язика.

Характер таких деформацій дуже різний. Утворення переломів, що неправильно зрослися, характеризуються морфо-функціональними порушеннями зубо-щелепної системи, локалізацією перелому, ступенем невідповідності уламків, важкістю деформації. Звичайно змінюється зовнішній вигляд хворого. Так, у разі переломів верхньої щелепи, що неправильно зрослися, спостерігається подовження обличчя та напруженість м'яких тканин приротової ділянки. Часто виникає асиметрія обличчя. Зміщення уламків нижньої щелепи призводить до зміни положення суглобових головок, що, в свою чергу, спричиняє порушення функціонування скронево-нижньощелепного суглоба, дисфункцію жувальних м'язів. Зміна положення уламків щелеп призводить до

порушення мови переважно за рахунок зменшення об'єму ротової порожнини.

Ортопедичне лікування у разі переломів, що неправильно зрослися, з незначним порушенням функції не зумовлює особливих труднощів. Клінічна картина характеризується ступенем оклюзійних порушень у горизонтальній площині.

Грунтуючись на вищесказаному, хворих поділяють на три групи. У хворих першої групи наявний горбковий вид оклюзійних контактів, у другої зуби контактують тільки бічними поверхнями, у хворих третьої групи змикання зубів повністю відсутнє.

Метод лікування у разі переломів, що неправльно зрослися, звичайно хірургічний, тобто проводиться репозиція уламків з наступною їх іммобілізацією. У разі відмови хворих від хірургічного лікування застосовують протетичні, ортопедичні, апаратурно-хірургічні методи лікування.

Тактика проведення лікувальних заходів залежить від наявності зубів на щелепах.

Лікування хворих з переломами, що неправильно зрослися, за наявності повністю збережених зубних рядів має свої особливості. Насамперед необхідно звертати увагу на вік хворого. Так, якщо є ознаки відкритого прикусу, то у молодому віці добрі результати дають ортопедичні методи, тоді як у хворих похилого віку з такою ж патологією ефективним буде зішліфування зубів, на яких фіксується прикус, або навіть їх видалення. Такої тактики необхідно дотримуватися і за наявності інших патологічних прикусів, звертаючи особливу увагу на вік хворих.

З ортопедичних конструкцій найширше використовують пластмасові капикоронки, суцільнолиті коронки, металокерамічні та металопластмасові капи або коронки, суцільнолиті дугові протези, а в дуже складних випадках - розбірні протези.

У складніші умови лікар-ортопед потрапляє у разі лікування хворих з переломами, що неправильно зрослися, з наявними дефектами зубних рядів. Головним завданням тут є відновлення цілісності зубних рядів, нормалізація оклюзійних співвідношень та відновлення зовнішнього вигляду хворого. Серед найважливіших ортопедичних конструкцій є незнімні мостоподібні та знімні види зубних протезів.

Особливу увагу слід приділяти стану тканин пародонта зубів, які залишилися, з точки зору можливості їх використання як опор під ортопедичні конструкції. Залежно від локалізації дефекту, кількості втрачених зубів, виражених оклюзійних змін після переломів, що неправильно зрослися, використовують ортопедичні конструкції зубних протезів. Дефекти у фронтальній та бічній Ділянках відновлюють суцільнолитими комбінованими мостоподібними протезами. За наявності перехресного прикусу застосовують знімні види зубних протезів зі включенням до них, якщо необхідно, литих оклюзійних накладок.

Нерідко виникають значні труднощі зі зняттям відбитків зі щелеп. У такому разі необхідно виготовляти індивідуальні або ж розбірні ложки. Шляхи введення та виведення протезів вивчають за допомогою паралелометрії.

НЕСПРАВЖНІ СУГЛОБИ

Несправжній суглоб утворюється за відсутності консолідації у місці перелому протягом подвійного або потрійного терміну, необхідного в середньому для зрощення його.

Переломи нижньої щелепи, які не зрослися, виділяють в окрему групу так званих несправжніх суглобів, або псевдоартрозів.

Причини утворення несправжнього суглоба можуть бути як загального, так і місцевого характеру. До загальних необхідно віднести захворювання, які знижують реактивність організму і порушують репаративні процеси в кістці (туберкульоз, авітамінози, дистрофії, судинні захворювання, порушення обміну речовин, хвороби залоз внутрішньої секреції). Причинами місцевого характеру є:

— несвоєчасне вправлення уламків, їх недостатня іммобілізація або, навпаки, раннє зняття шини;

— значні розриви м'яких тканин та проникнення їх між уламки кісток;

— переломи щелеп з дефектом кісткової тканини понад 2 см;

— відшарування окістя щелепи на значній площі;

— довготривалі травматичні остеомієліти щелепи.

Клінічна картина у разі несправжнього суглоба нижньої щелепи визначається ступенем рухомості уламків, напрямком їх зміщення, положенням уламків відносно один одного та верхньої щелепи, кількістю зубів на фрагментах, станом тканин пародонта, величиною кісткового дефекту, локалізацією несправжнього суглоба, наявністю рубців слизової оболонки і їх чутливістю.

Рухомість уламків визначають пальпацією. Інколи зміщення уламків спостерігається під час рухів нижньої щелепи. Для постановки діагнозу необхідне крім клінічного ще й рентгенологічне дослідження.

Залежно від локалізації ушкодження, кількості зубів на уламках та величини кісткового дефекту І.М.Оксман виділяє чотири групи несправжніх суглобів:

1. На фрагментах є по 3-4 зуби:
   а) з дефектом щелепи до 2 см;
   б) з дефектом щелепи більше ніж 2 см.
2. На фрагментах є 1-2 зуби.
3. Дефекти нижньої щелепи з беззубими фрагментами:
   а) з одним беззубим фрагментом;
   б) з двома беззубими фрагментами.
4. Двобічний дефект нижньої щелепи:
   а) за наявності зубів на середньому фрагменті, але за відсутності їх на бічних уламках;
   б) за наявності зубів на бічних уламках і за відсутності їх на середньому.

За класифікацією В.Ю.Курляндського виділяють три групи несправжніх суглобів:

1) переломи, що не зрослися у межах зубного ряду, за наявності зубів на уламках;

2) переломи, що не зрослися, у межах зубного ряду за наявності беззубих уламків;

3) переломи, що не зрослися, поза межами зубного ряду.

Утворення несправжнього суглоба нижньої щелепи зумовлює зміни у функціонуванні зубо-щелепної системи. Порушуються функції ротової порожнини, насамперед моза йде про відкушування та пережовування їжі, ковтання, мову. Змінюється зовнішній вигляд хворого. Страждає функція жувальних м'язів та скронево-нижньощелепного суглоба. Порушується координована робота правої та лівої груп жувальних м'язів і суглобів.

Лікування у разі переломів, що не зрослися, має бути хірургічне — кісткова пластика з наступним протезуванням зубного ряду. Ортопедичне лікування без відновлення цілісності кістки здійснюється тільки за відсутності показань до операції, за наявності важких соматичних захворювань, у разі виснаження організму та відмови хворого від хірургічного втручання.

Ортопедичні методи лікування застосовують і в інших випадках, коли хірургічний метод відкладається на невизначений період.

Ортопедичне лікування таких хворих полягає у тому, щоб частини протеза, які розміщуються на уламках щелепи, з'єднувалися рухомо, не перешкоджаючи зміщенню уламків щелеп. Відновлення цілісності зубного ряду звичайними зубними протезами призведе до функціонального перевантаження опорних зубів. Знімний пластинковий протез без шарніра можно застосувати, тільки за умови зміщення уламків до присередньої лінії без вертикальних рухів.,

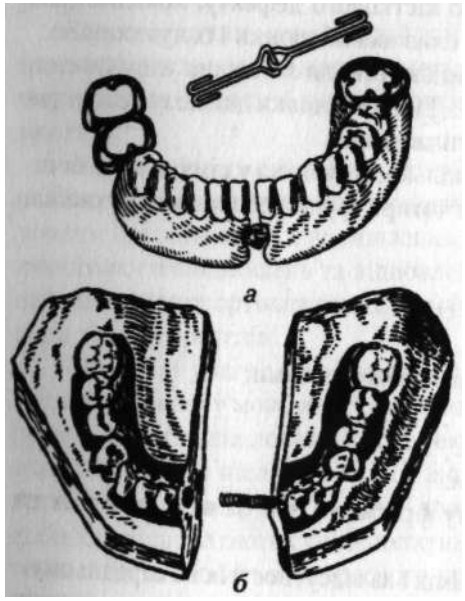

Мал. 186. ЗНІМНІ протези у разі несправжніх суглобів: а - Гаврилович, *б*— Вайнштейном

Вибір ортопедичних конструкцій зубних протезів визначається клінічною картиною. Наявність на уламках достатньої кількості зубів зі здоровими тканинами пародонта, незначною рухомістю уламків, їх правильне розміщення дозволяє застосувати шарнірні мостоподібні протези. Конструкція знімного протеза у такому разі буде ефективною тоді, коли її зробити рухомою, використавши шарніри.

Для з'єднання частин протезів у разі несправжнього суглоба застосовують різноманітні шарніри (І.М.Оксмана, Є.І.Гаврилова, З.В.Коппа, В.Р.Вайнштейна, В.Ю.Курляндського; мал.186).

Технологія виготовлення знімних зубних протезів із шарнірними з'єднаннями має свої особливості. Після виготовлення пластинкового протеза звичайним способом його розпилюють на дві частини у місці розміщення несправжнього суглоба. Під штучними зубами з язикового боку створюють ложе для шарніра. Дротяний шарнір Є.І.Гаврилова фіксується самотвердіючою пластмасою. Шарнір Гаврилова вигинається з дроту. Він являє собою дві петлі, з'єднані між собою, що розміщуються одна — у вертикальній, а друга — в горизонтальній площинах. Змінюючи розміри петель, можна регулювати амплітуду переміщення частин протеза у потрібному напрямку.

Для шарніра І.М.Оксмана, відступивши на 1-2 мм від лінії розпилу, з язикового боку обох частин протеза висвердлюють заглиблення діаметром 7 мм. У заглиблення укладають гільзи, заповнені амальгамою, і вставляють шарнір. Протез фіксують на щелепі на 20-30 хв; в цей час хворий користується ним, формуючи шарнірний суглоб (див. мал. 185).

У протезі Б.Р.Вайнштейна (мал. 186, б) гільзи із внутрішнім діаметром до 2 мм та довжиною 1 см вставляють в обидві частини з боку розтину, а між ними розміщують з'єднувальну пружину, яка забезпечує можливість рухів уламків у різних напрямках.

З.В.Копп запропонував три типи шарнірів. Шарнір першого типу являє собою стальну пластинку з двома отворами, через які введені осі. Шарнір забезпечує вертикальні рухи частин протеза. Шарнір другого типу складається із стальної пластинки, обидва отвори якої з'єднані прорізом. Це забезпечує вертикальні та горизонтальні рухи. Шарнір третього типу складається з ромбоподібної головки, припаяної до коронки; головку вводять у трубку, яка закріплена у протезі.

Слід зазначити, що шарнірні, або рухомі, протези можна використовувати за умови вертикального зміщення уламків. У разі зміщення уламків у горизонтальній площині, зближення або віддалення уламків один від одного та за наявності дефекту в підборідній ділянці можно рекомендувати нешарнірний протез І.М.Оксмана. Виготовляється він у два етапи:

1. Зняття відбитків із кожного уламку. За отриманими моделями виготовляють тільки частини базису із кламерами та похилими площинами і проводять припасування у ротовій порожнині.

2. Повторно знімають відбиток з бічними частинами базису за умови зімкнутих зубів і приєднують до бічних частин базису середню частину протеза. Бічні частини базису з похилими площинами розміщують за умови змикання щелеп у положенні їх центрального співвідношення. Відбиток знімають гіпсом за умови інтактних щелеп. Рідкий гіпс уводять у присінок ротової порожнини без відбиткової ложки, заповнюючи ним простір, який утворився унаслідок дефекту щелепи, потім покривають гіпсом передні ділянки шин та різальні краї передніх зубів верхньої щелепи. Отримані моделі закріплюють в оклюдаторі і додають до бічних частин базису передню частину протеза. З готового протеза знімають похилі площини, оскільки вони вже більше не потрібні.

Виготовлений протез за способом І.М.Оксмана заміщує дефект і разом з тим служить розпіркою між щелепними уламками, одночасно перешкоджаючи їх зближенню.

КОНТРАКТУРА ЩЕЛЕП

Контрактура щелеп характеризується обмеженням або неможливістю відкривання рота внаслідок патологічних змін м'яких тканин, функціонально пов'язаних зі скронево-нижньощелепним суглобом. Найчастішими причинами є рефлекторне тонічне скорочення жувальних м'язів за умови різних патологічних станів (правець, запальні процеси даної ділянки, анкілоз скронево-нижньощелепного суглоба, рубцеві зміни прищелепних тканин, слизової оболонки, м'язів, підшкірної жирової клітковини). До основних чинників, які зумовлюють нижньощелепні контрактури, необхідно віднести неправильну первинну обробку ран та довгу міжщелепну фіксацію уламків щелеп без своєчасної лікувальної гімнастики. Головними патогенетичними ланками є рефлекторно-м'язові механізми, утворення рубцевої тканини та її негативна дія на функцію нижньої щелепи. Клінічно розрізняють нестійкі і стійкі контрактури щелеп. За ступенем відкривання рота контрактури поділяють на легкого ступеня (2-3 см), середнього (1-2 см) та важкого (до 1 см) ступеня.

Рефлекторно-м'язові контрактури виникають у разі переломів щелеп у місцях прикріплення м'язів, які піднімають нижню щелепу. До контрактури щелеп призводить подразнення рецепторного апарату м'язів продуктами розпаду ушкоджених м'язів та гострими краями уламків щелеп.

Рубцеві контрактури залежно від того, які тканини ушкоджені — шкіра, слизова оболонка або м'яз, називаються дерматогенними, міогенними або змішаними. Поділ контрактур на рефлекторно-м'язові та рубцеві не є обов'язковим, але в окремих випадках ці процеси один одного не виключають.

Запобігання виникненню контрактур повинно включати: запобігання розвитку грубих рубців шляхом правильної та своєчасної обробки ран, своєчасної іммобілізації уламків, своєчасної міжщелепної фіксації уламків у разі переломів у місцях прикріплення м'язів, щоб не виникла м'язова гіпертонія, застосування у ранній період лікувальної гімнастики.

Лікування у разі контрактур може бути консервативним, хірургічним або комбінованим. До консервативних методів лікування належать медикаментозне, фізіотерапевтичне, а також лікувальна гімнастика та механотерапія. Механотерапія контрактур ставить за мету насильне, за допомогою механічних пристосувань та спеціальних апаратів, відкривання рота. Цей спосіб отримав назву пасивної механотерапії. У разі активної механотерапії зворотний рух нижньої щелепи здійснюється з подоланням протидії пружини механотерапевтичного апарату. Засобами механотерапії можуть бути дерев'яні та гумові клини, конуси, які розміщують між зубами на 2-3 год або до перших ознак появи болю.

Досконалішими способами механотерапії є апаратурні. Незважаючи на велику кількість апаратів, усі вони побудовані за єдиними принципами: складаються із жорстко з'єднаних між собою внутрішньоротових частин, які опираються на зубні ряди, та позаротової частини, оснащеної силовими елементами (гумова тяга, пружина). Величина сили в таких апаратах звичайно може дозуватися. У стандартних апаратах внутрішньоротова частина являє собою металеві відбиткові ложки, а в індивідуальних — виготовлену зубо-ясенну шину. Тривалість механотерапевтичних процедур визначається індивідуально. Бажано механотерапію проводити в комплексі з фізіотерапевтичними методами лікування та лікувальною гімнастикою.

МІКРОСТОМІЯ

Звуження ротового отвору внаслідок різних причин називається мікростомією. Остання являє собою не тільки серйозну анатомічну деформацію рота, але й зумовлює важкі функціональні порушення. Мікростома найчастіше буває наслідком травми, виразково-некротичних процесів (нома), рубцевих змін після опіків, пластичних операцій, виникає на тлі системної склеродермії та туберкульозного вовчаку. Вроджена та генетично зумовлена мікростома майже не спостерігається.

Лікування у разі звуження ротової щілини проводиться хірургічними та ортопедичними методами. Ортопедичне лікування полягає у розтягненні рубцевозмінених тканин за допомогою апаратів (З.Я.Шур). Ортопедичне лікування у разі мікростомії утруднене через неможливість зняття повного анатомічного відбитка, оскільки немає можливості ввести в ротову порожнину повну анатомічну стандартну відбиткову ложку. Доводиться користуватися спеціальними розбірними ложками або стандартними, які розпиляні пополам. Методика зняття відбитка полягає у тому, що половину ложки з гіпсом уводять у ротову порожнину. Після кристалізації гіпсу ложку відокремлюють від нього і відбиток залишають у ротовій порожнині. На другу частину відбиткової ложки накладають гіпс і вводять у ротову порожнину так, щоб новий шар гіпсу перекривав попередній. Коли гіпс кристалізується, з ротової порожнини виводять другу половину ложки, розрізають відбиток, його склеюють по частинах і відливають модель. Фіксацію центрального співвідношення щелеп проводять не восковими валиками, а гіпсовими.

Конструкція протеза у разі мікростомії має свої особливості. Протези виготовляють розбірні і такі, що складаються із окремих частин. Протези, що складаються, мають у своїй будові дві частини, з'єднані між собою шарнірами. Протез, що складається, зменшується у довжину, в такому вигляді його вводять у ротову порожнину, де його розводять і фіксують на протезному ложі (мал. 187).

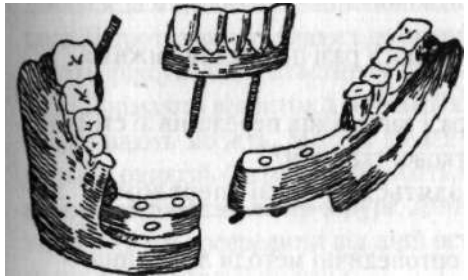

Мал. 187. Розбірний протез для нижньої щелепи

Розбірний протез звичайно складається із трьох частин (мал. 188).

Запропоновано спосіб виготовлення індивідуальних ложок та базисів знімних зубних протезів зі включенням

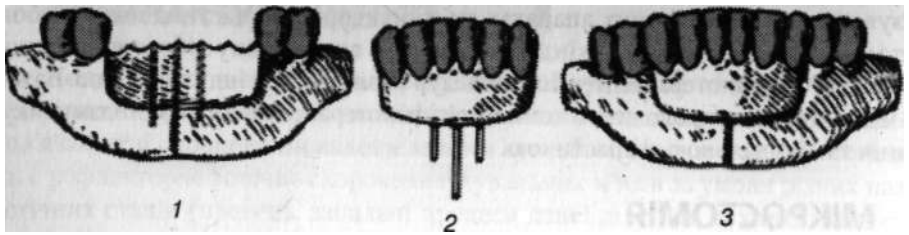

Мал. 188. Складові частини розбірного протеза: *1* — основа базису з вирізом для середньої частини; 2 — середня частина; *3* — протез у розібраному вигляді

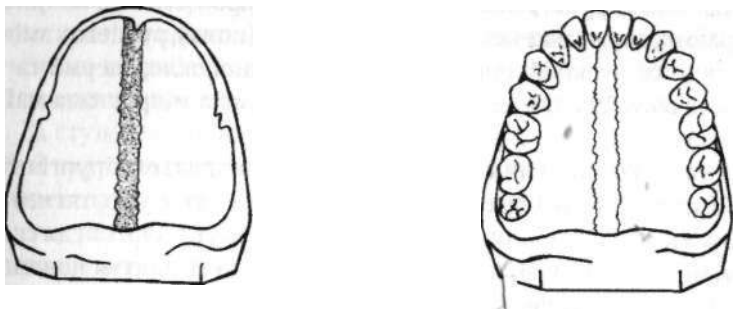

Мал. 189. Індивідуальна ложка та базис протеза з! включенням еластичної пластмаси (за М.М.Рожком, О.В. Павленком; пояснення у тексті)

посередині пластмасового базису прошарку із еластичної пластмаси, величина якого залежить від ступеня звуження ротової щілини (М.М.Рожко, О.В.Павленко, 1991; мал. 189).

ПИТАННЯ ДЛЯ САМОКОНТРОЛЮ

I.Яка клінічна картина у разі переломів коміркового відростка?
2.Яка роль ортопедичних заходів у разі лікування переломів коміркових відростка або частини?
3.Які клінічні особливості і тактика лікаря у разі переломів верхньої щелепи?
4.Які особливості ортопедичного лікування у разі переломів нижньої щелепи?
5.Яка тактика та методи лікування у разі застарілих переломів зі стійко зміщеними уламками та вадами кісткової тканини?
6.Які ортопедичні заходи проводяться у разі переломів, що неправильно зрослися?
7.Розкажіть про несправжні суглоби, ортопедичні методи лікування.
8.Які методи лікування у разі контрактур щелеп різного генезу?
9.Які причини виникнення та методи лікування у разі мікростомії?

ПІСЛЯОПЕРАЦІЙНІ ДЕФЕКТИ ЩЕЛЕПНО-ЛИЦЕВОЇ ДІЛЯНКИ

Післяопераційні дефекти щелепно-лицевої ділянки звичайно є наслідком проведених хірургічних операцій з приводу новоутворень. Особливо важкі клінічні ситуації виникають після резекцій щелеп. Заміщення дефектів, що утворилися після значних за обсягом операцій, проводять переважно протетичним шляхом. Завдання, які доводиться вирішувати лікарю стоматологу-ортопеду, пов'язані з відновленням зовнішнього вигляду хворого, мови, функції ковтання та жування. Слід особливо уважно ставитися до збереження зубів, які залишилися у ротовій порожнині. Для вирішення цих складних завдань необхідна тісна співпраця хірурга-стоматолога та ортопеда-стоматолога.

Ортопедичне лікування хворих після резекції щелеп має бути етапним. Етапність полягає у проведенні безпосереднього та віддаленого протезування.

Безпосереднє протезування вирішує такі завдання: дозволяє правильно формувати майбутнє протезне ложе, провести фіксацію уламків щелеп, профілактику порушення мовлення і функції жування, запобігає утворенню значних та деформувальних рубців, важких деформацій обличчя і спотворенню зовнішнього вигляду, дозволяє створити лікувально-щадний режим. Безпосереднє протезування не проводиться у разі економної резекції нижньої щелепи із збереженням цілісності кістки та у разі резекції нижньої щелепи з одночасною кістковою пластикою.

Віддалене протезування проводять після завершального формування протезного ложа, через 3-4 міс.

ПРОТЕЗУВАННЯ ПІСЛЯ РЕЗЕКЦІЇ ВЕРХНЬОЇ ЩЕЛЕПИ

На верхній щелепі розрізняють резекцію коміркового відростка, однобічну та двобічну резекцію тіла верхньої щелепи.

Ортопедична допомога хворим у разі резекції коміркового відростка надається за методикою, запропонованою І.М.Оксманом, таким чином. Безпосередній протез виготовляють до операції за моделями щелеп. Зокрема, виготовляють фіксувальну пластинку з кламерами і перевіряють її у ротовій порожнині. Знімають відбиток з верхньої щелепи разом з фіксувальною пластинкою і відливають модель. Моделі щелеп гіпсують в оклюдатор у положенні центральної оклюзії. На моделі зрізають зуби та комірковий відросток згідно з планом, який намітив лікар-хірург. Лінія фантомної остеотомії повинна проходити на 1-2 мм досередини від лінії остеотомії. Це необхідно для того, щоб було місце для епітелізації рани.

З воску моделюють частину, яка заміщується, і проводять постановку зубів.

Заміна воску на пластмасу проходить за звичайною методикою. Протез фіксують у ротовій порожнині на операційному столі. Корекцію оклюзії та країв протеза проводять не раніше ніж через 2-3 дні після фіксації.

Віддалене протезування проводять за допомогою малих сідлоподібних дугових та пластинкових протезів з утримувальними та опорно-утримувальними кламерами. Показано використання телескопічної системи фіксації за наявності зубів із здоровими тканинами пародонта.

Протезування хворих після однобічної резекції верхньої щелепи здійснюється безпосереднім протезуванням за методикою І.А.Оксмана. Таке протезування проводиться у три етапи. Спочатку виготовляють фіксувальну частину протеза з кламерами на опорні зуби на моделі, яку отримали за відбитком з верхньої щелепи. Фіксувальну пластинку перевіряють у ротовій порожнині і знімають відбиток разом з нею. Одночасно знімають відбиток з нижньої щелепи, відливають моделі і гіпсують в оклюдаторі, після чого йде виготовлення резекційної частини протеза (другий етап).

На моделі верхньої щелепи позначають межу резекції згідно з планом операції. На боці, де є пухлина, зрізають один зуб на рівні його шийки, щоб у подальшому протез не створював перешкод для епітелізації кісткової рани. Решту зубів зрізають разом з комірковим відростком до апікального базису. Поверхню фіксувальної пластинки роблять шорсг кою, а утворений дефект заповнюють воском і проводять постановку штучниі. зубів в оклюзії із зубами нижньої щелепи. Штучні ясна молярів та премолярів моделюють з валиком, який йде у передньо-задньому напрямку. У післяопераційний період валик утворює ложе в слизовій оболонці щоки, яке в майбутньому буде, слугувати пунктом анатомічної ретенції. Воскову репродукцію протеза замінюють пластмасовою. Після операції протез фіксують на післяопераційну рану.

Після епітелізації ранової поверхні виготовляють обтуруючу частину протеза (третій етап). Піднебінну частину протеза спилюють фрезою на товщину 0,5-1 мм, покривають шаром швидкотвердіючої пластмаси таким чином, щоб по краях протеза утворився валик з пластмасового тіста для отримання відбитка країв післяопераційної порожнини. Через 1-2 хв протез видаляють з ротової порожнини і після завершальної полімеризації пластмаси обробляють і полірують. Хворий користується таким протезом протягом 3-6 міс під постійним наглядом лікаря.

Віддалене протезування проводиться після повної епітелізації рани. Резекція половини верхньої щелепи призводить до зміни умов фіксації протеза. Протез у такому разі має однобічну кісткову опору, що збільшує розмах вертикальних рухів та призводить до перевантаження опорних зубів.

Складаючи план лікування, слід ураховувати стан тканин пародонта. Якщо є зміни, то необхідно провести шинування, фіксація буде забезпечена за умови збільшення кількості точок кламерної фіксації. Для запобігання зміщенню протеза з протезного ложа доцільним є використання напівлабільних з'єднань кламерівз базисом протеза. Для поліпшення фіксації Е.Я.Варес пропонує використовувати дентокоміркові кламери. Для запобігання зміщенню резекційного протеза у вертикальному напрямку необхідно зменшити його масу. Рекомендується використовувати конструкцію резекційного протеза на верхню щелепу за методикою Е.Я.Вареса.

ОРТОПЕДИЧНА ДОПОМОГА ПІСЛЯ РЕЗЕКЦІЇ НИЖНЬОЇ ЩЕЛЕПИ

Плануючи обсяг необхідної ортопедичної допомоги хворим після хірургічних операцій, які проведені на нижній щелепі, необхідно враховувати ступінь важкості їх стану. Найчастіше такими операціями є резекція підборідного відділу нижньої щелепи, резекція половини нижньої щелепи, видалення усієї нижньої щелепи, резекція нижньої щелепи з кістковою пластикою.

Залежно від виду резекції, величини кісткового дефекту, кількості збережених зубів на щелепах завдання лікування вирішується за допомогою безпосереднього або віддаленого протезування.

Так, після проведеної резекції підборідного відділу нижньої щелепи утворюється дефект кісткової тканини з порушенням її цілісності. Головним завданням протезування у такому разі є: фіксація кісткових фрагментів у правильному положенні та запобігання їх зміщенню, відновлення зовнішнього вигляду хворого, мови, функції жування та ковтання, заміщення післяопераційного кісткового дефекту, формування протезного ложа, збереження зубів, що залишилися.

З метою запобігання зміщенню уламків досередини, якщо кісткова пластика відкладена на деякий час, проводять безпосереднє протезування або застосовують шини. Використовують шину Ванкевича або накісні позаротові апарати Рудька і Панчохи. Названі апарати застосовують у разі значних дефектів кісткової тканини, за наявності малої кількості збережених зубів, захворювань тканин пародонта.

Застосування безпосереднього протезування призводить до функціонального перевантаження опорних зубів і подальшого їх видалення. Безпосереднє протезування показано у разі незначних дефектів кісткової тканини та стійких зубів, що залишилися. За методикою Оксмана безпосереднє протезування проводять у два етапи (мал. 190).

До хірургічного втручення знімають відбиток з нижньої щелепи, виготовляють дві знімні пластинки (для розміщення з лівого та правого боку) з опорно-утримувальними кламерами і припасовують їх у ротовій порожнині. Після того знову знімають відбитокз нижньої щелепи, але вже з фіксувальними пластинками в ротовій порожнині. Одночасно знімають відбиток з верхньої щелепи і відливають моделі, проводять гіпсування їх в оклюдатор. За наміченим хірургом планом операції зрізають з гіпсової моделі зуби зі значною частиною коміркового відростка і підборідним відділом. Дефект виповнюють воском та проводять постановку штучних зубів. Блок різців, інколи ікла, роблять знімними, щоб у після-

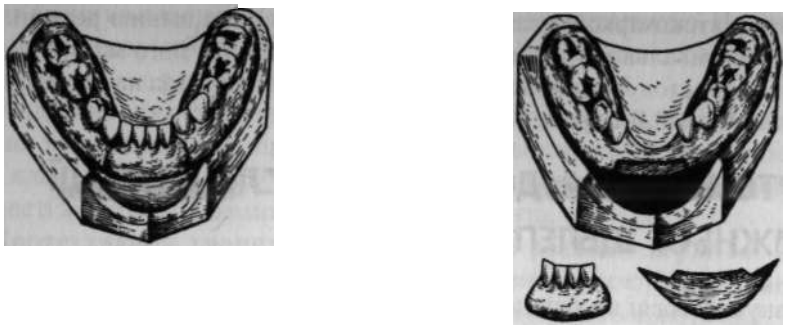

Мал. 190. Безпосередній протез, виготовлений за методикою І.М.Оксмана (пояснення у тексті)

операційний період можна було зафіксувати язик для запобігання асфіксії. Передню частину протеза моделюють з невеликим підборідним випином для формування м'яких тканин нижньої губи та підборіддя. Підборідний випин виготовляють розбірним, полімеризацію проводять окремо і лише після зняття швів з'єднують з протезом за допомогою швидкотвердіючої пластмаси.

Складніші завдання стоматологу-ортопеду доводиться вирішувати після резекції половини нижньої щелепи. Резекція половини нижньої щелепи може поєднуватися з екзартикуляцією або проводить) я у межах тіла щелепи із збереженням її гілки. .

Видалення половини нижньої щелепи разом з гілкою значно погіршує умови для надання ортопедичної допомоги. За такої клінічної картини застосовують методику безпосереднього протезування за І.М.Оксманом (мал. 191).

Щелеповий протез складається з двох частин — фіксувальної та резекційної. Фіксувальну частину з багатокламерною фіксацією виготовляють за моделлю нижньої щелепи. Фіксувальна пластинка має похилу площадку, яка може бути знімною або незнімною, вона утримує фрагменти щелепи від зміщення і розміщена з присінкового боку зубів на здоровій частині щелепи.

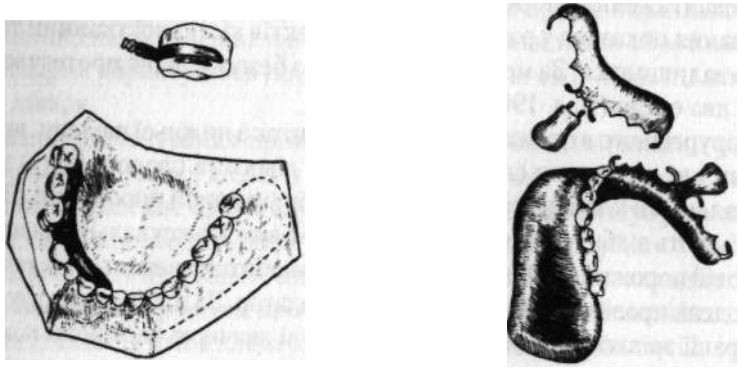

Мал. 191. Безпосереднє протезування у разі видалення половини нижньої щелепи (пояснення у тексті)

Після припасування фіксувальної пластинки разом з нею у ротовій порожнині знімають відбиток нижньої щелепи, а також допоміжний анатомічний відбиток верхньої щелепи. Відливають моделі і загіпсовують їх в оклюдатор. На моделі позначають межі майбутнього хірургічного втручання. Відступивши від лінії операції, необхідно зрізати два гіпсових зуби, які межують з пухлиною, на рівні їх шийок, щоб безпосередній протез не заважав епітелізації слизової оболонки на кістковому фрагменті. Зуби, які знаходяться у проекції пухлини, зрізають на 2-3 мм нижче від основи коміркової частини. Проводять моделювання резекційної частини протеза і постановку штучних зубів. Базис позаду зубного ряду повинен бути дещо подовжений та потовщений. Нижній край протеза повинен мати округлу форму і ввігнутість з язикового боку з під'язиковими валиками. Подальше виготовлення протеза здійснюється за загальноприйнятою технологією.

Віддалене протезування проводять після епітелізації рани. Труднощі у разі віддаленого протезування в основному пов'язані з фіксацією протеза на протезному ложі та збереженням зубів на кістковому фрагменті щелепи.

Необхідно використовувати напівлабільне з'єднання кламерів з базисом протеза і шинування зубів, які залишилися, коронками. З метою запобігання травматичним ушкодженням по лінії остеотомії необхідно проводити ізоляцію країв базису.

Надання ортопедичної допомоги хворим після видалення усієї нижньої щелепи є дуже великою проблемою, яка полягає передусім у неможливості фіксації післярезекційного протеза, адже, не маючи кісткової основи, протез не можна зафіксувати, і він стає малопридатним для вживання їжі. У такому разі завдання ортопедичного лікування зводиться до відновлювання обрисів обличчя, функції мовлення.

Методика виготовлення протеза така. До операції за отриманими моделями проводять зрізання усіх зубів на нижній щелепі на рівні основи коміркової частини. Моделюють базис протеза і ставлять штучні зуби. Воскову композицію знімають з моделі і подовжують позаду зубного ряду на місці кутів нижньої щелепи. Внутрішня поверхня протеза повинна мати округлу форму, але з язикового боку в ділянці бічних зубів базис протеза повинен бути ввігнутим, з під'язиковими випинами. Усе це робиться з метою хоч незначної фіксації у ротовій порожнині.

Спочастку після операції протез фіксують за допомогою зачепних петель до зубів верхньої щелепи, а в подальшому застосовують спіральну пружину Фошара.

Для запобігання хронічній травмі слизової оболонки щоки у протезі роблять нішу, а саму пружину вміщують у захисний чохол.

Протезування хворих після резекції нижньої щелепи з кістковою пластикою проводиться звичайно через 7-8 міс, коли відбулося приживлення кісткового трансплантата.

Протезування таких хворих має свої особливості, які необхідно врахову-

вати. Насамперед це незвичне протезне ложе, наявність великих рубців на слизовій оболонці ротової порожнини, наявність переходу здорової коміркової частини у лінію операції, незвичне розміщення здорових зубів по відношенню до штучної коміркової частини. Необхідно також ураховувати, що трансплантат не пристосований до сприйняття жувального тиску. Усі ці особливості необхідно пам'ятати під час зняття відбитків із застосуванням силіконових відбиткових мас, а сам готовий протез повинен мати еластичну прокладку в проекції трансплантата. Фіксація здійснюється за рахунок опорно-утримувальних кламерів з використанням здорових зубів з протилежного боку щелепи.

ПРОТЕЗУВАННЯ У РАЗІ ДЕФЕКТІВ ЛИЦЕВОЇ ДІЛЯНКИ

Дефекти лиця утворюються у результаті вогнепальних поранень, механічних ушкоджень та після видалення пухлин. Специфічні запальні процеси (сифіліс, туберкульозний вовчак) призводять до появи дефектів носа та губ. Такі спотворення обличчя звичайно хворі переносять дуже важко, вони стають замкнутими, що нерідко є причиною виникнення неврозів. Утрата працездатності зумовлена втратою великої площі шкірн х покривів обличчя. Дефекти м'яких тканин, які оточують ротову щілину. спричиняють випадання їжі під час жування та постійну слинотечу. Дефекти лиця усувають шляхом пластичних операцій і протезування. Протезування проводять у тому разі, коли хворий відмовляється від операції, а також у разі необхідності заміщення значних та складних за формою дефектів (вушна раковина, ніс).

Протезування спрямоване на відновлення зовнішнього вигляду та мови пацієнта, захист тканин від дії зовнішнього середовища, усунення психологічних порушень. Отже, ортопедичне лікування у разі дефектів лиця завершує комплекс заходів щодо реабілітації хворих з ушкодженням лицевої ділянки.

Протези ділянок лиця звичайно виготовляють із м'якої або твердої пластмаси, у деяких випадках поєднуючи їх. Важливо добитися, щоб колір протеза максимально відповідав кольору шкіри обличчя.

М'які пластмаси (ортопласт) зафарбовують спеціальними фарбниками, які підбирають за розцвіткою. Протез, виготовлений із твердої пластмаси, можна зафарбувати двома способами. Кращий результат отримують, коли використовують олійні фарби. Другий спосіб полягає у додаванні до полімера фарбників (ультрамарин, крон свинцевий, червоний кадмій). Необхідний колір отримують шляхом додавання фарбників до порошку полімера, а також до мономера.

Ектопротези фіксують за допомогою оправи від окулярів, спеціальних фіксаторів, що вводяться у природні та штучні отвори, шляхом приклеювання до шкіри обличчя або з'єднання їх протезами щелеп.

Ортопедичне лікування у разі значних дефектів лиця вимагає виготовлення маски. Хворому надають горизонтального положення, дефект закривають марлевими серветками, в носові ходи вводять гумові трубочки, якщо ж немає носового дихання, хворий утримує трубку губами. Волосисті частини обличчя змазують вазеліном, а волосся ховають під косинку. Обличчя покривають шаром гіпсу товщиною приблизно 1 см. Рідкий гіпс спочатку наносять на чоло, очі, ніс, потім — на щоки та підборіддя, після покривають густішим шаром гіпсу. Хворого просять лежати спокійно; необхідно пояснити, що процедура зовсім нешкідлива і не таїть ніякої загрози. Після кристалізації гіпсу відбиток з обличчя знімають рухом допереду і дещо донизу для запобігання виникненню гематоми на спинці носа. Гіпсовий відбиток необхідно опустити у мильний розчин на 15-20 хв.

Маска обличчя може бути простою та розбірною. Проста маска монолітно відливається за гіпсовим відбитком. Розбірна гіпсова модель обличчя необхідна для з'єднання ектопротеза з протезом щелепи.

Протез лиця повинен бути легким і тонкостінним. Дуже важливо, щоб край протеза щільно прилягав до шкіри.

Протез вушної раковини виготовляють таким чином. Знімають маску з обличчя, де детально повинна бути зафіксована ділянка, що буде відновлюватися. Після того проводять моделювання вушної раковини з воску, яка за формою та розмірами відповідає вушній раковині протилежного боку. Одночасно з цим до зовнішнього слухового ходу приліплюють шматочок розм'якшеного воску для відображення його рельєфу. Приклеюють воскову репродукцію вушної раковини до репродукції зовнішнього слухового ходу і після детальної обробки за нею відливають розбірну модель з мармурового або іншого високоякісного супергіпсу. Потім воскову репродукцію звільняють з гіпсової форми і зберігають з метою контролю. У гіпсову форму знову наливають розплавлений віск, отриману за такої умови нову воскову репродукцію гіпсують у кювету і віск замінюють еластичною пластмасою.

Фіксація протеза вушної раковини проводиться так. Придаток протеза вводять у природний отвір вуха для фіксації нижньої частини протеза, а верхню частину його фіксують за допомогою пружини, нижній кінець якої закріплюють у протезі. Пружину перекидають по голові догори і фіксують з протилежного боку голови.

Протез носа. У разі значного ушкодження носа його заміщення проводять шляхом ортопедичного лікування. На моделі обличчя довільно моделюють із воску ніс. Послідовно з кожної половини носа знімають гіпсовий відбиток. Обидві частини відбитка складають, зв'язують дротом і занурюють у розплавлений віск так, щоб внутрішня поверхня його була покрита рівним шаром воску. Внутрішню поверхню відбитка заповнюють гіпсом та отримують таким чином гіпсовий штамп і контрштамп, за якими можна зробити неодноразово тонкостінну воскову репродукцію носа. її гіпсують у кювету і проводять заміну воску на пластмасу. Протез носа на обличчі фіксують за допомогою оправи для окулярів.

Протез очної ямки. За наявності дефектів очної ямки роблять маску обличчя і проводять моделювання воскової репродукції, аналогічній зі здорового боку. До внутрішньої поверхні протеза позаду повік монтують раніше підібраний протез ока, потім його відокремлюють. Роблять протез плоским, з нерівними краями на внутрішній поверхні для кращого утримування у пластмасі. Протез очної ямки моделюють з переходом на перенісся, проводять перевірку конструкції на хворому і гіпсують у кювету. Замінюють віск на пластмасу, полірують і за допомогою самотвердіючої пластмаси фіксують протез ока. Протез очної ямки з'єднують з оправою окулярів і приклеюють брови та повіки.

ОРТОПЕДИЧНІ МЕТОДИ В КОМПЛЕКСНОМУ ЛІКУВАННІ ХВОРИХ ІЗ ВРОДЖЕНИМИ І НАБУТИМИ ДЕФЕКТАМИ ПІДНЕБІННЯ

Дефекти твердого і м'якого піднебіння можуть бути вродженими та набутими. За даними МД.Дубова, вроджені аномалії верхньої щелепи складають 12-30% від усіх вад розвитку та 77% — від усіх розщелин лиця. Так, за статистичними даними авторів різних країн, з незарощегим піднебінням народжується 1 дитина на 600-1000 новонароджених. Спостерігається тенденція до зростання даного виду патології.

Вроджені дефекти належать до вад розвитку щелепно-лицевої ділянки. Набуті дефекти виникають унаслідок травм (вогнепальної, механічної) та після видалення пухлин.

Вроджені незарощення піднебіння мають різну локалізацію, бувають різної форми та розмірів. Спостерігаються ізольовані незарощення твердого піднебіння, незарощення твердого піднебіння у поєднанні з незарощенням м'якого піднебіння та губи.

Незарощення бувають однобічні та двобічні. На тканинах піднебіння у разі вроджених незарощень спайок немає. Дефекти, набуті в результаті сифілітичного ураження, найчастіше локалізуються на твердому піднебінні і значно рідше — на м'якому.

Дефекти піднебіння, що виникли внаслідок вогнепальної травми, не мають типової локалізації та форми, а тканини піднебіння покриті рубцями.

Дефекти піднебіння спричиняють зміни функції унаслідок з'єднання ротової порожнини з носовою порожниною. За такої умови порушується вживання їжі, рідка страва потрапляє у носову порожнину, зумовлюючи хронічне запалення слизової оболонки. Зміна мови проявляється у вигляді відкритої гугнявості.

Протезування дефектів піднебіння проводиться лише за наявності протипоказань до пластики або в разі відмови хворого від операції. Мета протезування полягає у розмежуванні ротової і носової порожнини та відновленні утрачених функцій.

Вроджені незарощення губи у дітей ушивають у перші місяці життя. Незарощення твердого і м'якого піднебіння оперують у 6-7-річному віці. До цього часу дитина користується обтуратором, що "плаває".

Протезування у разі дефектів піднебіння у кожного хворого має свої особливості, пов'язані з наявністю зубів на верхній щелепі, локалізацією та величиною дефекту, станом його краю.

ОРТОПЕДИЧНЕ ЛІКУВАННЯ ВРОДЖЕНИХ ДЕФЕКТІВ ПІДНЕБІННЯ

Вроджені незарощення верхньої губи та піднебіння зумовлюють серйозні перешкоди у перші дні після народження немовляти. За наявності сполучення між носовою та ротовою порожнинами не утворюється вакуум у ротовій порожнині, що різко погіршує процес смоктання, а постійне потрапляння їжі в носову порожнину та велика небезпека аспірації їжі виправдовує бажання лікарів стоматологів-ортопедів створити різні пристосування для успішного годування немовляти у перші дні життя. Також запропоновано багато пристосувань як для природного, так і штучного вигодовування дітей, що дозволили роз'єднати ротову і носову порожнини. Деякі варіанти таких обтураторів (П.С.Пергамента) для годування дітей груддю та з ріжка представлені на мал. 192.

Перший вид обтуратора, виготовлений з плоского шматка м'якої гуми, фіксують на груді матері за допомогою шнурків, які обв'язують навколо тулу-

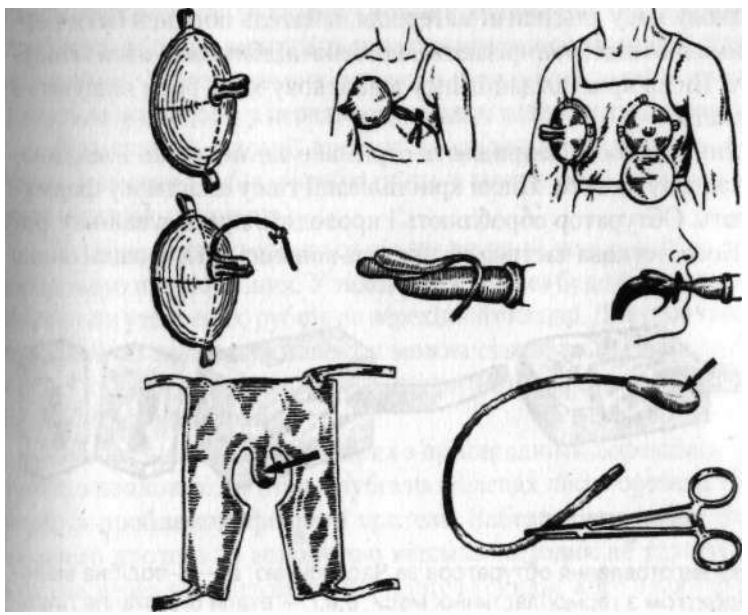

Мал. 192. Обтуратори Пергамента (пояснення у тексті)

ба, а гумовий клапан під час смоктання перекриває дефект, роз'єднуючи таким чином носову і ротову порожнини. Другий вид обтуратора виготовлений із пальця хірургічної рукавички і виконує роль балона, який з'єднаний за допомогою пластиру з гумовим катетером.

Перед годуванням балон уводять у незарощене піднебіння, а через катетер його трохи надувають і перекривають зажимом, після чого розпочинають годування дитини.

Згадані способи роз'єднання ротової і носової порожнин є тимчасовими *і* їх використовують тільки під час годування дитини, а весь інший час дефект залишається незакритим. Найраціональнішими та найефективнішими визнані обтуратори, що "плавають", які виготовляються у перші дні життя дитини.

Найбільшого поширення набула методика виготовлення обтуратора, що "плаває", за З.І.Часовською (мал. 193).

Із країв незарощення знімають відбиток, використовуючи термопластичні або силіконові маси. Для отримання відбитка застосбвують S-подібний зігнутий шпатель шириною 18-20 мм та довжиною 12-15 см (мал. 194).

Відбиткову масу у вигляді валика приклеюють до випуклої поверхні шпателя, який уводять у ротову порожнину, просуваючи його до задньої стінки глотки над валиком Пассавана до появи блювотного рефлексу. Шпатель з відбитковою масою притискають до піднебіння ді я отримання відбитка слизової оболонки, яка покриває піднебінні відрости і краї незаррщення з боку рогової порожнини. Потім шпатель помалу відтягують на себе, щоб отримати відбиток передньо-бічних країв носової поверхні піднебінних відростків. Відбиток виводять шляхом руху його назад, донизу, а потім уперед. Якщо використовують як відбиткову масу альгінатні матеріали, шпатель повинен бути перфорований. З отриманого відбитка зрізають надлишки відбиткової маси і гіпсують його в кювету. Після кристалізації гіпсу відбиткову масу розм'якшують і видаляють її із кювети.

Тонкою пластинкою воску закривають отримане заглиблення і відливають протилежну частину кювети. Після кристалізації гіпсу пластмасу формують і полімеризують. Обтуратор обробляють і проводять припасування у ротовій порожнині. Носоглоткова частина обтуратора повинна бути трошки вища,

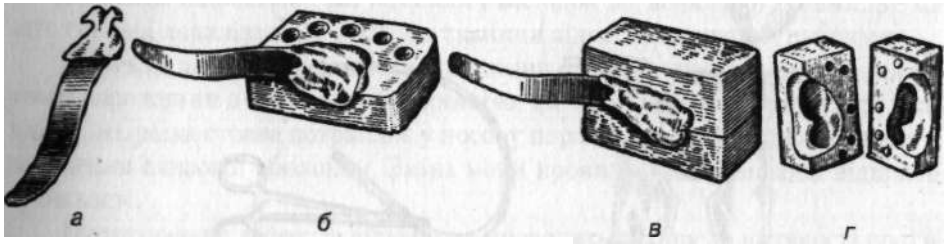

Мал. 193. Методика виготовлення обтуратора за Часовською: а — S-подібна металева пластинка з відбитком з термопластичної маси; *б,в,г*— етапи отримання гіпсової форми для виготовлення обтуратора

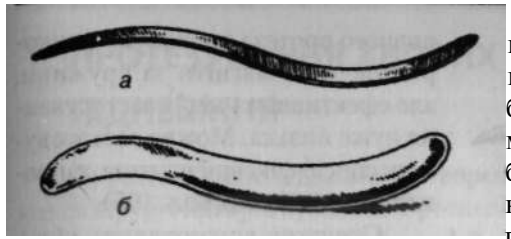

Мал. 194. S-подібні шпателі для отримання відбитків у хворих з незарощеннями піднебіння: а - стандартний ротовий; *б* - шпатель Файбушевича

ніж носова поверхня країв незарощення м'якого піднебіння, щоб можна було здійснити рухи піднебінних м'язів. Глотковий край розміщується безпосередньо над валиком Пассавана. Краї обтуратора, які контактують під час функції з рухомими тканинами, роблять потовщеними, середню частину і піднебінні крила виготовляють із самотвердіючої пластмаси. У перші дні звикання до обтуратора його фіксують за допомогою нитки до шкіри щоки. У подальшому він добре фіксується у незарощенні піднебіння.

МЕТОДИ ОРТОПЕДИЧНОГО ЛІКУВАННЯ НАБУТИХ ДЕФЕКТІВ ПІДНЕБІННЯ

Головним завданням протезування хворих з передніми дефектами твердого піднебіння є роз'єднання ротової та носової порожнин, відновлення мови та зовнішнього вигляду хворого. Особливості протезування обумовлюються величиною дефекту, наявністю зубів на верхній щелепі та станом тканин пародонта у них. Для протезування використовують переважно дугові та пластинкові протези. Якщо дефект поширюється на зону перехідної складки, то виникають труднощі щодо ізоляції ротової порожнини від носової порожнини. Ця проблема успішно вирішується застосуванням еластичної підкладки в знімному протезі. У разі значних дефектів переднього відділу твердого піднебіння протез не має опори у передньому відділі піднебіння і може зміщуватися.

Для кращої фіксації протеза на щелепах і зменшення функціонального перевантаження зубів є необхідність у конструкції знімного протеза збільшувати кількість кламерів.

Якщо дефект утворюється під час операції, тоді показано проведення безпосереднього протезування. У такому разі протез буде формувати протезне ложе і запобігати утворенню рубців по перехідній складці. Для поліпшення фіксації протеза по його зовнішній поверхні можна створити валик, відповідно до якого у м'яких тканинах у подальшому утвориться борозенка; остання і буде сприяти кращій фіксації протеза.

Під час протезування хворих з присередніми дефектами твердого піднебіння та з повною відсутністю зубів на щелепах лікар-ортопед стикається насамперед з проблемою фіксації протеза. Забезпечити добру фіксацію повного знімного протеза за допомогою відомих методик не вдається. Під час вдиху повітря через ніс потрапляє під протез і скидає його з протезного ложа. Створити від'ємний тиск під протезом неможливо. Для фіксації на беззубій щелепі

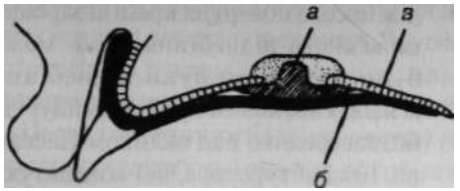

Мал. 195. Методика протезування беззубої верхньої щелепи у разі присередньогодефекту (за Келлі): а - обтуратор; б - базис повного знімного протеза. в - беззуба верхня}

повного протеза пропонують використовувати магніти та пружини, але ефективність від їх застосування дуже низька. Можна застосовувати спосіб фіксації протеза, запропонований Келлі (мал. 195).

Спочатку виготовляють обтуратор, який нагадує корок. Внутрішня частина його входить у дефект і розташовується у ротовій порожнині, дещо виходячи за її межі. Виготовляють її з еластичної пластмаси. Зовнішня частина обтуратора у вигляді панцира, виготовлена із пластмаси гарячої полімеризації, закриває дефект з боку ротової порожнини. Потім виготовляють повний знімний протез за прийнятою методикою. Необхідною умовою є те, що протез не повинен передавати тиск на обтуратор. Для цього ротову частину обтуратора необхідно виготовляти у вигляді напівсфери, щоб протез торкався до нього тільки в одній точці. У такому разі під час бічних зміщень протеза тиск не буде передаватися на обтуратор, що запобігатиме збільшенню дефекту від бічного тиску обтуратора.

Бічні дефекти твердого піднебіння можуті бути різної величини. Для заміщення невеликих дефектів застосовують малі сідлоподібні протези з кламерною фіксацією або з телескопічними коронками. Великі бічні дефекти твердого піднебіння звичайно супроводжуються утратою зубів та коміркового відростка з одного боку. У таких хворих існує сполучення між" ротовою порожниною, носовою порожниною і верхньощелепною пазухою. Наявність зубів на щелепі з одного боку та кісткового дефекту - з другого створює значні перешкоди для фіксації протеза. У такому разі збільшують кількість опорно-утримувальних кламерів. Для цього модель необхідно вивчити у паралелометрі.

У разі двобічного дефекту верхньої щелепи як передню опору можна використовувати залишки шкірно-хрящової частини носового ходу, а як задню — залишки м'якого піднебіння. У бічних відділах опорами можуть бути порожнини верхньощелепної пазухи. У такому разі частина м'якого протеза, яка обтурує, виготовляється у вигляді грибоподібних відростків (мал. 196).

Мал. 196. Вигляд частин, що обтурують (пояснення у тексті)

Інколи ці "відростки" можуть бути з'єднані з базисом за допомогою шарніра, що значно полегшує фіксацію протеза в його ложі.

Якщо ретенційні можливості дефекту мінімальні, то їх створюють оперативним шляхом.

ПРОТЕЗУВАННЯ ХВОРИХ З ДЕФЕКТАМИ М'ЯКОГО ПІДНЕБІННЯ

Дефекти м'якого піднебіння, утворені рубцевими змінами, звичайно піддаються хірургічному лікуванню. Ортопедичні методи із використанням обтураторів застосовуються за наявності сформованих дефектів. Обтуратори складаються із двох частин: фіксувальної, яка розміщена у межах твердого піднебіння, та частини, що закриває дефект м'якого піднебіння. Фіксувальна частина обтуратора може бути у вигляді піднебінної пластинки з утримувальними або опорно-утримувальними кламерами. Обтуруюча частина з'єднується з фіксувальною нерухомо або за допомогою пружини.

За наявності ізольованого дефекту м'якого піднебіння та зубів на щелепах можна застосовувати обтуратор, який фіксується на зубах за допомогою телескопічних коронок або опорно-утримувальних кламерів. Ці коронки або кламери з'єднані дугою, від якої відходить відросток у бік м'якого піднебіння. На відростку фіксують частину, що обтурує, з еластичної або твердої пластмаси (мал. 197).

Обтуратор можно виготовити двома способами. Перший спосіб: спочатку стандартною ложкою знімають відбиток з верхньої щелепи і відбиток дефекту — індивідуальною ложкою. Останню виготовляють із воску у вигляді пластинки, яка закриває дефект м'якого піднебіння. Ручку з тонкого дроту виготовляють такої довжини, щоб можна було без уведення руки в ротову порожнину вводити на відбитковій ложці масу для зняття відбитка. Після виготовлення моделей за ними виготовляють фіксувальну частину протеза та таку, що обтурує. У ротовій порожнині проводять перевірку елементів протеза. Для з'єднання частин обтуратора відбиток знімають повторно.

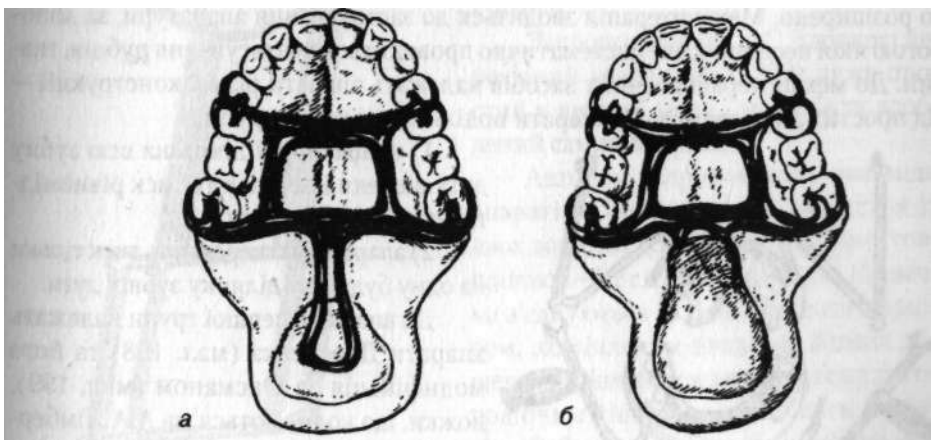

Мал.197. Обтуратор для заміщення дефекту м'якого піднебіння: *а* — фіксувальна частина обтуратора; *б* — обтуратор у разі дефекту м'якого піднебіння

За другим способом відбиток з верхньої щелепи для виготовлення фіксувальної частини обтуратора знімають стандартною ложкою. Вона має пружинистий відросток, який доходить до дефекту м'якого піднебіння. У ротовій порожнині проводять перевірку фіксувальної частини — на відросток нашаровують відбиткову масу і на деякий час фіксують протез. Після отримання функціонального відбитка з країв дефекту відбиткову масу замінюють на пластмасу.

Поєднані дефекти твердого та м'якого піднебіння закривають знімними протезами, які рухомо або нерухомо з'єднують з обтуратором для м'якого піднебіння. Базис протеза у місці контакту з краєм дефекту твердого піднебіння повинен мати замикальний клапан.

ЛІКУВАЛЬНА ЩЕЛЕПНО-ЛИЦЕВА ГІМНАСТИКА

Профілактика та лікування хворих у післяопераційний період після щелепно-лицевих поранень зводиться до застосування цілого комплексу лікувальних заходів: фізіотерапії, масажу, лікувальної фізкультури, механотерапії, хірургічних втручань.

У комплекс лікувальної фізкультури, який підвищує загальний тонус м'язової системи всього організму, входять також вправи місцевої дії, тренування жувальних та мімічних м'язів, вправи на відкри ання та закривання рота, висування нижньої щелепи вперед, рухи язика, іренування коиового м'яза рота.

Обережні та суворо дозовані незначні рухи органів ротової порожнини сприяють розсмоктуванню крововиливів і запобігають утворенню спайок на язику, слизовій оболонці тощо.

У період заживання рани лікування рухами (лікувальна гімнастика та механотерапія) слід проводити дуже обережно. Поява болю повинна бути для лікаря сигналом до припинення рухів. У період рубцювання та відновлювання функції застосування лікувальної гімнастики і механотерапії може бути значно розширено. Механотерапія зводиться до застосування апаратури, за допомогою якої неспішно, але систематично проводиться розтягування рубців, тканин. До механотерапевтичних засобів належать апарати різної конструкції — від простих до складних. Ці апарати поділяються на дві групи:

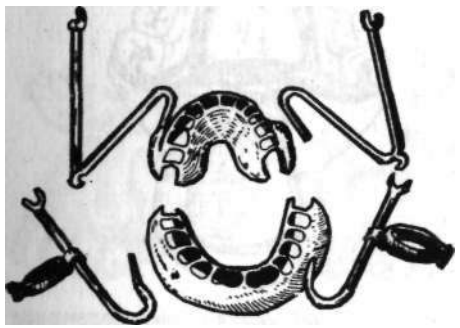

Мал. 198. Апарат Дарсисака

1) апарати, які діють на всю зубну дугу щелепи і передають тиск рівномірно на весь зубний ряд;

2) апарати, які передають тиск тільки на одну будь-яку ділянку зубної дуги.

До апаратів першої групи належать апарати Дарсисака (мал. 198) та його модифікація за Оксманом (мал. 199), ложки, що коливаються, за А.АЛімбергом (мал. 200), апарат М.М.Матесиса (мал. 201).

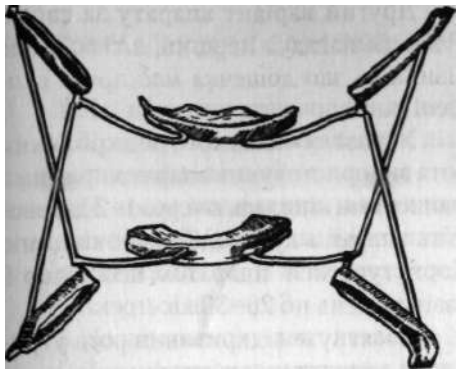

Мал. 199. Модифікація апарата Дарсиса ка за Оксманом



Мал. 200. Ложки, що коливаються (за А.А.Лімбергом)

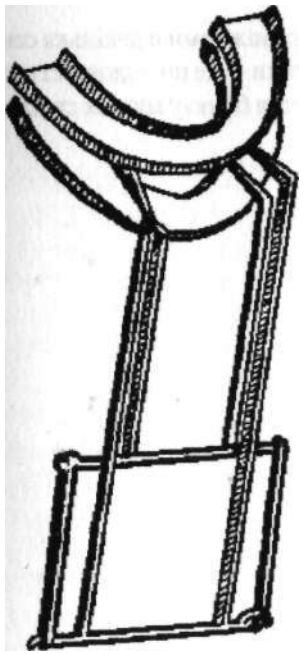

Мал. 201. Апарат М.М.Матесиса

До апаратів другої групи належать дерев'яні зажими для білизни, клиноподібні дерев'яні розпірки, вдвоє складені гумові пластинки (за Єжкіним), різноманітні апарати з дротяними пружинами, які діють на окремі ділянки зубної дуги.

За допомогою апаратів першої групи здійснюється принцип пасивно-активної механотерапії контрактур. Максимально зближені пластинки або відбиткові ложки, що відповідають величині зубних дуг хворого, вводять у ротову порожнину і завдяки важелям та гумовій тязі вони розводять щелепи, виконуючи пасивні рухи нижньої щелепи (відкривання рота). Зближення нижньої щелепи з верхньою (закривання рота) за наявності апарата в ротовій порожнині здійснюється зусиллями м'язів-підіймачів. Апарат Дарсисака дуже ефективний, але вимагає зняття відбитків зі щелеп, що майже неможливо за умови поганого відкривання рота.

Менш складні за своєю будовою ложки, що коливаються, за А.АЛімбергом та апарати Матесиса. Здебільшого їх використовують у щелепно-лицевій хірургії.

Запропонований К.С.Ядровою дерев'яний апарат (мал. 202) дуже простий у виготовленні і може бути зроблений самим хворим.

Автором запропоновано два види апаратів. Один апарат складається із двох дощечок довжиною 30-35 см і товщиною 1 -1,2 см, шириною 4 см. Дощечки з'єднуються валикоподібним шарніром, закріпленим цвяхами. Кожна дощечка закінчується з одного боку дугоподібним кінцем, ширина дуги дорівнює 6-8 см; з другого боку кінець дощечки прямий.

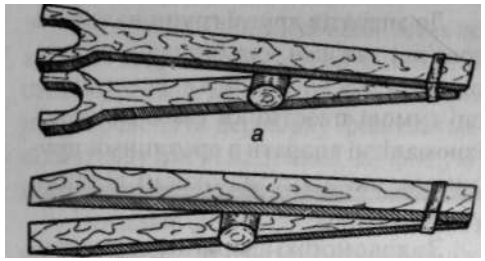

б

Мал. 202. Апарат К.С.Ядрової: а — з дугоподібними кінцями; б — з прямими стоншеними кінцями

Другий варіант апарату за своєю будовою нагадує перший, з тією лише різницею, що дощечка має прямі скошені кінці.

У разі обмеженого відкривання рота використовують апарат з прямими скошеними кінцями, а через 1-2 дні вводять апарат з дугоподібними кінцями, Користуватися апаратом необхідно 6 разів на день по 20-30 хв.

Досягнуте відкривання рота утримують міжщелепною прокладкою, гумкою або пробкою.

У разі прирощення рубцьової тканини до кісток лицевого скелета або поздовжнього ушкодження волокон групи жувальних м'язів посилену компенсаторну роботу беруть на себе м'язи, які прилягають до місця ушкодженої ділянки. У разі прирощення рубцьової тканини до кісток лицевого скелета або поздовжнього ушкодження волокон групи жувальних м'язів посилену компенсаторну роботу беруть на себе м'язи, які прилягають до місця ушкодженої ділянки.

Логопеди пропонують лікувати контрактури лого-вольовим методом, тобто посиланням нервових імпульсів. Антонова роз| обила низку послідовно підібраних вправ для м'язів обличчя та язика, які оеруть участь у оформленні звуку, акті жування, ковтання.

Вправи необхідно виконувати по 5-6 разів з проміжками в декілька секунд. Необхідна умова ефективності лікувальної гімнастики — це послідовність застосування, доведення м'язового напруження до відчуття болю у місцях стискання.

v

ПИТАННЯ ДЛЯ САМОКОНТРОЛЮ

I.Які причини призводять до дефектів щелепно-лицевої ділянки?
2.У чому полягає етапність лікування хворих з дефектами щелепно-лицевої ділянки?
3.У чому полягають особливості надання ортопедичної допомоги хворим після резекції верхньої щелепи?
4.Які особливості надання ортопедичної допомоги хворим після резекції нижньої щелепи?
5.Назвіть методи комплексного лікування хворих після резекції щелеп.
6.Які етіологія та патогенез виникнення дефектів лиця?
7.Які особливості та методика отримання відбитків і виготовлення моделей обличчя?
8.Які методи фіксації ектопротезів?
9. Розкажіть про ортопедичне лікування вроджених та набутих дефектів піднебіння, його значення, час проведення, ефективність.
10. Які є методи лікування хворих з дефектами м'якого піднебіння?
11. Які способи виготовлення обтураторів використовують у разі дефектів піднебіння?
12. Які роль і місце лікувальної гімнастики в реабілітації хворих з ураженнями щелепно-лицевої ділянки?

Військова стоматологія

Військова стоматологія - це розділ стоматології, який вивчає особливості організації та методів надання усіх видів стоматологічної допомоги особовому складу армії і флоту в специфічних умовах життя та бойової діяльності військ. Військова стоматологія є водночас і розділом військової медицини.

Необхідно зазначити, що військова стоматологія — порівняно новий розділ медичної науки.

У розвитку військової стоматології можна чітко простежити виникнення та поступове становлення двох самостійних напрямків: перший з них, що протягом тривалого часу розвивався у рамках загальної воєнно-польової хірургії, пов'язаний з організацією та лікуванням пораненш у щелепно-лицеву ділянку. Другий напрямок — організація та лікування ви ськово-службовців зі стоматологічними захворюваннями, що знаходяться у компетенції лікарів-стоматологів. Перші згадки про співпрацю хірурга та лікаря-стоматолога відносяться до періоду першої світової війни.

Історія розвитку організаційних та лікувальних форм допомоги щелепно-лицевим пораненим достатньо повно висвітлена в розділі I шостого тому книги "Опыт советской медицини в Великой Отечественной войне 1941-1945 гг."

Про важливість надання стоматологічної допомоги особовому складу військ писали багато авторів. Так, ще в 1907 р. фон- Зоненберг заявив у німецькому рейхстазі, що англійці під час Бурської війни втратили більше солдат від хвороб зубів, ніж від кульових поранень. Інший приклад: англійський воєнний міністр повідомляв у парламенті, що 2451 солдат з цієї ж причини стали підчас бойових дій в Африці небоєздатними. Про відсутність надання стоматологічної допомоги в армії повідомляли й інші вчені. Усі спроби створити в армії організовану зуболікарську допомогу солдатам наштовхувалися на низку труднощів, основними з яких були відсутність необхідного зуболікарського обладнання та недостатня кількість спеціалістів.

Після Великої Вітчизняної війни подальший розвиток отримала ортопедична стоматологія. Розроблено різні фіксувальні, замісні та формувальні шини, апарати й інші ортопедичні конструкції для лікування вогнепальних і невогнепальних ушкоджень щелепно-лицевої ділянки та їх наслідків.

Сучасна військова стоматологія — це цілком сформований самостійний розділ загальної стоматології та військової медицини.

ПРИНЦИПИ НАДАННЯ ОРТОПЕДИЧНОЇ ДОПОМОГИ ПОТЕРПІЛИМ ІЗ ЩЕЛЕПНО-ЛИЦЕВИМИ ПОРАНЕННЯМИ

Стоматологічну ортопедичну допомогу особовому складу військ у воєнний час надають ортопедичні відділення із зубопротезною лабораторією, пересувні стоматологічні відділення, ортопедичні кабінети деяких госпіталів. Для роботи у польових умовах ці відділення та кабінети оснащують табельним та нетабельним спеціальним обладнанням, інструментарієм і матеріалами. До табельного майна належать такі спеціальні комплекти:

1) комплект загальнолікарських, зуболікарських і зубопротезних інструментів, матеріалів, апаратів та пристроїв, які необхідні лікарю-ортопеду для надання високоефективної ортопедичної допомоги особовому складу діючої армії;

2) комплект обладнання та апаратів для зуботехнічної лабораторії;

3) комплект зуботехнічних інструментів, аптечних і деяких інших предметів;

4) комплект необхідних зуботехнічних матеріалів, штучні зуби, пластичні маси, воски та хімікати.

Усі комплекти складають майно лабораторії і періодично поповнюються сучасними матеріалами. Крім того, кожна зуботехнічна лабораторія, ортопедичне та мобільне відділення забезпечуються дротом, листовим залізом і деякими іншими деталями, необхідними для надання ортопедичної допомоги у разі переломів щелеп, для виготовлення захисних пластинок, апаратури для заміщення та виправлення, а також ортопедичних конструкцій. Усе це отримується із складів у разі необхідності.

Першочерговим завданням стоматологів-ортопедів є надання ортопедичної допомоги потерпілим і забезпечення зубними протезами особового складу підрозділів переднього краю. Потрібно неухильно дотримуватися такого правила: особовому складу підрозділів, які направляються на передову, має бути проведена не тільки санація ротової порожнини, але й ортопедичне лікування у повному обсязі.

Забезпечення зубними протезами військовослужбовців в умовах діючої армії повинно здійснюватися у максимально скорочені терміни за мінімальної кількості відвідувань ортопедичного кабінету. З цих причин низка клінічних та лабораторних етапів ортопедичного лікування, які в умовах мирного часу проводяться окремо, у польових умовах повинні бути об'єднані (наприклад, зняття відбитків, лиття моделей та визначення і фіксація центрального співвідношення щелеп у перше відвідування, виготовлення мостоподібних протезів без попередньої примірки коронок). Усе це вимагає від стоматологів-ортопедів і зубних техніків застосування найефективніших методів ортопедич-

ного лікування, а також найсучасніших технічних прийомів під час виготовлення зубних протезів та інших ортопедичних конструкцій.

План забезпечення особового складу діючої армії (фронту) ортопедичним лікуванням складає головний стоматолог фронту за заявками начальників медичної служби частин та з'єднань. Але на відміну від умов мирного часу ортопедичне лікування повинно бути максимально наближене до військових частин. У період активних бойових дій та великої кількості щелепно-лицевих поранень основні зусилля спрямовуються на надання ортопедичної допомоги під час хірургічної обробки таких поранених та наступного їх лікування.

ЕТАПИ МЕДИЧНОЇ ЕВАКУАЦІЇ

Лікувально-евакуаційні заходи є однією з основних складових частин медичного забезпечення Збройних Сил у воєнний час.

Лікувально-евакуаційні заходи об'єднуються у лікувально-евакуаційну систему, під якою слід розуміти сукупність взаємопов'язаних принципів організації медичної допомоги пораненим та хворим, їх лікування, евакуації, реабілітації, а також призначених для цього сил та засобів медичної служби.

Медична допомога пораненим і хворим (крім першої медичної й долікарської допомоги) та їх лікування здійснюється на медичнй пунктах і в лікувальних закладах, які розгорнуті звичайно у певній послідс4ності«ід фронту в тил і отримали назву етапів медичної евакуації. Під етапом медичної евакуації розуміють сили і засоби медичної служби, які розгорнуті на шляхах медичної евакуації, для прийому, сортування поранених та хворих, надання їм медичної допомоги, лікування й підготовки їх за показаннями до подальшої евакуації. Основними етапами медичної евакуації є медичний пункт полку (МПП), окремий медичний батальйон (ОмедБ), або окремий медичний загін (ОМЗ), лікувальні заклади госпітальної бази. Етапом медичної евакуації можно вважати і медичний пункт батальйону (МПБ), якщо він розгорнутий для роботи на місці.

Незалежно від ролі в системі медичного забезпечення військ на етапах медичної евакуації виконуються такі конкретні для кожного з них завдання: прийом, реєстрація, медичне сортування поранених, хворих, доставлених з поля бою, проведення за показаннями санітарної обробки поранених та хворих, дезінфекції, дезактивації та дегазації їх спорядження; надання пораненим та хворим медичної допомоги, стаціонарне лікування їх (починаючи з ОмедБ), підготовка до евакуації тих осіб, лікування яким необхідно продовжити на подальших етапах, ізоляція інфекційних хворих.

Для вирішення цих завдань на кожному етапі медичної евакуації передбачається розгортання відповідних функціональних підрозділів. У МПП і ОмедБ розгортають сортувально- евакуаційні відділення, де проводять прийом та медичне сортування поранених і хворих, а також збір тих з них, яких потрібно евакуювати на наступні етапи. У госпіталях для прийому і медичного сортування поранених і хворих, які поступають, розгортають прийомно-сортувальне відділення. Для надання медичної допомоги пораненим та хворим розгортають перев'язувальну на МПП, операційно-перев'язувальне відділення, відділення реанімації та інтенсивної терапії в ОмедБ (ОМЗ), госпіталях. Стаціонарне лікування поранених і хворих проводиться в ОмедБ (ОМЗ) та воєнних госпіталях, для чого в них розгортаються різні функціональні підрозділи, в тому числі й стоматологічні кабінети. Пункти етапів медичної евакуації розгортаються на такій відстані від діючих військ і рухаються за ними з таким розрахунком, щоб забезпечити своєчасне надання медичної допомоги пораненим та хворим. Оптимальні терміни надання першої лікарської допомоги складають 4-5 год, кваліфікованої — 8-12 год з моменту поранення.

Райони для розташування пунктів етапів медичної евакуації вибирають з урахуванням конкретних умов обстановки. Розташовуються вони поблизу шляхів підвозу та евакуації, якомага далі від об'єктів, що можуть обстрілюватися противником.

На кожному етапі медичної евакуації надається певний вид медичної допомоги: на медичному пункті полку — перша лікарська допомога, в окремому медичному батальйоні — кваліфікована медична допомога, в госпіталях — спеціалізована медична допомога. Сукупність лікувально-профілактичних заходів, що проводяться на етапах медичної евакуації, складають обсяг медичної допомоги.

ДОЛІКАРСЬКА ДОПОМОГА У РАЗІ ТРАВМ ЩЕЛЕПНО-ЛИЦЕВОЇ ДІЛЯНКИ

Лікувально-евакуаційні заходи є важливою складовою частиною медичного забезпечення бойових дій військ. Вони включають своєчасний пошук та збір поранених на полі бою з наступним наданням їм медичної допомоги.

Нині розрізняють такі види медичної допомоги: перша медична допомога; долікарська (фельдшерська) допомога; перша лікарська допомога, кваліфікована медична допомога; спеціалізована медична допомога.

Перша медична допомога надається санітарами і санітарними інструкторами, а також самими пораненими та хворими (самодопомога) або товаришами (взаємодопомога) звичайно на місці поранення або захворювання.

Першу медичну допомогу надають з метою тимчасового усунення явищ, що загрожують життю пораненого, та запобігання розвитку небезпечних для життя ускладнень. Це звільнення поранених з-під завалів, танків, бойових машин, гасіння одягу, що горить, уведення знеболювальних засобів за допомогою шприца-тюбика , усунення асфіксії шляхом звільнення верхніх дихальних шляхів від слизу, крові, сторонніх тіл. У разі западіння язика, блювання, масивної носової кровотечі пораненого кладуть на бік. У разі асфіксії унаслідок западіння язик обережно проколюють шпилькою, яку фіксують бинтом до шиї або підборіддя. Якщо зупиняється дихання, проводять штучну вентиляцію ле-

гень за допомогою S-подібної трубки або методом з рота в рот. Зовнішню кровотечу тимчасово зупиняють усіма доступними засобами: накладанням кровоспинного жгута (стандартного або імпровізованого), стисної пов'язки, пальцьовим передавлюванням магістральних судин. Накладають асептичну пов'язку на ранову або опікову поверхні. Іммобілізацію ушкоджень щелепно-лицевої ділянки здійснюють найпростішими засобами. Обов'язковим є уведення антидотів ураженим хімічною зброєю, антибіотиків, протиблювотних засобів з індивідуальної аптечки. Під час надання першої медичної допомоги насамперед необхідно використати медичні засоби, які є у пораненого.

Долікарська допомога надається фельдшером медичного пункту батальйону з метою боротьби із розладами, які загрожують життю. У доповнення до першої медичної допомоги долікарська допомога передбачає усунення асфіксії (туалет ротової порожнини та носової частини глотки, якщо необхідно — введення повітропровідника, інгаляцію кисню, штучну вентиляцію легень ручним дихальним апаратом), контроль за правильністю і необхідністю накладання жгута, накладання жгута у разі продовження кровотечі, накладання та виправлення неправильно накладених пов'язок, уведення знеболювальних засобів, поліпшення транспортної іммобілізації поранених у щелепно-лицеву ділянку з використанням табельних засобів, за показаннями — повторне введення антидотів, симптоматичних серцево-судинних засобів і препаратів, що стимулюють дихання.

ПОНЯТТЯ ТА ОБСЯГ ПЕРШОЇ КВАЛІФІКОВАНОЇ І СПЕЦІАЛІЗОВАНОЇ ДОПОМОГИ ПОРАНЕНИМ У ЩЕЛЕПНО-ЛИЦЕВУ ДІЛЯНКУ

Перша лікарська допомога надається лікарем на медичному пункті полку, а деколи — і в окремому медичному батальйоні з метою усунення наслідків ураження, які загрожують життю пораненого або хворого, запобігання розвитку небезпечних для життя ускладнень (шок, ранова інфекція) та підготовки поранених і хворих до подальшої евакуації.

Повний обсяг першої лікарської допомоги складається із заходів, які слід проводити невідкладно, та заходів, проведення яких може бути відкладено.

Невідкладні заходи показані за наявності станів, які загрожують життю поранених і хворих. Вони включають: усунення асфіксії, прошивання язика, видалення або підшивання частин, що звисають, м'якого піднебіння та бічних відділів глотки, трахеостомію за показаннями, зупинку зовнішньої кровотечі, проведення протишокових заходів, уведення антидотів, протисудомних, бронхорозширювальних та протиблювот них зас обів.

До заходів першої лікарської допомоги, які можуть бути відкладені, належать: усунення недоліків першої медичної та долікарської допомоги, а саме: поправка пов'язок, поліпшення транспортної іммобілізації, заміна пов'язок, проведення блокад місцевими анестетиками, ін'єкції антибіотиків і серопрофілактика правця за наявності відкритих травм та опіків. Скорочення обсягу першої лікарської допомоги здійснюється за рахунок відмови від виконання заходів другої групи.

Кваліфіковану медичну допомогу надають лікарі-хірурги (кваліфікована хірургічна допомога) та терапевти (кваліфікована терапевтична допомога) в окремому медичному батальйоні (окремому медичному загоні), а також у лікувальних закладах госпітальної бази. її мета — усунення важких, що загрожують життю, наслідків ураження (асфіксія, судоми, колапс, набряк легень, гостра ниркова недостатність), а також проведення заходів, які запобігають розвитку вірогідних ускладнень і забезпечують подальшу евакуацію поранених та хворих.

За терміновістю проведення заходи кваліфікованої хірургічної допомоги поділяють на три групи.

Перша група — невідкладні хірургічні втручання та інші заходи, невиконання яких може призвести до смерті пораненого в найближчі години. До них належать: усунення асфіксії та відновлення адекватного дихання, остаточна зупинка всіх видів кровотеч, комплексна терапія гострої крововтрати, шоку, травматичного токсикозу, лікування анаеробної інфекції, хірургічна обробка та ушивання ран.

Друга група втручань включає заходи, своєчасне невиконання яких може призвести до виникнення важких ускладнень.

Третя група — це операції, відкладання яких за умови застосування антибіотиків не обов'язково призводить до виникнення ускладнень. Це первинна хірургічна обробка ран м'яких тканин, первинна обробка опіків, проведення лігатурного зв'язування зубів за наявності переломів нижньої щелепи з дефектом кісткової тканини.

Спеціалізовану медичну допомогу надають лікарі-спеціалісти в лікувальних закладах госпітальної бази, які мають спеціальне обладнання. Спеціалізація медичної допомоги є однією із характерних ознак сучасної системи медичного забезпечення бойових дій військ. Вона досягається включенням до складу госпітальної бази штатних спеціалізованих госпіталів, а також спеціалізацією загальнохірургічних і терапевтичних госпіталів за рахунок надання їм відповідних груп спеціалізованої медичної допомоги. У госпітальних базах передбачено надання спеціалізованої медичної допомоги таким контингентам: пораненим у голову, шию, хребет (нейрохірургічна, стоматологічна, офтальмологічна та отоларингологічна медична допомога). Надання спеціалізованої стоматологічної допомоги проводиться з урахуванням розміщення органів ротової порожнини та важливості такої допомоги для життя поранених.

ПИТАННЯ ДЛЯ САМОКОНТРОЛЮ

I.Які складові частини військової стоматології?
2.Які завдання вирішує військова стоматологія?
3. Перерахувати принципи надання ортопедичної допомоги потерпілим зі щелепно-лицевими пораненнями.
4.У чому суть етапів медичної евакуації?
5. Який обсяг долікарської допомоги у разі травм щелепно-лицевої ділянки?
6. Висвітліть суть поняття, обсяг першої кваліфікованої та спеціалізованої допомоги пораненим у щелепно-лицеву ділянку.
7.Який поділ надання кваліфікованої хірургічної допомоги за терміновістю?

Ортопедичне лікування у разі патологічної стертості твердих тканин зубів

ЕТІОЛОГІЯ ТА ПАТОГЕНЕЗ ПАТОЛОГІЧНОЇ СТЕРТОСТІ ТВЕРДИХ ТКАНИН ЗУБІВ

Відомо, що протятом усього життя людини відбувається стирання емалі та дентину. За нормальних умов цей процес має фізіологічний характер і починається відразу ж після вступу зубів у контакт між собою. Фізіологічне стирання твердих тканин зубів відбувається у двох площинах - горизонтальній та вертикальній. Стирання у горизонтальній площині спостерігається по різальному краю різців і ікол, горбках молярів та премолярів. Таке зниження висоти прикусу можна пояснити як пристосувальну реакцію організму. У разі вертикальної стертості стирання твердих тканин зубів відбувається на контактних поверхнях, що з часом призводить до утворення від контактних пунктів до контактних площадок. Фізіологічна стертість виражена у різних людей по-різному. У деяких пацієнтів віком до 50 років клінічну стертість визначити важко.

Патологічне стирання твердих тканин зубів характеризується швидким і прогресивним зменшенням розмірів природних зубів. Цей процес, якщо вже почався, практично не припиняється, а постійно прогресує.

Патологічна стертість зубів має поліетіологічну форму захворювання. У виникненні цього захворювання беруть участь як ендо-, так і екзогенні чинники. Не виключена також роль порушення мінерального обміну речовин, яке є супутнім основному соматичному захворюванню. Велике значення мають також такі чинники, як дія хімічних агентів, особливо подовжена в часі. Патологічна стертість зубів розвивається від механічних перевантажень, які звичайно є наслідком утрати зубів.

За А.С.Щербаковим (1984), причинами патологічної стертості зубів є функціональна недостатність твердих тканин, зумовлена їх морфологічною неповноцінністю, а саме:

— вродженою — як наслідок порушення амело- і дентиногенезу за наявності захворювань у матері і дитини;

— спадковою (хвороба Капдепона);

— набутою унаслідок нейродистрофічних процесів, порушень функції кровоносної системи й ендокринного апарату, порушень обміну речовин різноманітної етіології.

КЛАСИФІКАЦІЯ ПАТОЛОГІЧНОЇ СТЕРТОСТІ ЗУБІВ

Клінічно виділяють три ступені патологічної стертості твердих тканин зубів. Перший ступінь — стиранню піддаються горбки та різальні краї зубів, другий — коронки до контактних площадок, третій ступінь - стираються тверді тканини зубів до ясен.

За формою патологічну стертість зубів А.Л.Грозовський (1946) ділить на вертикальну, горизонтальну та змішану.

У разі вертикальної форми патологічної стертості за нормальних оклюзійних співвідношень стертість твердих тканин зубів проявляється на піднебінній поверхні — фронтальних і губній поверхні — нижніх однойменних зубів (мал. 203). За інших оклюзійних співвідношень поверхні стертості відповідно змінюються. Горизонтальна форма патологічної стертості характеризується зменшенням твердих тканин зубів у горизонтальній площині. Клінічно вона проявляється на різальних та жувальних поверхнях фасетками стирання. Для горизонтальної патологічної стертості характерне одночасне стирання верхніх та нижніх зубних рядів. У разі змішаної форми патологічної стертості спостерігається її поширення яку вертикальній, так і в горизонтальній площинах (мал. 204).

Патологічна стертість зубів та зубних рядів може мати локальний, обмежений або поширений, генералізований, характер. У разі локальної патологічної стертості у процес утягуються групи зубів або окремі зуби, наприклад, різці верхньої та нижньої щелеп, моляри і премоляри. У разі генералізованої форми у процес утягуються усі зуби на верхній або нижній щелепах.

За наявності патологічної стертості зубів зменшується не тільки довжина коронок, але й форма та величина коміркових відростка і частини. Так, обмежена патологічна стертість різців призводить до зменшення міжкоміркової висоти, різці перебувають у контакті з антагоністами за рахунок росту і збільшення в обсязі коміркових відростка та частини (вакантна гіпертрофія), подібна картина спостерігається і в разі локалізованої форми стертості жувальної групи зубів; зменшення висоти нижньої третини лиця не відбувається з тих самих причин, що і в разі стертості фронтальної частини зубного ряду.

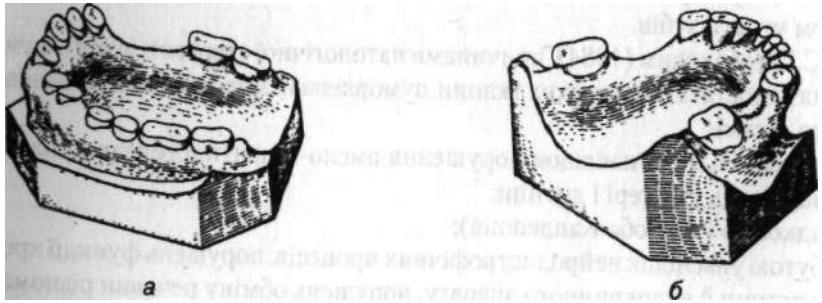

Мал. 203. Патологічна стертість зубів верхньої (а), нижньої (б) щелеп

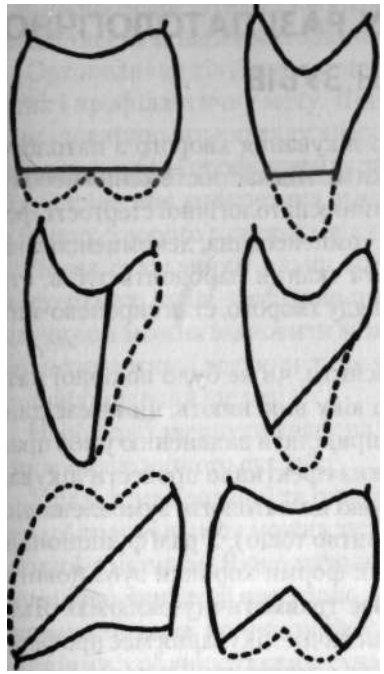

Мал. 204. Форми патологічної стертості зубів (пояснення у тексті)

Інша клінічна картина спостерігається за умови генералізованої форми патологічної стертості зубів. Хворих з такою формою стертості ділять на дві групи. До першої групи відносять хворих, у яких генералізована стертість охоплює усі зуби, але зменшення висоти нижньої третини лиця не відбувається за рахунок компенсаторного збільшення коміркового відростка і коміркової частини, які стають масивними і збільшуються в обсязі. Не змінюється і положення головки нижньої щелепи в суглобовій впадині.

До другої групи відносять хворих, генералізована форма патологічної стертості у яких не компенсується ростом і збільшенням в обсязі коміркових відростка і частини, внаслідок чого спостерігається виражене зниження нижньої третини лиця. Зниження нижньої третини лиця характеризується укороченням верхньої губи, носогубні та підборідні складки різко виражені, кути рота опускаються, обличчя у таких хворих набуває специфічного старечого вигляду.

У зв'язку з тим, що за даної патології змінюється положення нижньої щелепи по відношенню до верхньої, а також положення головок нижньої щелепи до суглобових впадин, вони зміщуються дозаду і вниз. Таке розміщення головок нижньої щелепи призводить до функціонального перерозподілу та перевантаження суглоба, що може бути причиною виникнення деформівного артрозу і пов'язаних з цим патологічних симптомів (шум у вухах, зниження слуху, закладеність у вухах, сухість у роті тощо).

У зв'язку зі зниженням висоти нижньої третини лиця зменшується і відстань між точками прикріплення жувальних м'язів, що негативно впливає на їх діяльність і зрештою призводить до зниження жувальної ефективності.

Патологічна стертість зубів часто поєднується із частковою втратою зубів, вторинними деформаціями, дистальним зміщенням нижньої щелепи, що проявляється складнішою клінічною картиною.

ОРТОПЕДИЧНЕ ЛІКУВАННЯ У РАЗІ ПАТОЛОГІЧНОЇ СТЕРТОСТІ ТВЕРДИХ ТКАНИН ЗУБІВ

Перед складанням плану ортопедичного лікування хворого з патологічною стертістю зубів його слід детально обстежити. Під час обстеження необхідно визначити найвірогідніший етіологічний чинник патологічної стертості, форму і ступінь її (локалізована, генералізована, компенсована, декомпенсована), клінічний і рентгенологічний стан коронок та тканин пародонта зубів, стан пульпи в них, можливі зміни зовнішнього вигляду хворого, стан скронево-нижньощелепного суглоба.

У процесі збору анамнезу необхідно вияснити, чи не було подібної патології у близьких родичів. У людей похилого віку виясняють, чи немає даної патології у їх дітей. Особливу увагу необхідно приділити виясненню умов праці.

Маючи дані про етіологічні чинники, можна ефективно провести лікування хворих, можливо, аж до зміни професії, якщо ця патологія зумовлена дією випаровування кислот (кондитерське виробництво тощо). У разі функціонального перевантаження відновлення анатомічної форми коронки зуба повинно відбуватися шляхом протезування, яке усуває травматичну оклюзію. Якщо висота нижньої третини лиця збережена, ортопедичне лікуванню має профілактичний характер, а в разі її зниження проводять ортопедичні /аходи, спрямовані на її нормалізацію шляхом підвищення міжкоміркової висоти.

Клінічне і рентгенологічне дослідження тканин ротової порожнини полегшує складання плану лікування і вибір оптимального методу.

Підготовка хворих до ортопедичного лікування обов'язково включає санацію ротової порожнини. Видалення зубів проводиться після детального вивчення стану кісткової тканини та тканин пародонта зі включенням у комплекс обстеження електрозбудливості пульпи, яка за даної патології звичайно знижена. Видаленню підлягають зуби зі змінами біляверхівкових тканин, з непрохідними каналами, зуби, які не мають функціональної цінності, на які неможливо виготовити куксові вкладки.

Під час складання попереднього плану лікування необхідно проводити диференційну діагностику оклюзійних порушень, які виникли внаслідок зубокоміркового подовження, з деформаціями, що мають інший патогенез. У разі втрати жувальної групи зубів фронтальна група виконує змішану функцію, що призводить до вкорочення їх клінічних коронок за рахунок стирання емалі і дентину.

Зниження міжкоміркової висоти і прогресування феномену Годона-Попова зумовлюють виражені деформації оклюзійної поверхні. Якщо зуби були видалені у молодому віці, то крім вираженого феномену Годона-Попова і в зв'язку зі зниженням міжкоміркової висоти спостерігається й істинне зубокоміркове подовження. Так, залежно від клінічної картини у першому випадку деформацію можна ліквідувати підвищенням міжкоміркової висоти, у другому ж цього недостатньо і необхідно буде проводити перебудову оклюзійних співвідношень іншими методами.

Ортопедичне лікування у разі патологічної стертості зубів має як лікувальну, так і профілактичну мету. Під першою розуміють поліпшення функції жування і зовнішнього вигляду хворого, під другим — запобігання стиранню твердих тканин зубів і профілактику захворювань скронево-нижньощелепного суглоба. Вирішення конкретних завдань у процесі ортопедичного лікування того або іншого хворого залежить від особливостей клінічної картини.

Перед складанням плану ортопедичного лікування хворого з патологічною стертістю зубів необхідно проаналізувати клінічну ситуацію, визначити, яким чином можна відновити міжкоміркову висоту, врахувавши дані вивчення висоти нижньої третини лиця у стані фізіологічного спокою та центрального співвідношення щелеп.

Необхідно звернути увагу на дані рентгенологічного дослідження скронево-нижньощелепного суглоба.

У разі локалізованої та генералізованої форми стертості без зміни висоти нижньої третини лиця можна застосовувати такі найпоширеніші методи ортопедичної допомоги. Якщо патологічна стертість спричинила зміни в естетичному відношенні, тоді необхідно до плану ортопедичних заходів включити протезування твердих тканин зубів куксовими вкладками та суцільнолитими конструкціями з облицюванням сучасними матеріалами залежно від умов протезування.

У важких випадках, коли процес запущений, необхідно крім профілактики подальшого прогресування хвороби повернути зовнішній вигляд хворого через відновлення анатомічної форми коронок. У такому разі необхідно збільшити міжкоміркову висоту в передньому відділі або на всьому протязі зубних рядів. У першому клінічному випадку на фронтальну групу зубів виготовляють знімні пластинкові або металеві капи, розмикаючи прикус у бічних відділах, що призводить до зворотного розвитку коміркових відростка і частини у передньому відділі. Такий підхід ефективний у хворих молодшого віку; у похилому віці перебудова коміркових відростка і частини може не відбутися, тоді необхідно збільшити міжкоміркову висоту, якщо це дозволяє зробити стан скронево-нижньощелепного суглоба. Підвищення міжкоміркової висоти необхідно проводити з перебудовою міостатичних рефлексів у кілька етапів. У крайньому разі, коли всі застосовувані методи неефективні, необхідно провести видалення фронтальної групи зубів, якщо культі їх розташовані на рівні ясенного краю.

За наявності патологічної стертості, що супроводжується зниженням нижньої третини лиця, завдання протезування значно ускладнюються. У такому разі необхідно не тільки поліпшити функцію жування, але й запобігти подальшому стиранню зубів. Одночасно треба підвищити міжкоміркову висоту, що дозволить змінити зовнішній вигляд хворого і нормалізувати положення головки нижньої щелепи в суглобовій ямці.

Підвищення міжкоміркової висоти досягається відновленням форми і висоти стертих коронок природних зубів, для чого необхідно використати суцільнолиті конструкції, оскільки всі інші за даної патології малоефективні і недовговічні.

Ортопедичне лікування проводять у такому порядку. Спочатку виготовляють куксові вкладки, а вони застосовуються досить часто, та проводять препарування зубів з урахуванням виду і конструкції майбутніх зубних протезів. Після цього визначають міжкоміркову висоту або фізіологічний стан спокою нижньої щелепи. Проводять фіксацію визначеної міжкоміркової висоти одним із способів (валики з воску, термопластичної або силіконових мас тощо). Оклюзійна висота нижньої третини лиця у такому разі має бути меншою на 2-3 мм від висоти спокою. Для підтвердження правильності визначення центрального співвідношення та фіксації щелеп можна використати рентгенологічне дослідження елементів скронево-нижньощелепного суглоба. У разі правильного визначення суглобова щілина буде однакової ширини як у передньому, так і в задньому відділах. Після того із зубних рядів силіконовими масами знімають подвійні відбитки і за ними відливають розбірні моделі. Користуючись прикусними валиками, зубний технік складає їх і проводить гіпсування у положенні центральної оклюзії за допомогою артикулятора, після чого розпочинає моделювання визначеної ортопедичної конструкції.

За наявності великої різниці у висоті нижньої третині лиця під час змикання зубів і в положенні спокою (6 мм) без дистального зміщення нижньої щелепи підвищення міжкоміркової висоти можна провести одномоментно. Спочатку висота відновлюється тимчасовою знімною капою, і якщо протягом 2-3 тиж не виникало ускладнень з боку м'язової системи та скронево-нижньощелепного суглоба, завершальне протезування проводять раніше описаним способом.

Збільшення міжкоміркової висоти на 8 мм і більше з метою запобігання негативним реакціям з боку м'язів та суглоба необхідно проводити поетапно, використовуючи для цього накусні пластинки. Підвищення міжкоміркової висоти у хворих з дистальним зміщенням нижньої щелепи потребує спеціальної підготовки за допомогою лікувальної накусної пластинки з похилою площиною. Переміщення нижньої щелепи вперед повинно проходити під рентгенологічним контролем положення головки нижньої щелепи. Відновлення форми зубів у разі патологічної стертості повними металевими штампованими коронками недопустиме як з естетичної, так і функціональної точки зору. Малоефективні і конструкції комбінованих штамповано-паяних коронок та мостоподібних протезів.

Найдосконалішими конструкціями зубних протезів у разі лікування хворих з патологічною стертістю зубів є суцільнолиті конструкції з облицюванням сучасними матеріалами (фотополімерні пластмаси, керамічні маси).

Часткова втрата зубів може відбутися на тлі уже наявної патологічної стертості зубів. З іншого боку, втрата молярів і премолярів може призвести до патологічної стертості фронтальної групи зубів від змішаної функції, яку їм доводиться виконувати. Клінічна картина у такому разі складна, оскільки до патологічної стертості додається клініка часткової втрати зубів. До завдань, які необхідно вирішувати підчас протезування у разі патологічної стертості зубів, додаються ще й проблеми заміщення часткових дефектів зубів. Ортопедичні конструкції зубних протезів, які застосовують для вирішення останнього завдання, обумовлюються конкретною клінічною картиною. У разі включених дефектів без зниження нижньої третини лиця можуть бути використані незнімні суцільнолиті протези. За умови зниження нижньої третини лиця протезування забезпечує відновлення дефектів зубних рядів та обов'язкове підвищення міжкоміркової висоти на всіх збережених зубах. Цього можна досягти повною мірою, якщо використовувати суцільнолиті мостоподібні протези.

За наявності кінцевих дефектів, як однобічних, так і двобічних, показано використання різних конструкцій знімних зубних протезів.

ПИТАННЯ ДЛЯ САМОКОНТРОЛЮ

1. Назвіть причини, що призводять до виникнення патологічної стертості зубів.
2. Які форми патологічної стертості зубів розрізняють за класифікацією АЛ.Грозовського?
3. Які клінічні особливості стану зубів у разі патологічної стертості?
4. Які методи підготовки ротової порожнини до ортопедичного лікування у разі патологічної стертості зубів?
5. Розкажіть про ортопедичне лікування у разі патологічної стертості зубів, особливості та методи його проведення.
6. Які є заходи щодо профілактики подальшого руйнування зубо-щелепної системи у разі патологічної стертості зубів?

Часткова відсутність зубів, ускладнена деформацією зубних рядів

ЕТІОЛОГІЯ, ПАТОГЕНЕЗ, КЛАСИФІКАЦІЯ ЧАСТКОВОЇ ВІДСУТНОСТІ ЗУБІВ, УСКЛАДНЕНОЇ ДЕФОРМАЦІЄЮ ЗУБНИХ РЯДІВ

Причинами ранніх порушень зубо-щелепної системи є утворення дефектів коронок окремих зубів, які виникають унаслідок гострої та хронічної травми, гіпоплазії, флюорозу, клиноподібних дефектів, патологічної стертості тощо. Основною причиною виникнення дефектів зубних рядів є ускладнення каріозної хвороби.

Після видалення зубів зубний ряд значно змінюється. Клінічна картина у такому разі досить різноманітна і залежить від кількості втрачених зубів, їх розміщення в зубному ряді, від функції цих зубів, виду прикусу, стану тканин пародонта тощо. Переміщення зубів формує клінічну картину. За наявності великих дефектів зубних рядів зуби, що втратили основних та сусідніх антагоністів, будуть переміщуватися майже вертикально, а зуби, які зберегли сусідніх антагоністів, будуть нахилятися у бік дефекту (мал. 205).

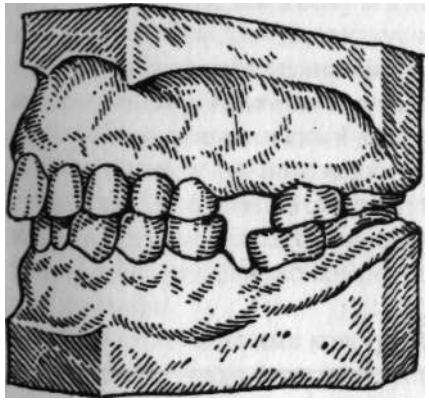

Мал. 205. Деформація оклюзійної поверхні зубних рядів

Найбільшою проблемою є пояснення зубокоміркового подовження у разі часткової втрати зубів. Виділяють дві клінічні форми вертикального переміщення зубів за умови втрати антагоністів (В.О. Пономарьова). За наявності першої форми переміщення зуба супроводжується збільшенням коміркового відростка чи частини (зубокоміркове подовження). Співвідношення поза- та внутрішньокоміркової частини зуба у такому разі не змінюється. За наявності другої форми висування зубів проходить на тлі збільшеного коміркового відростка чи частини, але з оголенням частини кореня зуба. Суттєвої різниці між цими формами немає. Друга форма відповідає пізнішим стадіям перебудови коміркового відростка чи частини.

Найбільшими труднощами для лікарів стоматологів-ортопедів є пояснення механізму подовження у разі часткової втрати зубів. Доцільно пригадати роботи Годона, який, напевно, був першим, хто спробував дати пояснення цьому складному явищу в своїй теорії артикуляційної рівноваги. Під артикуляційною рівновагою Годон розумів збереження зубних дуг та безпроміжкового прилягання одного зуба до другого. Такі зуби, на його думку, достатньою мірою застраховані під негативної дії сил, які розвиваються під час жування. За умови неперервності зубної дуги кожний елемент її знаходиться у замкнутій ланці сил, які не тільки утримують його, але і зберігають увесь зубний ряд. Названу ланку сил Годон представив у вигляді паралелограма (мал. 206).

Згідно зі схемою Годона кожний зуб знаходиться під дією чотирьох сил, рівнодіюча яких дорівнює нулю. За умови порушеної цілісності зубних рядів ланки замкнутих сил розриваються і рівновага порушується. Наявна деформація оклюзійної поверхні зубних рядів є наслідком цього розпаду. Теорія Годона не в змозі пояснити всієї різноманітності переміщень зубів у разі дефектів зубних рядів. Своє пояснення зубокоміркового подовження дає Д.А. Калвеліс.

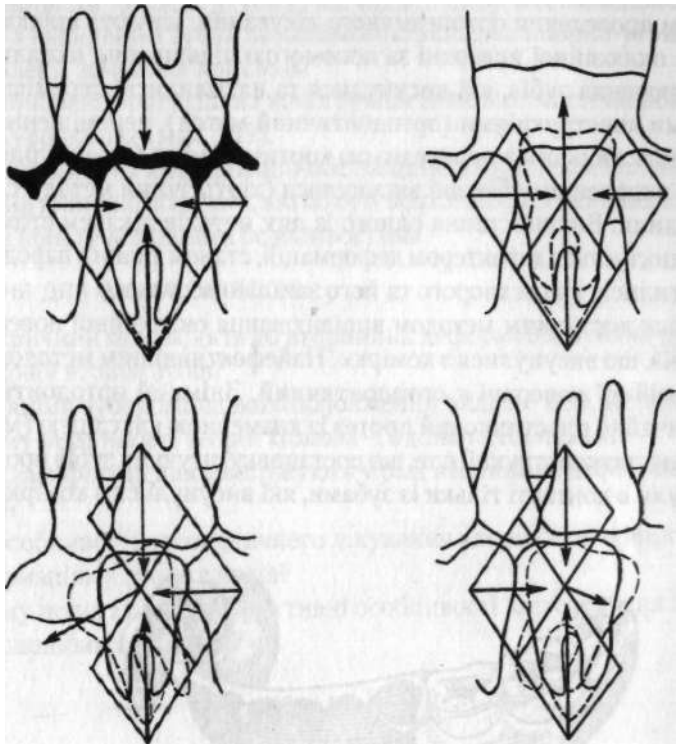

Мал. 206. Схематичне зображення артикуляційної рівноваги за Годоном (пояснення у те кс ті)

За його даними, рівновага зуба забезпечується, з одного боку, завдяки зв'язковому апарату, а з другого — жувальному тиску. Зуб у такому разі знаходиться у рівновазі або спокої згідно із законами механіки взаємоврівноважених сил.

Є.І.Гаврилов виділяє такі можливі варіанти напрямку руху зубів:

1) вертикальне переміщення верхніх та нижніх зубів (однобічне та двобічне);
2) взаємне вертикальне переміщення верхніх та нижніх зубів;
3) дистальне або медіальне переміщення верхніх та нижніх зубів;
4) нахил зубів у язиково-піднебінному або щічному напрямку;
5) поворот зуба навколо своєї осі;
6) комбіновані переміщення.

ПІДГОТОВКА ТА ОРТОПЕДИЧНЕ ЛІКУВАННЯ ЧАСТКОВОЇ ВТРАТИ ЗУБІВ. УСКЛАДНЕНОЇ ДЕФОРМАЦІЄЮ ЗУБНИХ РЯДІВ

Виражені деформації зубних рядів дуже ускладнюють, а деколи і роблять неможливим проведення ортопедичного лікування. Існують шляхи усунення деформацій оклюзійної поверхні за допомогою підвищення міжальвеолярної висоти, вкорочення зубів, які висунулися та нахилилися/ переміщення зубів спеціальними конструкціями (ортодонтичний метод), переміщення зубів накусочними пластинками з попередньою кортикотомією (апаратурно-хірургічний метод), видалення зубів, які висунулися (хірургічний метод), спеціального протезування. Використання одного із цих методів лікарем стоматологом-ортопедом диктується характером деформацій, станом тканин пародонта зубів, які перемістилися, віком хворого та його загальним станом.

Найбільш доступним методом вирівнювання оклюзійної поверхні є вкорочення зубів, що висунулися з комірки. Найефективнішим методом вирівнювання оклюзійної поверхні є ортодонтичний. Знімний ортодонтичний апарат - це звичайно пластинковий протез із кламерною фіксацією (мал. 207).

Особливістю конструкції є те, що постановку штучних зубів проводять так, щоб вони були в контакті тільки із зубами, які висунулися з комірки. Використання

Мал. 207. Знімний протез для вирівнювання оклюзійної поверхні

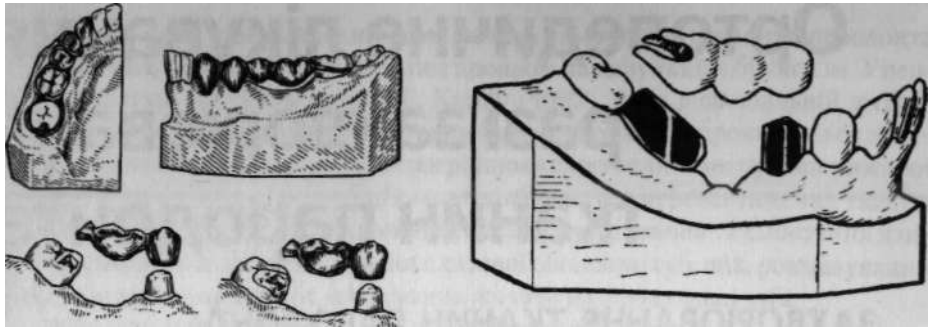

Мал. 208. Різновиди фіксації мостоподібних протезів за умови медіального нахилу молярів (пояснення у тексті)

Мал. 209. Схематичне зображення знімного мостоподібного протеза за Ю.К.Курочкіним

стання мостоподібних протезів у разі порушення оклюзії у ділянці включеного дефекту для вирівнювання 1-2 зубів є ефективним методом. Свої особливості має протезування мостоподібними протезами у разі деформацій зубних рядів, які спричинені медіальним нахилом молярів (мал. 208).

їх особливість полягає у тому, що одна з опор мостоподібного протеза з'єднується з нахиленим зубом за допомогою вкладок, опорно-утримувальних кламерів, кілець, замкових кріплень.

Запропонована оригінальна конструкція знімного мостоподібного протезу за Ю.К.Курочкіним (мал. 209).

Існує низка інших модифікацій мостоподібних протезів, що використовуються за даної клінічної картини, які по суті відрізняються один від одного лише незначними конструктивними особливостями.

ПИТАННЯ ДЛЯ САМОКОНТРОЛЮ

1. Які причини призводять до вторинних деформацій зубних рядів у разі часткової втрати зубів?
2. Які форми зубокоміркового подовження виділяє В.О. Пономарьова?
3. У чому відмінності теорій Попова-Годона та Калвеліса?
4. Які класифікації використовують у разі вторинних деформацій зубних рядів?
5. Які особливості ортопедичного лікування хворих із вторинними деформаціями зубних рядів?
6. У чому полягають конструктивні особливості застосування знімних мостоподібних протезів?

Ортопедичне лікування у разі захворювань тканин пародонта

ЗАХВОРЮВАННЯ ТКАНИН ПАРОДОНТА

Захворювання тканин пародонта - це велика група різних за етіологією та патогенезом уражень тканин ротової порожнини. Хвороби пародонта постійно прогресують, тому їх значення як загальномедичної проблеми пояснюється значним поширенням, втратою великої кількості зубів, появою ясенних та пародонтальних кишень, зниженням реактивності організму.

Питання етіології детально висвітлюються у підручниках з терапевтичної стоматології. Тут будуть розглянуті клінічна та патоморфологічна характеристики різних форм захворювань тканин пародонта. які визначають тактику та обсяг ортопедичної допомоги.

Клінічно системне захворювання тканин пародо/іта (пародонтоз, пародонтит) супроводжується резорбцією коміркового відростка і коміркової частини, утворенням патологічної ясенної кишені, гноєтечею з неї, гінгівітом та функціональним їх перевантаженням. Термін "травматична оклюзія" запропонував P.R.Stillman у 1919 р. Для характеристики та визначення перевантаження тканин пародонта були й інші терміни: "травматична артикуляція", "функціональний травматизм", "патологічна оклюзія", "функціональне травматичне перевантаження зубів" тощо.

За механізмом розвитку розрізняють три види травматичної оклюзії: первинну, вторинну та комбіновану.

Первинна травматична оклюзія розвивається на тлі неураженого (інтактного) пародонта в результаті дії надмірного за величиною або зміненого за напрямком оклюзійного навантаження. Звичайно перевантаження зубів за величиною та зміненого за напрямком буває у разі підвищеного прикусу на пломбах, вкладках, поодиноких коронках або мостоподібних протезах, нераціонального розміщення кламерів у разі форсованого або нераціонального ортодонтичного лікування. У людей похилого віку перевантаження спричинюється втратою зубів, патологічною стертістю твердих тканин останніх, зниженням висоти прикусу, порушенням функції скронево-нижньощелепного суглоба та жувальних м'язів.

Іншою характерною особливістю первинної травматичної оклюзії є обмеженість зони ураження зубного ряду - зміни спостерігаються тільки у групі зубів, які перевантажені.

Значну роль у виникненні патологічних процесів у тканинах пародонта відіграють парафункції. Характерним проявом парафункції є бруксизм. Уперше в літературі бруксизм описав E. Karoly (1902), тому в спеціальній літературі бруксизм ще називають феноменом Каролі. Бруксизм проявляється значним стисненням зубних рядів або своєрідними скреготливими рухами нижньої щелепи. У разі таких станів обов'язково відбувається перевантаження тканин пародонта. До парафункцій також належать прикушування та смоктання язика, втягування між зубними рядами слизової оболонки губ, щік, розташування язика між зубними рядами, натискання язиком на фронтальні зуби.

Вторинна травматична оклюзія на тлі захворювань тканин пародонта виникає в результаті патологічних змін у них. За таких умов навіть звичайне навантаження на зубні ряди буде перевищувати компенсаційні можливості прилеглих тканин і перетворюватися у травмівний чинник. У такому разі будуть спостерігатися на протязі всього зубного ряду дегенеративні та запальні процеси, які супроводжуються резорбцією кісткової тканини коміркових відростка і частини, гінгівітами, утворенням патологічних кишень. Резорбція кісткової тканини зубних комірок призводить до порушення будови та функції пародонта. Це стає пусковим механізмом біомеханічних змін зубів та прилеглих тканин. За такої умови порушуються нормальні взаємовідношення поза- та внутрішньокоміркової частини зуба (мал. 210).

Оголюється шийка і збільшується позакоміркова частина зуба, що є одним із патологічних механізмів у розвитку вторинної травматичної оклюзії.

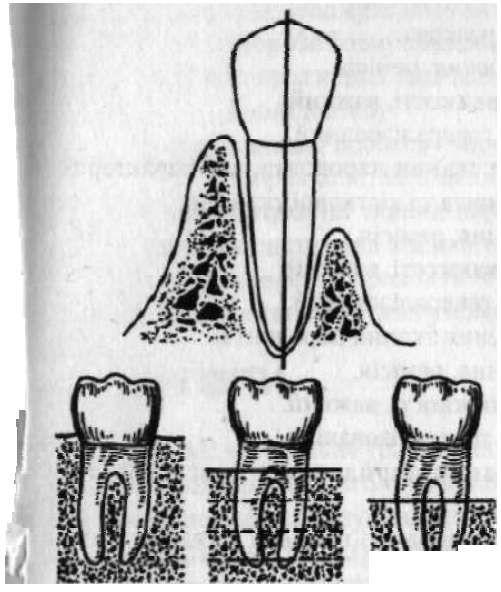

Мал. 210. Схематичне зображення коронки та кореня зуба (пояснення у тексті)

Клінічна картина вторинної травматичної оклюзії дуже різна і залежить від віку хворого, форми захворювання (пародонтит, пародонтоз), його важкості та стадії розвитку тощо.

Під час проведення диференційної діагностики необхідно брати до уваги такі важливі моменти. За наявності первинної травматичної оклюзії чітко простежуються локалізовані зони ураження у ділянках одного або кількох зубів, на які припадає підвищене функціональне навантаження у разі дії травмівних чинників, тоді як у неперевантажених зубів таких змін немає. За наявності вторинної травматичної оклюзії первинно уражаються тканини пародонта усіх зубів. Іншою важливою ознакою є те, що у разі первинної травматичної оклюзії можна виявити зони патологічної стертості зубів, у разі вторинної така стертість відсутня.

Проведення диференційної діагностики за наявності комбінованих (поєднаних) форм перевантаження зубів, коли є ознаки первинної і вторинної травматичної оклюзії, викликає значні труднощі. У такому разі виявлення чинників, які діють на тлі захворювань тканин пародонта, має вирішальне значення для постановки правильного діагнозу та складання плану комплексного лікування. Поліетіологічність запально-дистрофічних процесів у тканинах пародонта, відсутність виявлених причин їх розвитку не дозволяють застосовувати нині етіотропне лікування, яке в основному спрямоване на патологічні ланки хвороби. Тому визначальною у загальній комплексній терапії є роль ортопедичних методів лікування захворювань тканин пародонта.

КЛАСИФІКАЦІЯ ЗАХВОРЮВАНЬ ТКАНИН ПАРОДОНТА

В Україні та інших країнах СНД прийнята термінологія і класифікація захворювань тканин пародонта, затверджена на XVI пленумі Всесоюзної спілки стоматологів (листопад 1983 р.). Ця класифікація може бути використана для наукової, педагогічної та лікувальної роботи. У ній використано нозологічний принцип систематизації хвороб пародонта, які схвалені ВООЗ.

I. **Гінгівіт** — запальне ураження ясен, зумовлене/лесприятливою дією місцевих та загальних чинників, яке перебігає без порушення цілісності зубо-ясенного прикріплення.

Форма: катаральна, гіпертрофічна, виразкова.

Переребіг: гострий, хронічний, загострення, ремісія.

Важкість перебігу: легкий, середньої важкості, важкий.

Поширеність процесу: локалізований, генералізовании.

II. Пародонтит — запальне ураження тканин пародонта, яке характеризується прогресивною деструкцією періодонта та кісткової тканини.

Перебіг: гострий, хронічний, загострення, ремісія.

Важкість перебігу: легшії, середньої важкості, важкий.

Поширеність процесу: локалізований, генералізовании.

III. Пародонтоз — дистрофічне ураження тканин пародонта.

Перебіг: гострий, хронічний, загострення, ремісія.

Важкість перебігу: легкий, середньої важкості, важкий.

Поширеність процесу: локалізований, генералізовании.

IV. **Ідіопатичні захворювання тканин пародонта** з прогресивним лізисом тканин.

V. **Пародонтоми** — пухлини та пухлиноподібні процеси в тканинах пародонта.

В Україні прийнято використовувати класифікацію захворювань тканин пародонта М.ФДанилевського (1994).

I. Запальні ураження:

1. Папіліт, гінгівіт.

Форма: катаральний, гіпертрофічний, виразковий, атрофічний.

Перебіг: гострий, хронічний.

Глибина ураження: м'які тканини, остеопороз міжкоміркових перегородок.

Поширеність: обмежений, дифузний.

2. Локалізований пародонтит:

Форма: катаральний, гіпертрофічний, виразковий, атрофічний.

Перебіг: гострий, хронічний.

Глибина ураження: м'які тканини, коміркові відросток та частина.

Ступінь розвитку: початковий, I, II, **III**

Поширеність: обмежений.

II. Дистрофічно-запальні:

1. Генералізовании пародонтит.

Перебіг: хронічний, загострення, стабілізація.

Ступінь розвитку: початковий, I, II, III.

Поширеність: дифузне ураження пародонта.

III. Прогресивні ідіопатичні захворювання пародонта:

1. Які супроводжують захворювання крові: лейкоз, цитопічна нейтропенія, агранулоцитоз.
2. Гістіозцитоз Х, хвороба Леттера-Зіве, хвороба Хенда—Шюллера—Крісчена, еозинофільна гранульома.
3. Які супроводжуть порушення обміну: хвороба Німана—Піка, хвороба Гоше, синдром Папійона—Лефевра.
4. У разі вроджених захворюваннь: хвороби Дауна, акаталазії, десмодонтозу.

IV. Продуктивні процеси (пародонтоми): доброякісні, злоякісні.

Усі захворювання тканин пародонта прийнято поділяти на системні та вогнищеві. До системних відносять пародонтоз та генералізовании пародонтит, до вогнищевих — пародонтити окремих зубів та первинний травматичний синдром, що розвивається за умови первинної травматичної оклюзії.

ГІНГІВІТИ

Гінгівіт — запальне ураження слизової оболонки ясен. Причинами виникнення катаральною гінгівіту звичайно бувають аномалії зубо-щелепної системи, негативний вплив зубних протезів, незадовільний гігієнічний догляд за ротовою порожниною. До місцевих причин відносять під- та над'ясенний зубний камінь, широкий або подовжений край штучної коронки, краї пломби, що нависають, вкладок, відсутність міжзубних контактів.

Причини виникнення гінгівітів у клініці ортопедичної стоматології можна поділити на ті, що пов'язані з використанням незнімних зубних протезів, та

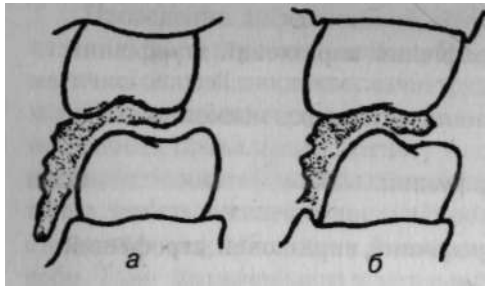

Мал. 211. Зображення руху харчового комка за наявності вираженого пояса штучної коронки (а) та за відсутності його (б)

ті, що пов'язані з використанням знімних конструкцій (часткових, бюгельних) зубних протезів.

Штучні коронки, які нещільно охоплюють шийку зуба, або задовгі їх краї травмують тканини маргінального пародонта, що з часом призводить до ураження останніх запальним процесом. Набряк, який обов'язково виникає за наявності запального ураження, посилює травмівну дію неякісної коронки. До таких ускладнень призводять і пластмасові коронки, якщо їх краї уведено в ясенну борозну. Механічна травма ясенного краю можлива за відсутності анатомічного пояса зуба внаслідок анатомічного розвитку або у разі його нахилу.

Гінгівіт виникає також у разі неправильного моделювання штучної коронки, на якій не відтворено пояс зуба та контактний пункт. Ураховуючи вищесказане та знаючи функціональне призначення пояса зуба для відведення харчового комка від ясенного краю, ми розуміємо механізм уникнення гінгівіту і можливі шляхи запобігання цьому ускладненню (мал. 211). '

У разі неправильно створеного краю знімного протеза може виникати серозний або гіпертрофічний гінгівіт. Звичайно побічна дія знімного протеза на маргінальний пародонт пов'язана з його конструкцією. Механізм виникнення травматичного ураження тканин пародонта пов'язаний з мікроекскурсіями протеза у поперечному та вертикальному напрямках під час жування та ковтання їжі. У результаті цього ясенний край буде піддаватися дії двох твердих тіл: з одного боку — базису протеза, а з другого — зубів. На мал. 212 представлена схема ураження тканин маргінального пародонта під час вертикальних рухів протеза.

Профілактика виникнення гінгівітів зводиться до: 1) своєчасного лікування аномалій розвитку зубо-щелепної системи; 2) створення контактних пунктів у разі відновлення анатомічної будови зуба пломбуванням; 3) застосування литих вкладок; 4) суворого контролю за якістю штучних коронок.

Мал. 212. Схематичне зображення дії краю протеза на тканини маргінального пародонта (пояснення у тексті)

Профілактичні заходи щодо запобігання виникненню гінгівітів у разі протезування знімними протезами передбачають насамперед ліквідацію запальних уражень у тканинах маргінального пародонта. Ефективним є використання за показаннями бюгельних протезів замість пластинкових.

ВИДИ ШИНУВАННЯ ТА КЛАСИФІКАЦІЯ ШИН

Розрізняють тимчасове та постійне шинування зубів у разі лікування захворювань тканин пародонта. Шини, в свою чергу, діляться на тимчасові та постійні, а також на знімні і незнімні.

Тимчасові шини застосовують на незначний термін, після чого їх видаляють. Залежно від мети лікування даним видом шинування час користування ними може складати від кількох тижнів до місяців. Тимчасове шинування проводять для іммобілізації зубів під час терапевтичного або хірургічного лікування, що поліпшує умови для репарації тканин та закріплення ефекту від лікування. Цей вид шин широко застосовують також під час підготовки до ортопедичного лікування як ретенційні апарати. За допомогою такого шинування зберігають зуби, що залишилися, у період підготовки ротової порожнини до протезування. Тимчасове шинування доцільно проводити перед вибірковим пришліфовуванням зубів у розвинутих стадіях пародонтиту, а також застосовувати протягом усього періоду комплексного лікування, до моменту фіксації постійного шинувального апарату. На початковому етапі лікування тимчасове шинування дозволяє ліквідувати травматичний чинник, який ушкоджує тканини пародонта, та негативну дію патологічної рухомості зубів. Тимчасове шинування дозволяє ефективно вирішити питання видалення чи збереження рухомих зубів.

Значення тимчасового шинування не можна недооцінювати у плані забезпечення успіху лікування, його необхідно розглядати як один із елементів лікувально-профілактичного режиму.

Необхідно зазначити, що поділ шин на тимчасові та постійні певною мірою є умовним і деколи між ними не можна провести чіткої межі.

Постійні шини застосовують як лікувальні апарати для іммобілізації зубів на тривалий період. Хворі такими шинами користуються постійно.

Незнімні шини. Оцінюючи незнімні шини щодо їх лікувальних властивостей у порівнянні зі знімними, слід зазначити, що незнімні мають незаперечні переваги, оскільки забезпечують надійну фіксацію рухомих зубів, утворюючи з них єдиний блок, який може протидіяти як єдине ціле горизонтальним та вертикальним силам, що виникають під час жування. Залежно від виду стабілізації зубних рядів застосовують велику кількість конструкцій незнімних шин та шинувальних мостоподібних протезів. Найбільша кількість шин розроблена та запропонована для фронтальної групи зубів, що пов'язано з особливостями атрофії коміркової частини нижньої щелепи в ділянці фронтальних зубів, а також вищими естетичними вимогами, які ставляться до даної групи зубів.

До недоліків незнімних шин слід віднести необхідність значного зпрепарування твердих тканин зубів, що складає значні труднощі для лікаря стоматолога-ортопеда та хворого. Серйозним недоліком незнімних шин є також утворення ретенційних пунктів, де затримуються залишки їжі, що створює не-

безпеку ураження твердих тканин зубів каріозним процесом, значно погіршує гігієнічний догляд за ураженими ділянками зубного ряду.

Стрімкий розвиток стоматологічної індустрії дозволяє нині використовувати незнімні конструкції шин як ефективний метод лікування захворювань тканин пародонта.

ШИНИ ДЛЯ ФРОНТАЛЬНОЇ ГРУПИ ЗУБІВ

У комплексному лікуванні захворювань тканин пародонта широко застосовують методи іммобілізації рухомих зубів фронтальної ділянки. З цією метою використовують шини: кільцеві, напівкільцеві, вкладкові, коронкові, напівкоронкові, ковпачкові, композитні тощо.

Кільцева шина. Конструктивною особливістю кільцевої шини є те, що вона складається із системи кілець, які спаяні між собою і покривають зуби з присінкового боку до пояса, а з язикового або піднебінного заходять за зубний горбок, різальний край зуба у такому разі завжди залишається вільним. Підготовка з*убів* ПІД дану конструкцію є нескладна і підлягає тільки в сепарації їх контактних поверхонь. Кінцевою метою такої підготовки є створення місця для двох спаяних кілець, товщина кожного складає приблизно0,2-0,25 мм. До недоліків даної шини насамперед необхідно віднести естетичний дискомфорт. Існує також велика ймовірність розцементовування даної конструкції, оскільки шина не покриває різальні краї зубів і є можливість рухів її у вертикальному напрямку та розсмоктування цементу (мал. 213).

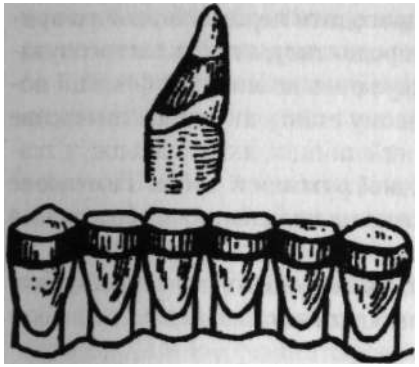

Мал. 213. Кільцева шина для фронтальної групи зубів

Ковпачкова шина являє собою систему спаяних ковпачків, які покривають різальні краї зубів, їх контактні поверхні, а з язикової поверхні досягають пояса зуба, обов'язково перекриваючи зубний горбок (мал. 214). Ступінь перекриття присінкової поверхні залежить від рухомості зуба — чим більше вона виражена, тим більше повинно бути перекриття. Шину для більшої міцності спаюють з повними штампованими коронками, якими покривають ікла або премоляри. Особливості препарування полягають у тому, що зішліфовувати різальний край, присінкову поверхню зуба краще з уступом, а також проводити сепарацію контактних поверхонь біля різального краю. Відбитки знімають силіконовими масами. У зуботехнічній лабораторії штампують ковпачки, які після примірки в ротовій порожнині спаюють. Шину фіксують на цемент. Необхідно зазначити, що ковпачкова шина є простою у виготовленні, забезпечує добру іммобілізацію зубів, але є неприйнятною в естетичному відношенні і має низькі механічні властивості — часто настає розцементування.

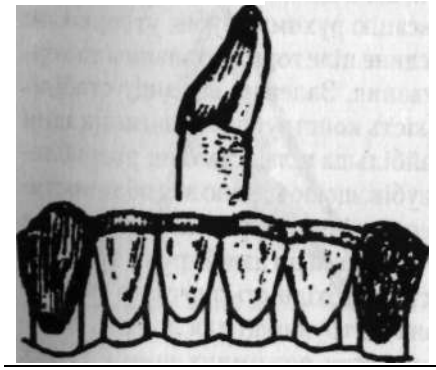

Мал. 214. Ковпачкова шина для фронтал ьної групи зубів

Шина з напівкоронок. Особливістю даної шини є те, що група напівкоронок спаяні між собою. Даний вид шини забезпечує добру іммобілізацію та добрий естетичний ефект. До недоліків належать складне препарування та трудомісткий процес їх виготовлення. Крім того, для успішного застосування даної шини необхідні певні умови, а саме паралельність опорних зубів. Останнє є проблематичним, особливо у разі оголення коренів зубів, коли необхідно зішліфовувати значний їх шар, унаслідок чого між ними утворюються значні проміжки, які будуть заповнені в подальшому металом шини, що, безумовно, є негативним моментом в естетичному відношенні.

Шина з панцирних накладок. Технологічною особливістю даної шини є те, що вона виготовляється суцільнолитою. Дана шина являє собою суцільнолитий блок накладок, які розміщені на язиковій або піднебінній поверхні фронтальних зубів, без перекриття зубного горбка. Шина фіксується на парапульпарних штифтах у твердих тканинах зуба. Забезпечує добру іммобілізацію і є прийнятною в естетичному відношенні. До недоліків необхідно віднести складність препарування та відливки. Кращими металами для даної шини вважаються золото та сучасні сплави, які використовуються для виготовлення металокераміки. Використання даної конструкції у клініці ортопедичної стоматології є перспективним.

Шина Мамлока. Шина фіксується на кореневих штифтах, складається з суцільнолитої металевої пластинки, яка щільно прилягає до ротової поверхні та різального краю фронтальних зубів. Шини, які фіксуються на кореневих штифтах, можуть бути кількох типів. Шина Мамлока забезпечує добру іммобілізацію і має хороший естетичний вигляд. До недоліків даної шини відносять необхідність депульпування опорних зубів (мал. 215).

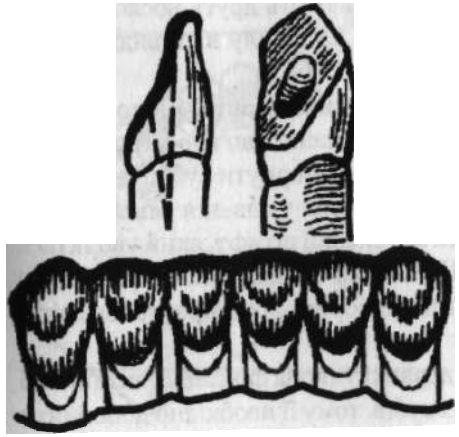

Мал. 215. Шина Мамлока(пояснення у тексті)

Крім вищеназваних шин для шинування фронтальної групи зубів раніше використовували блоки спаяних повних металевих коронок. Така шина дає найкращий шинувальний ефект, але є неприйнятною в естетичному відношенні. Пропонуються конструкції суцільнолитих зубних протезів з облицюванням металокерамікою, фотополімерними пластмасами.

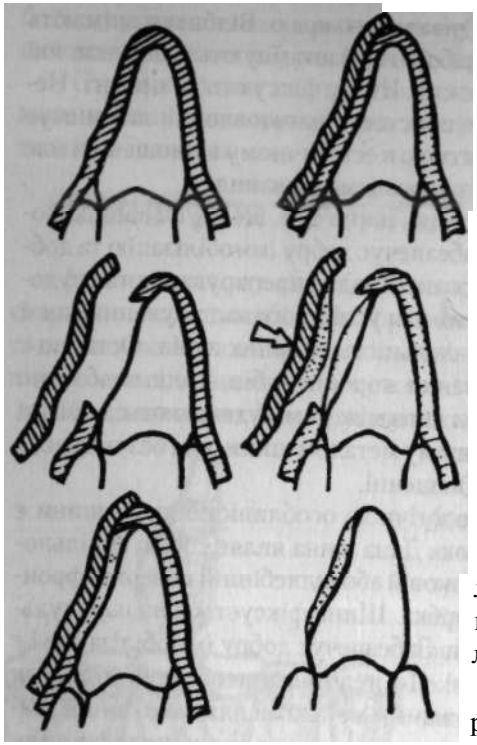

Мал. 216. Схематичне зображення шинування фронтальної групи зубів композитними матеріалами (пояснення у тексті)

Методи односеансного **шинування фронтальних** зубів композитними матеріалами з ізоляцією ясенного краю, міжзубних проміжків та пришийкової частини зубів за допомогою спеціальних воскових форм (мал. 216).

За даною методикою спочатку виготовляють воскові форми. Для цього заготовляють дві пластинки з базисного воску, розміри яких визначають з таким розрахунком, щоб кожною з них можна було перекрити зуби, які підлягають шинуванню, та ротову поверхню коміркового відростка чи частини. Розм'якшеним воском почергово у два шари обтискують зуби та коміркoвий відросток чи коміркову частину. Після того віск охолоджують й обережно знімають зовнішню пластинку, а в нижній вирізають ложе для шинувального матеріалу.

Після видалення воскових форм з ротової порожнини проводять підготовку зубів та приготування композитного матеріалу згідно з інструкцією,

Наступним етапом є безпосереднє виготовлення шини. Воскову форму з раніше створеним ложем для матеріалу розміщують на своє місце у вихідному положенні і вікна, які є, заповнюють композитним матеріалом. Потім під тиском розміщують другу воскову пластинку. Після повного затвердіння композитного матеріалу віск видаляють і проводять завершальну обробку шини.

Трансрадикальна (ендодонто-ендоосальна) імплантація. Якщо атрофія коміркових відростка і частини досягла такого ступеня, що зуб утримується тільки м'якими тканинами, простим шинуванням повернути зуб до нормального функціонування неможливо. За таких клінічних умов для іммобілізації розхитаних зубів (зуба) можна використати металевий штифт, який уводиться через кореневий канал у щелепну кістку. Цей метод ще називають трансрадикулярною фіксацією. З цією метою найчастіше використовують танталові, вітанові, віронові та титанові штифти.

Але в багатьох клінічних випадках трансрадикулярна фіксація сама по собі є недостатньою для стабілізації розхитаних зубів, тому її необхідно доповнити шинуванням. Цей вид шинування можна поєднувати з реплантацією зуба.

Внутрішньо кісткова імплантація буває ефективною, якщо відразу після

неї забезпечити надійну фіксацію штифта. Засобом для цього може служити міцна шина або фіксований протез. Як свідчить практика, у разі негайної фіксації внутрішньокісткового імплантата через 9 міс він фіксується не тільки сполучною тканиною, але й кісткою. Стабілізований таким чином зуб стає майже рівноцінним із сусідніми.

ШИНИ ДЛЯ ЖУВАЛЬНОЇ ГРУПИ ЗУБІВ

Найефективнішим способом іммобілізації рухомих жувальних зубів є використання групи спаяних повних металевих штампованих коронок. Однак маючи хороші фіксувальні властивості, вони мають і низку серйозних недоліків. Так, контактуючи із тканинами маргінального пародонта, вони ще більше поглиблюють патологічний процес, перешкоджаючи проведенню терапевтичних заходів. Бажано у разі використання даної конструкції металеві штамповані коронки виготовляти так, щоб вони не контактували з ясенним краєм. Використання блоку спаяних екваторних коронок у цьому плані доцільніше та ефективніше, оскільки вони, по-перше, створюють надійну іммобілізацію у трьох взаємноперпендикулярних площинах, по-друге — дозволяють вільно проводити терапевтичні процедури у пришийковій ділянці (мал.217, *а)*.

Для шинування бічної групи зубів можна використовувати також вкладкові шини (мал.217, *в)*.

Клінічний досвід свідчить, що за умови пародонтозу зуби дуже рідко уражаються карієсом, а отже, відпадає необхідність під час препарування профілактичного розширення порожнин. Завдяки такому препаруванню вкладка набуває форми бруса. Але широке використання вкладкових шин у клініці ортопедичної стоматології стримується складністю їх виготовлення, а також тим, що вони забезпечують іммобілізацію зубів у передньо-задньому та поперечному напрямках, не створюючи блоку для вертикальних рухів. У деяких випадках шини подібного типу фіксують на штифтах.

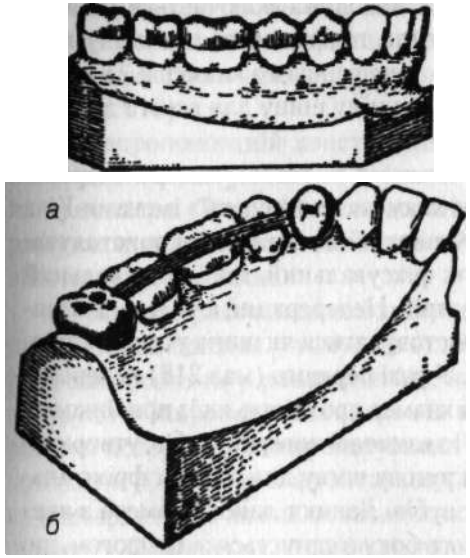

Мал. 217. Екваторна (а) та випадкова (б) шини для бічної групи зубів

Окремі автори рекомендують застосовувати комбінацію вкладкових шин з екваторними коронками. Екваторні коронки виготовляють методом штамповки, а вкладкову шину — методом лиття. Поєднання штампованих коронок та литих вкладкових шин

надає шинувальній конструкції значної жорсткості, що значно поліпшує лікувальні властивості.

Прийнято незнімні постійні шини, які застосовують на зубах зі збереженою пульпою, поділяти на дві групи. У першу групу входять шини, які покривають зуби ззовні у вигляді ковпачка, кільця, напівкільця і виготовляються для кожного зуба окремо, а потім з'єднуються разом. Проте більшість таких шин, які фіксовані на поверхні зубів, незручні для хворих, негігієнічні та малоприйнятні в естетичному відношенні. Усе це змусило клініцистів проводити пошуки нових методів шинування. Можна виділити другу групу шин, конструкційною особливістю яких є будь-який вид мікропротеза. До неї належать вкладкові шини, напівкоронкові, балкові, деякі види дротяних шин (їх ще називають напівпостійними).

ЗНІМНІ ШИНИ

Хороші шинувальні властивості знімних шин забезпечуються використанням різних комбінацій неперервних опорно-утримувальних та перекидних кламерів, а також різної форми оклюзійних накладок. Упровадженню знімних шин у клініку ортопедичної стоматології сприяла розробка методів^аралелометрії, прицезійного лиття, лиття на вогнетривких моделях, застосування кобальтохромових сплавів та благородних металів, використання силіконових відбиткових мас. Знімні шини можуть використовуватися для шинування однієї групи зубів або для всього зубного ряду. Якщо шинування проводять для фронтальної групи зубів, то шину бажано доводити до премолярів, а в разі шинування бічної групи — доводити до ікол. Якщо знімна шина включається у конструкцію бюгельного протеза як складова частина, тоді говорять про шину-протез. Виділяють три типи шин: 1) шину типу неперервного кламера; 2) шину-капу; 3) єдину шину для всього зубного ряду-

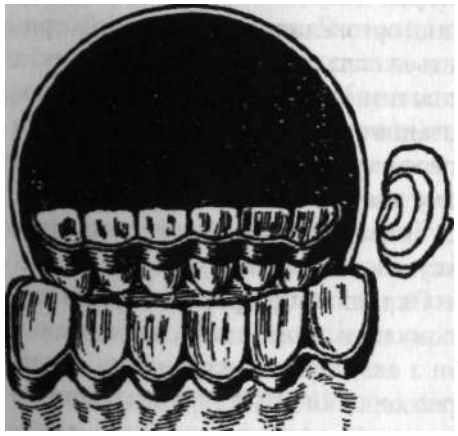

Мал. 218. Знімна кругова шина для Фронтальної групи зубів

Винахід та застосування неперервного кламера пов'язують з іменами Біча та Кеннеді: його можна використовувати як фіксувальний, так і шинувальний пристрій. Неперервний кламер може використовуватися як шина у двох варіантах. У разі першого (мал.218) неперервний кламер проходить як із присінкової, так і з язикової поверхні зубів, утворюючи кругову шину-для нижніх фронтальних зубів. Ланцюг ланок кламера з язикового боку з'єднується з ланцюгом, що проходить з присінкового боку, за допомогою перекидного кламера.

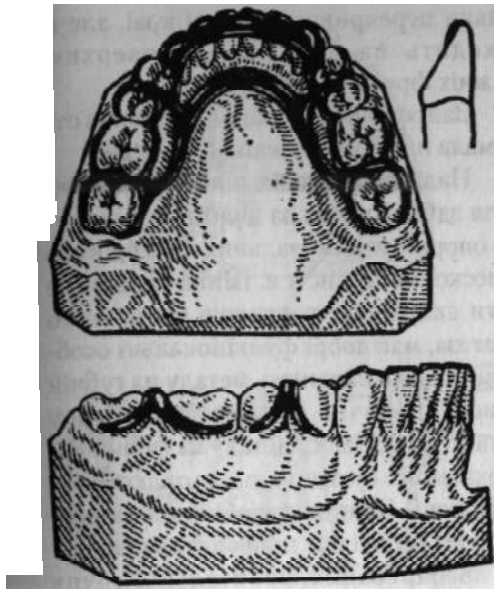

Мал. 219. Знімна шина Шпренга ^(пояснення у тексті)

З язикової поверхні зубів ланки неперервного кламера розміщуються вище від горбків, а на щічній поверхні безперервне з'єднання проходить уздовж ясен, не торкаючись і не тиснучи на них.

Створюються добрі умови для фіксації шини і в той же час зводяться до мінімуму можливі порушення естетичного вигляду.

Недостатні естетичні показники у разі використання кругової шини спонукали до створення дугової шинувальної конструкції, у якій зуби фіксуються за допомогою нігтеподібних відростків. Вони беруть свій початок від неперервного кламера з язикового боку, проходять у міжзубному проміжку до краю різців і лягають на губну поверхню фронтальних зубів. Але і цей метод шинування фронтальних зубів має недоліки й основний з них полягає у тому, що нігтеподібні відростки заважають нормальному змиканню зубів і спричиняють додаткову травму тканин пародонта.

У подальшому в результаті пошуку нових способів шинування зубів у разі захворювань тканин пародонта зазнав змін і сам безперервний кламер. Його дещо розширили і перетворили в шинувал ьну смужку. Одна з таких модифікацій була використана в шині для нижніх фронтальних зубів, запропонованій Шпренгом(мал. 219).

У запропонованій конструкції шинувальна смужка перекриває язикову поверхню нижніх різців та ікол, лягає на різальний край цих зубів і частково — на премоляри. Фіксація шини досягається за допомогою системи опорно-утримувальних кламерів, а за наявності дефектів зубного ряду шина з'єднується з бюгельним протезом.

У разі використання даної шини здійснюється підготовка фронтальної групи зубів, яка полягає у тому, що вкорочуються різальні краї різців. У такому разі скіс роблять у язиковий бік, після препарування поверхні детально полірують. Запропонована шина має низку недоліків. Це, по-перше, існування ранової поверхні після препарування різальних країв, по-друге - шина, перекриваючу різальні краї фронтальних зубів, не переходить на губну (присінкову) поверхню, що не виключає можливості висування зубів уперед, а також їх повороту. Цей недолік не дозволяє використовувати шину у разі протрузії фронтальної групи зубів.

Недолік, описаний вище, з успіхом ліквідовується шиною, у якій метал не

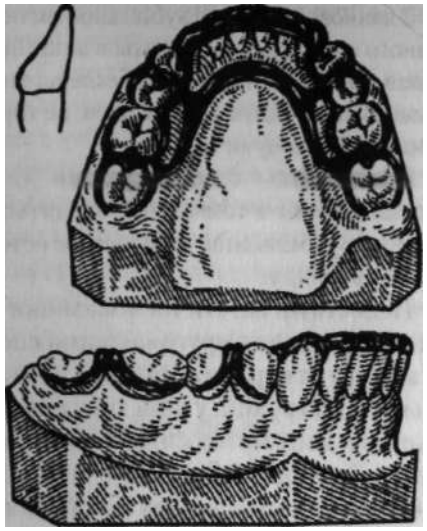

Мал. 220. Знімна шина Ван-Тіля (пояснення у тексті)

тільки перекриває різальні краї, але й заходить на присінкову поверхню нижніх фронтальних зубів.

Запропонована Ван-Тілем шина отримала назву шини-капи (мал. 220).

Надійна фіксація шини-капи Ван-Тіля здійснюється за допомогою системи опорно-утримувальних кламерів або телескопічних систем. Шина-капа може бути складовою частиною бюгельного протеза, має добрі функціональні особливості. Але наявність металу на губній поверхні значно знижує її естетичну цінність. Накладка металу на губній поверхні може бути причиною оклюзійних порушень. З метою запобігання цим недолікам необхідно проводити спеціальне препарування фронтальної групи зубів, які підлягають шинуванню

ЄДИНА ШИНА ДЛЯ ЗУБНОГО РЯДУ

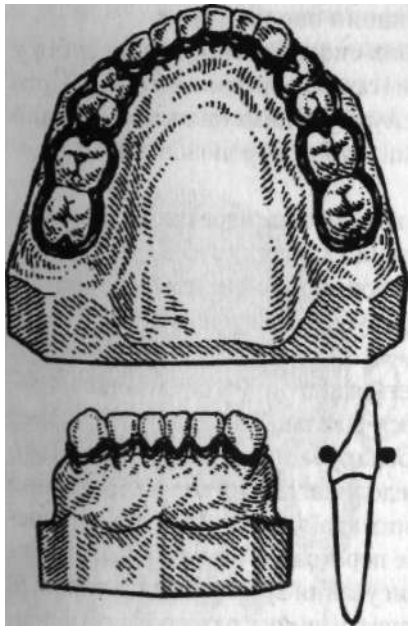

Мал. 221. Знімна шина для всього зубного ряду (за Ельбрехтом)

Прототипом для створення знімної шини на весь зубний ряд послужила шина, запропонована Ельбрехтом (мал. 221).

Вона являє собою з'єднання неперервних кламерів, які розміщені на зубах з ротової та присінкової поверхонь, завдяки чому бічні зусилля, які припадають на будь-яку ділянку зубної дуги, розподіляються по всьому зубному ряду. Такий принцип залишився основним під час конструювання подібної шини, а сама конструкція єдиної шини зазнала великих змін, що призвело до втрати авторської приналежності.

Проведені удосконалення торкнулися усіх відділів шини. Розміщення присінкових багатоланкових з'єднань викликало заперечення з естетичних причин. їх замінили нігтеподібними відростками, спеціально для яких у зубах почали створювати ложе. Для бічної групи зубів запропонували кламери з оклюзійними накладками замість неперервних кламерів. Залежно від клінічних умов у конструкцію даної шини можна вводити нові елементи (мал. 222).

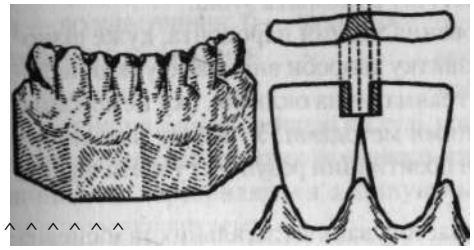

Мал. 222. Знімна суцільнолита шина (пояснення у тексті)

Виготовлення суцільнолитої знімної шини складається з таких етапів: 1) отримання відбитків та робочих моделей, визначення і фіксації центрального співвідношення щелеп; 2) вивчення діагностичних моделей; 3) у разі необхідності — препарування ділянок оклюзійних поверхонь зуба для розміщення частин шини; 4) вивчення робочих моделей у парад едометрі за однією із загальноприйнятих методик, визначення шляху уведення чи виведення шини або шини-протеза; 5) планування конструкції шини та нанесення малюнка її каркаса на гіпсову модель; 6) підготовки моделі до дублювання та отримання вогнетривкої моделі; 7) перенесення малюнка каркаса шини на вогнетривку модель; 8) моделювання каркаса шини; 9) створення ливникової системи; 10) нанесення вогнетривкого покриття, отримання ливарної форми; відливки каркаса з металу; 11) обробки каркаса шини; 12) перевірка каркаси шини в ротовій порожнині; 13) завершальни обробки та полірування шини; 14) для надання конструкції шини оптимальних властивостей (еластичності) виріб обпалюють за температури 700 °С протягом 15 хв, а потім охолоджують разом з піччю; обпалювання необхідно проводити на моделі з метою запобігання деформації каркаса; 15) примірки та фіксації шини на зубний ряд.

РОЛЬ І МІСЦЕ ОРТОПЕДИЧНОГО ЛІКУВАННЯ У КОМПЛЕКСНІЙ ТЕРАПІЇ ЗАХВОРЮВАНЬ ТКАНИН ПАРОДОНТА

Ортопедичне лікування посідає чільне місце в комплексній терапії захворювань тканин пародонта. Проводиться з метою профілактики, усунення або зменшення функціонального перевантаження тканин пародонта, яке на певній стадії хвороби є одним із головних патологічних чинників, що обумовлюють перебіг хвороби. Усунення або зменшення функціонального перевантаження тканин пародонта за допомогою ортопедичних конструкцій ставить пародонт

в нові умови, за яких дистрофічні процеси та запалення розвиваються значно повільніше.

З метою зменшення функціонального перевантаження та полегшення виконання пародонтом своїх функцій необхідно: 1) повернути зубному ряду втрачену єдність і перетворити його в нерозривне ціле; 2) правильно розподілити жувальний тиск, розвантажити зуби з ураженим пародонтом; 3) запобігти травмувальній дії горизонтального перевантаження зубів; 4) у разі часткової втрати зубів необхідно провести протезування, у тому числі й безпосереднє.

Плануючи та здійснюючи лікування, необхідно враховувати клінічні і рентгенологічні дані, що свідчать про стан ясен, зміни в кістковій основі, місце розташування та глибину кишень, патологічну рухомість зубів.

Причини, що спричиняють захворювання тканин пародонта, дуже різноманітні, адже завжди на певному етапі розвитку хвороби виникає функціональне перевантаження опорного апарату та травматична оклюзія, яку неможливо усунути ні терапевтичними, ні хірургічними методами. У такому разі тільки ортопедичне лікування може забезпечити позитивний результат у комплексній терапії захворювань тканин пародонта.

Лікування проводять комплексно, із застосуванням загальних та місцевих засобів. Місцеві лікувальні заходи мають терапевтичний, хірургічний та ортопедичний характер. Ортопедичне лікування, таким чином, є частиною цього комплексу і не виключає, а, навпаки, передбачає інші заходи. Ортопедичне лікування необхідно починати одночасно з терапевтичним, але після того як будуть проведені необхідні санаційні процедури (зняття зубного каменю, видалення коренів зубів, зняття запальних процесів).

Для лікування хвороб тканин пародонта у клініці ортопедичної стоматології розроблені спеціальні методи: 1) вибіркове пришліфовування; 2) тимчасове шинування; 3) ортодонгічне лікування; 4) застосування постійних конструкцій шинувальних апаратів та протезів; 5) безпосереднє протезування.

Ефективним застосування ортопедичних методів лікування захворювань тканин пародонта є лише за умови глибоких знань законів біомеханіки. Шинування зубів проводять з урахуванням таких біомеханічних принципів:

1. Шина, яка фіксована на зубах, унаслідок своєї жорсткості обмежує ступінь їх рухомості. Зуби можуть здійснювати рухи лише разом з шиною і в одному з нею напрямку. Звичайно амплітуда коливань шини набагато менша, ніж амплітуда коливань окремих зубів. Зменшення патологічної рухомості зубів сприятливо впливає на хворий пародонг.

2. Шинувальна конструкція, що об'єднує у блок фронтальну і жувальну групи зубів, розвантажує їх пародонг під час відкушування або розжовування їжі. Цей ефект збільшується у зв'язку зі збільшенням кількості зубів, які шинуються. На мал. 223, *а* видно, що під час відкушування їжі до шинування тиск припадає на два верхніх та два нижніх фронтальні зуби. Після проведення шинування (мал. 223, *б)* цей тиск розподіляється уже на всю групу фронтальних зубів, пародонт яких, навіть за найгрубішим підрахунком, володіє у 2-3 рази

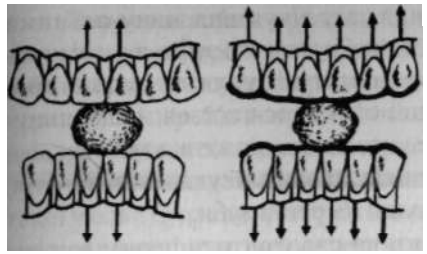

Мал. 223. Розподіл жувального тиску під час відкушуваня їжі: а — до шинування; б — після проведеного шинування

більшими можливостями щодо амортизації жувального тиску.

3. Навантаження у шинувальному блоці насамперед сприймається зубами, які мають меншу патологічну рухомість, що, в свою чергу, призводить до зменшення навантаження на зуби з ураженими тканинами пародонта.

Із сказаного вище випливає дуже цінна практична рекомендація, згідно з якою у шинувальний блок необхідно включати як більш, так і менш рухомі зуби. У фронтальному відділі зубної дуги такими зубами найчастіше є ікла.

4. Якщо зуби розміщені по дузі, кривизна якої найбільше виражена у фронтальному відділі, то рухи їх у щічно-язиковому напрямку здійснюються у площинах, які перетинаються, а шинувальний блок, що їх об'єднує, перетворюється у жорстку систему.

5. Шинувальна конструкція, яка розміщена по дузі, більш стійка до дії зовнішніх сил, ніж шина, що розміщена лінійно.

Останні два принципи передбачають, що для підсилення лікувальної дії шини, розміщеної, наприклад, на бічних зубах, її необхідно подовжити, включивши до неї фронтальні зуби і надавши їй таким чином аркоподібної форми.

6. У разі лінійного розміщення шини, коли всі зуби мають рухомість I—II ступеня, можливе коливання під час бічних зусиль. Для нейтралізації трансверзальних коливань шину необхідно з'єднати з подібною, але розміщеною на протилежному боці (поперечна, парасагітальна стабілізація). Це можна зробити за допомогою бюгельного протеза.

Для успішного використання шинувальних апаратів у клініці ортопедичної стоматології вони повинні відповідати суворим вимогам:

1) створювати міцний блок з групи зубів, обмежуючи їх рухи у трьох напрямках — вертикальному, присінково-ротовому та медіо-дистальному;

2) бути жорсткими і міцно фіксованими на зубах;

3) не подразнювати тканини маргінального пародонта;

4) не перешкоджати медикаментозній та хірургічній обробці ясенних кишень;

5) не створювати ретенційних пунктів для затримки залишків їжі;

6) не створювати своєю оклюзійною поверхнею блокувальних моментів для рухів нижньої щелепи;

7) не порушувати мови хворого;

8) не спричиняти грубих порушень зовнішнього вигляду хворого;

9) виготовлення їх не повинно бути пов'язано з видаленням значної кількості твердих тканин зубів;

10) бути простими у виготовленні.

Дуже важливим моментом для визначення часу лікування шинувальними конструкціями є своєчасне виявлення патологічної рухомості зубів, яка свідчить про те, що виникла декомпенсована форма пародонтиту. Шинування можна проводити і на пізніх стадіях хвороби, але кращий ефект досягається, якщо шинують під час появи перших ознак функціонального перевантаження зубів.

Своєчасне ортопедичне лікування є одним із дійових лікувальних методів, який змінює перебіг хвороби і надовго дозволяє зберегти зуби.

Водночас із своєчасним початком лікування пародонтиту іншим важливим моментом є визначення виду іммобілізації зубів. Адже напрямок патологічної рухомості будь-якого зуба завжди визначений і залежить від розташування останнього в зубній дузі. Лінії рухомості молярів і премолярів розміщені у майже паралельних площинах, різців та ікол — у площинах, розміщених під кутом одна до одної. Найкращий результат у разі шинування отримують тоді, коли шина об'єднує зуби, лінії рухомості яких розміщені у площинах, що перетинаються. Хороша іммобілізація тоді, коли фронтальна група зубів включає у блок різці та ікла, вона називається передньою, або фронтальною. Іммобілізація рухомих зубів, за якої шина розміщена у передньо-задньому напрямку, називається бічною, або сагітальною. Під цим поняттям розуміють стабілізацію премолярів та молярів, які мають однакову функцію. За допомогою бічної іммобілізації можна створити блок зубів, який буде стійким до зусиль що розвиваються у вертикальному, поперечному та передньо-задньому напрямкук. За наявності певного ступеня атрофії зубних комірок цього буває достатньо, щоб значно зменшити функціональне перевантаження та отримати добрий терапевтичний ефект. Для підсилення бічної іммобілізації у разі неперервності зубної дуги в шину бажано включити фронтальні зуби. У такому разі вона набуває дугоподібної форми, від чого її стійкість до бічних навантажень значно збільшується. Але зі збільшенням стійкості виникають труднощі під час уведення та фіксації незнімних шин на зубний ряд.

Багатоланкові шини за своїми фіксувальними властивостями поступаються монолітним шинувальним конструкціям. Кламерне з'єднання робить шину стійкішою до бічних зусиль, що виникають під час жування, але водночас і не чинить перешкод для здійснювання вертикальних рухів окремим ланкам шини. У такому разі краще застосовувати кругові знімні шини.

У зубній дузі зі включеними дефектами в бічних відділах її сагітальна стабілізація може бути підсилена поперечною, тобто такою, яка проходить перпендикулярно піднебінному з'єднанню. Звичайно така стабілізація досягається за допомогою бюгельного протеза.

Відомий ще один метод шинування, який отримав назву колового. Суть його полягає у тому, що всі зуби об'єднуються у блок безперервною або багатоланковою шиною. Але у разі ускладнень захворювання та видаленяя з цієї причини зубів значно зручніше замінити одну ланку, ніж знімати та заново виготовляти монолітну колову шину. З цієї причини перевагу необхідно віддавати єдиній для всього зубного ряду знімній шині (див. мал.222).

Лікар стоматолог-ортопед під час лікування захворювань тканин пародонта зустрічається з проблемою заміщення дефектів зубного ряду. Поява дефектів зубного ряду на тлі захворювань тканин пародонта докорінно змінює клінічну картину та перебіг хвороби, оскільки на симптоми захворювання пародонта нашаровуються ознаки, характерні для часткової втрати зубів. Прикладом може бути клінічна картина у разі втрати бічної групи зубів, а фронтальні зуби за такої умови будуть отримувати додаткове навантаження. Ознаки захворювань тканин пародонта у разі дефектів зубних рядів завжди вираженіші порівняно з інтактним зубним рядом. Хвороба дуже швидко прогресує, що призводить до масової втрати зубів, якщо не провести адекватний комплекс лікувальних заходів.

Ортопедичне лікування за даних умов полягає у шинуванні зубів, які залишилися, та відновленні зубного ряду. Шинування та протезування здійснюється комплексно, доповнюючи одне одного. Крім комплексного підходу до вирішення даної проблеми є ще одна особливість протезування, яка полягає у тому, що показання до включення у протез шинувальних елементів значно розширюються.

За наявності захворювань тканин пародонта значно зростає роль безпосереднього та раннього протезування. Імідіат-протези розвантажують зуби, що залишилися, від надмірного перевантаження за рахунок перерозподілу жувального тиску на слизову оболонку. Шинувальні елементи таких протезів забезпечують достатню іммобілізацію рухомих зубів та поліпшують умови терапевтичного лікування. Імідіат-протези сприяють загоюванню післяекстракційної рани, відновлюють неперервність зубних рядів. Такі протези запобігають зміщенню та нахилу сусідніх зубів.

Пацієнтів із захворюваннями тканин пародонта та дефектами зубних рядів можна розділити на три групи. До першої групи входять хворі зі включеними дефектами, до другої — з кінцевими, однобічними та двобічними дефектами зубних рядів, до третьої групи — хворі із множинними дефектами та невеликими групами зубів (по 2-3).

Характерною особливістю пацієнтів I групи є те, що дефекти у них можуть локалізуватися у фронтальній або бічній ділянці зубного ряду. У разі локалізації дефекту у фронтальній ділянці зубного ряду протезування здійснюється за допомогою різних видів мостоподібних протезів. Опорними зубами звичайно є зуби, що залишилися, обов'язково включаючи ікла. У такому разі мостоподібний протез буде виступати в ролі шини. Якщо ікла уражені патологічним процесом, шинувальну конструкцію необхідно продовжити за рахунок включення у шину бічної групи зубів. У разі значних дефектів, коли відсутні ікла, премоляри та моляри, зуби, що залишилися, шинують незнімними шинами, а дефект ліквідують знімними конструкціями зубних протезів. Мостоподібні протези протипоказані, якщо дистально розміщений зуб рухомий. У такому разі доцільно використати бюгельний протез з неперервним кламером та нігтеподібними відростками, якщо рухомі зуби фронтальної групи.

Фронтальну групу зубів шинують за одним із методів незнімними конструкціями шин. У разі значної рухомості фронтальної групи зубів шинування може бути підсилене шляхом включення у нижній бюгельний протез багатоланкового кламера, завдяки чому фронтальні зуби отримають додаткову підтримку з язикового боку. Користуючись даною конструкцією, можна створити кругову фіксацію. Для цього в багатоланковий кламер необхідно помістити нігтеподібні відростки.

Ортопедичне лікування захворювань тканин пародонта, ускладнених кінцевими дефектами, складається із шинування зубів, що збереглися, та ліквідації дефекту. Знімні шинувальні апарати звичайно є частиною протеза. Це неперервні кламери, оклюзійні накладки, нігтеподібні відростки тощо.

Клінічний досвід свідчить, що існують значні розбіжності в оцінці ефективності лікувальних заходів у комплексній терапії захворювань тканин пародонта. Це пояснюється відсутністю не тільки диференційованого підходу до лікування захворювань пародонта, але й добре налагодженої диспансеризації. Адже важко повірити, коли говорять про добрі віддалені результати у разі лікування важкого або середнього ступеня пародонтиту тільки терапевтичними методами, без застосування ортопедичних заходів. Таким чином, грунтуючись на вищесказаному, можна зробити висновок, що критерії ефективності лікування різних нозологічних форм захворювань тканин пародонта ппщинні бути суворо диференційованими.

ПИТАННЯ ДЛЯ САМОКОНТРОЛЮ

I. Які причини призводять до захворювань тканин пародонта?
2.Які клінічні прояви захворювань тканин пародонта?
3.Які є види травматичної оклюзії?
4.Який характер резорбції кісткової тканини коміркових відростка і частини?
5.Яка класифікація захворювань тканин пародонта?
6. У чому суть тимчасового та постійного шинування зубів?
7. Які конструктивні особливості шин для фронтальної та жувальної груп зубів?
8. Розкажіть про поділ шин на знімні та незнімні, їх переваги і недоліки.
9. Які конструктивні особливості шини за Ельбрехгом?
10. Яка роль ортопедичного лікування у комплексній терапії захворювань тканин пародонта?
II. Яке значення безпосереднього та раннього протезування?
12. Чому необхідна диспансеризація осіб із захворюваннями тканин пародонта?

Захворювання скронево-нижньощелепного суглоба

Захворювання скронево-нижньощелепного суглоба в клініці ортопедичної стоматології спостерігається досить часто у вигляді хронічних процесів і посідають особливе місце у плані діагностики та лікування через різноманітну, складну клінічну картину.

Скронево-нижньощелепний суглоб уражається ізольовано або одночасно з іншими з'єднаннями специфічними та неспецифічними інфекційними захворюваннями (туберкульоз, сифіліс, ревматизм, порушення обміну речовин, ендокринні порушення, інтоксикації, що спричиняють поліартрити). Причинами ізольованих захворювань звичайно є травми, запальні процеси у прилеглих тканинах скронево-нижньощелепного суглоба.

Особливе місце у порушенні роботи скронево-нижньощелепного суглоба належить підвищенню тонусу жувальних м'язів та порушенню їх функції. Не можна не враховувати у патогенезі захворювань скронево-нижньощелепного суглоба і роль порушень оклюзійних взаємовідношень.

Правильному діагностичному процесу стає на заваді відсутність єдиної класифікації захворювань суглоба. Дані літератури та клінічні спостереження свідчать, що в етіології і патогенезі захворювань скронево-нижньощелепного суглоба мають значення вищеназвані причини. Необхідно підкреслити взаємообумовленість усіх цих етіологічних моментів.

У 1996 р. Ю.А.Петросов запропонував робочу класифікацію, згідно з якою функціональні порушення та захворювання скронево-нижньощелепного суглоба поділяють на 5 груп.

1. Дисфункціональні стани суглоба:
— нейром'язовий дисфункціональний синдром;
— оклюзійно-артикуляційний синдром;
— звичні вивихи в суглобі.
2. Артрити:
— гострі інфекційні (специфічні, неспецифічні);
— гострі травматичні;
— хронічні ревматичні, ревматоїдні та інфекційно-алергійні.
3. Артрози:
— післяінфекційні (неоартрози);
— післятравматичні (деформівні) остеоартрози;
— міогенні остеоартрози;

— обмінні артрози;
— анкілози (фіброзні та кісткові).
4. Поєднані форми.
5. Новоутворення (доброякісні і злоякісні) та диспластичні пухлиноподібні процеси.

БОЛЬОВИЙ СИНДРОМ У РАЗІ ДИСФУНКЦІЇ СКРОНЕВО-НИЖНЬОЩЕЛЕПНОГО СУГЛОБА

Про тісний зв'язок захворювань скронево-нижньощелепного суглоба з порушеннями в зубо-щелепній системі писали багато авторів. Виникнення дисфункціональних станів скронево-нижньощелепного суглоба на тлі порушень нейром'язового комплексу звичайно пов'язують з різними причинами: психогенним чинником, чинниками механічного перевантаження м'язів, професією, функціональними та органічними змінами в різних відділах центральної і периферійної нервової системи, оклюзійними порушеннями, помилками під час ортопедичного лікування тощо.

Описані суглобові симптоми у поєднанні з парестезіями ротової порожнини. Ці симптоми відомі під назвою "синдром Костена", який включає в себе: біль, хрусткіт, шум та клацання у суглобі, біль у вусі й завушній діля~ ' головний біль, запаморочення, закладеність і шум у вухах, сухість у ротовій порожнині, печію у горлі, носі та язиці, посмикування і тризм жувальних м'язів. Описаний Костеном у 1936 р. симптомокомплекс не спостерігається у клініці у хворих із захворюваннями скронево-нижньощелепного суглоба, а лише окремі сипгоми. Костен вважав, що виникнення симптомокомплексу пов'язано зі зниженням міжкоміркової висоти, тому під час діагностики даних захворювань не потрібно використовувати термін "синдром Костена". Адже синдром — це комплекс симптомів, які постійно спостерігаються у разі певного захворювання. Якщо уражений скронево-нижньощелепний суглоб, симптоми непостійні і рідко спостерігаються усі разом.

Причину розвитку дисфункції у більшості випадків вдається виявити під час збирання анамнезу захворювання. Звичайно вона виявляється у вигляді різних симптомів: болю у м'язах, шуму у вухах, глосалгії, глосодинії тощо. Але порушення функції нейром'язового комплексу дуже рідко розвивається ізольовано. Часто вони поєднуються з порушеннями оклюзійних взаємовідношень, а також елементів суглоба, які характерні для прикусу, що знижується, або дистального зсуву нижньої щелепи.

Важливе місце у виникненні больового синдрому належать парафункціям жувальних м'язів та язика, до яких відносять бруксизи, що спостерігається у 21 % молодих та у 6% людей похилого віку.

Від ступеня порушень функції скронево-нижньощелепного суглоба та причин, що їх зумовили, залежить обсяг спеціальної стоматологічної допомоги.

АРТРИТИ, АРТРОЗИ. ЕТІОЛОГІЯ, ПАТОГЕНЕЗ. КЛІНІКА

Артрит — це запальний або дистрофічний процес скронево-нижньощелепного суглоба. За даними Н.А.Рабухіної(1974), майже 96% випадків захворювань з цим діагнозом є функціональним нервово-м'язовим порушенням або дегенеративним ураженням. За наявності у хворих будь-яких больових відчуттів у скронево-нижньощелепному суглобі необгрунтовано ставлять діагноз "артрит". Істинні артрити спостерігаються досить рідко і можуть бути зумовлені такими причинами: поширенням на суглоб запальних процесів із прилеглих тканин, остеомієлітом, флегмонами, паротитом, травмами суглоба, дитячими інфекціями.

Правильну діагностику утруднює і малоінформативність рентгенодослідження скронево-нижньощелепного суглоба.

Артроз — це дегенеративний процес у скронево-нижньощелепному суглобі. Спостерігаються артрози та деформівні артрози значно частіше, ніж артрити. До появи артрозу звичайно призводять постійна хронічна травма у разі аномалій прикусу, порушення оклюзійних взаємовідношень, помилки під час ортопедичного лікування, гіпертонус жувальних м'язів, гормональні зміни.

Дегенеративні процеси, що відбуваються у скронево-нижньощелепному суглобі, Д.Г.Рохлін розглядав як незапальні за своєю природою явища передчасного старіння. Тому дегенеративні процеси розвиваються тоді, коли порушується зовсім незначно рівновага між навантаженням, яке припадає на суглоб, та фізіологічною витривалістю його тканин.

Грунтуючись на вищесказаному, можна виділити два основних причинних моменти. Перший — навантаження припадає на змінені хрящові тканини суглоба або за умови їх нормального стану збільшується навантаження на них, другий — це поєднання обох чинників.

Механізм виникнення артрозу: кісткова тканина пристосовується до перевантажень шляхом збільшення площі суглобових поверхонь за рахунок утворення крайових кісткових розростань або шляхом ущільнення нормальних пластинок, тобто субхондрального склерозу.

Принципове лікування захворювань скронево-нижньощелепного суглоба, крім пухлин, можно уявити у вигляді трьохетапної схеми (схема 4 Н.О.Хватова, 1928).

ВИВИХ ТА ПІДВИВИХ НИЖНЬОЇ ЩЕЛЕПИ

У клініці виділяють вивих та неповний вивих нижньої щелепи. Вивих - це стійке зміщення суглобової головки за межі її фізіологічної рухомості. Повний вивих — це відсутність контакту суглобових поверхонь. У разі неповного вивиху (підвивих) зберігається частковий контакт суглобових поверхонь, але у не-

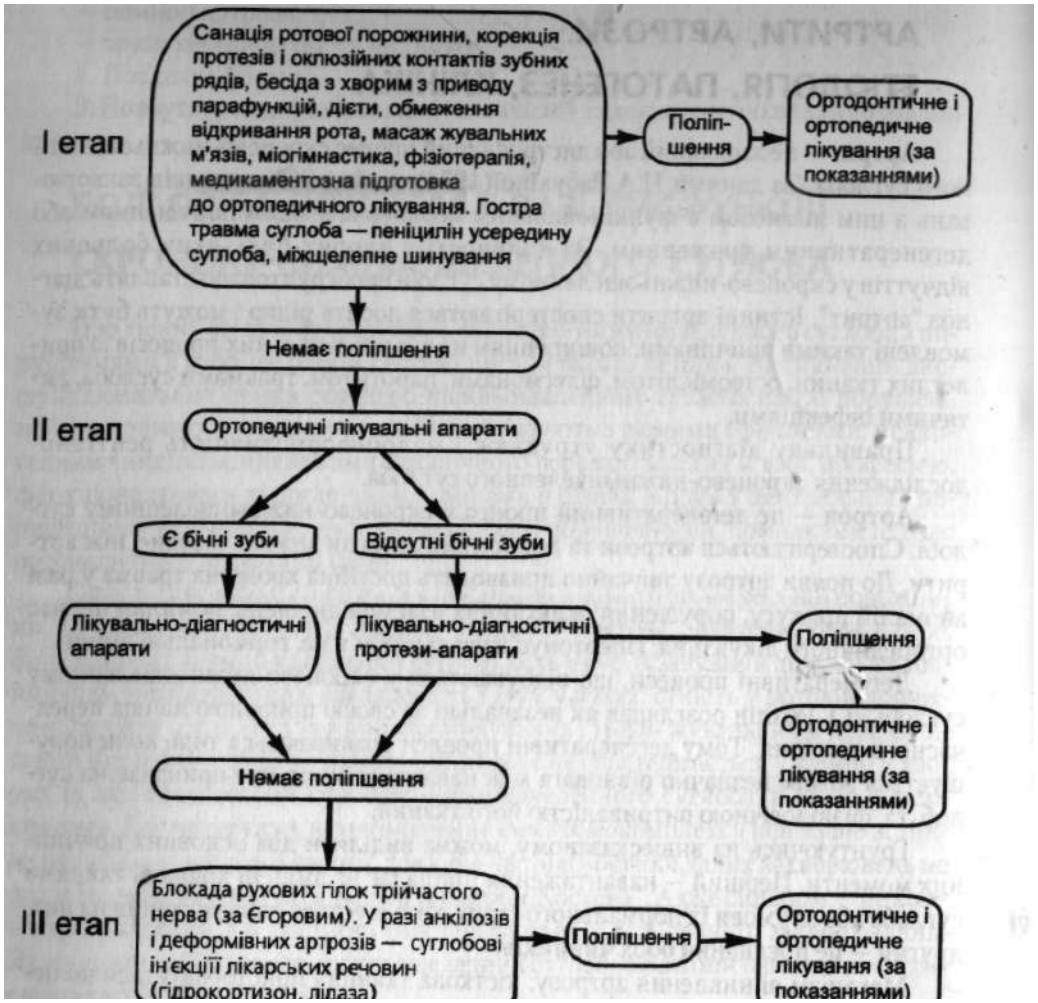

Схема 4. План ведення хворого з ураженням скронево-нижньощелепного суглоба (крім пухлин) за Н.О. Хваговою

відповідних місцях, суглобова головка розташовується біля вершини або дещо заходить за вершину суглобового горбка. До причин, що зумовлюють вивихи нижньої щелепи, необхідно віднести інфекційні танеінфекційні захворювання (ревматизм, туберкульоз, отит, скарлатина тощо), а також травми щелепно-лицевої ділянки, артрози, аномалії розвитку зубо-щелепної системи, деформації прикусу..

Вивихи бувають вроджені, травматичні, звичні, хронічні та патологічні.

Безпосередніми причинами, з якими хворі пов'язують початок захворювання, є травма, широке відкривання рота під час сміху, позіхання або під час

видалення зубів; причиною може бути також проведення ларингоскопії. Головною патологічною ланкою у виникненні вивихів є порушення функції жувальних м'язів, яке призводить до дискоординації м'язових скорочень, що є однією з головних причин ненормальних екскурсій головки нижньої щелепи.

Провідним симптомом у разі вивихів нижньої щелепи є клацання у суглобі під час відкривання та закривання рота. Іншим важливим симптомом є біль, який посилюється під час вживання їжі.

Залежно від часу, що пройшов з моменту травми, вивихи поділяють на гострі та застарілі. Вивихи та підвивихи нижньої щелепи ще можуть бути однобічними та двобічними.

Клінічно вивих проявляється напіввідкритим ротом, зміщенням нижньої щелепи вперед та вниз, напруженістю жувальних м'язів і больовими відчуттями в ділянці вуха. У разі підвивихів відкривання рота вільне, але воно супроводжується клацанням у суглобі та болючістю.

Діагностика вивихів і підвивихів проводиться за допомогою пальпації суглоба, вивчення його рухів та дослідження суглоба рентгенологічно в бічній проекції за умови максимально відкритого рота. За наявності звичного вивиху головка нижньої щелепи розміщується спереду суглобового горбка, втрачаючи з ним контакт. За наявності звичних підвивихів вона знаходиться дещо спереду від вершини суглобового горбка, але контакт з його переднім скатом зберігається. Розміщення головки в суглобовій ямці під час широкого відкривання рота є також характерною ознакою хронічних артритів та артрозів.

Надання невідкладної допомоги у разі вивихів полягає в наступному. У важких випадках необхідно провести знеболення за Берше-Дубовим або інфільтраційну анестезію. Хворого необхідно посадити на низький стілець або стоматологічне крісло в залежності від умов управлення, щоб голова міцно упиралася у стіну або спинку крісла, а нижня щелепа знаходилась на рівні ліктьового суглоба опущеної руки лікаря. Лікар стає спереду хворого і вводить великі пальці обох рук, які обгорнені щільними шарами марлі або рушником, на жувальні зуби нижньої щелепи справа та зліва, за відсутності зубів — на коміркову частину. Вільні пальці охоплюють тіло нижньої щелепи знизу. Дуже важливим моментом є поступове, без різких рухів відтягування нижньої щелепи донизу з одночасним поворотом підборіддя догори, що призводить до зміщення головок нижньої щелепи нижче суглобових горбків. Досягнуте при цьому розтягнення зв'язок суглоба дозволяє легким поштовхом назад поставити головки щелепи на місце в суглобові ямки. У момент ковзання чути характерне клацання з наступним рефлекторним стисканням щелеп. Під час поштовху дозаду необхідно дуже швидко забрати великі пальці з поверхні жувальних зубів з метою запобігання їх прикушуванню.

Після управлення вивиху необхідно здійснити іммобілізацію нижньої щелепи пращоподібною пов'язкою, стандартною пластмасовою пращою або міжщелепним лігатурним зв'язуванням на 12-14 днів. За наявності у хворих звичних вивихів рекомендуються ортопедичні методи лікування.

МЕТОДИ ЛІКУВАННЯ ЗАХВОРЮВАНЬ СКРОНЕВО-НИЖНЬОЩЕЛЕПНОГО СУГЛОБА

Методи ортопедичного лікування захворювань скронево-нижньощелепного суглоба передбачають проведення заходів, спрямованих на відновлення міжкоміркової висоти, нормалізацію положення нижньої щелепи, усунення деформацій оклюзійних поверхонь зубних рядів та передчасних оклюзійних контактів, відновлення часткової і повної втрати зубів зубними протезами, а в разі необхідності — застосування міогімнастики та фізіотерапії.

Нижче ми розглянемо особливості надання ортопедичної допомоги у разі захворювань скронево-нижньощелепного суглоба.

До особливостей надання ортопедичної допомоги хворим з парафункціями жувальних м'язів відносять: 1) зняття болю у жувальних м'язах та нормалізацію функції скронево-нижньощелепного суглоба; 2) усунення оклюзійних порушень; 3) профілактику подальшого стирання зубів; 4) раннє протезування за наявності дефектів зубних рядів у будь-якому віці; 5) розширення показань до шинування зубів у разі появи перших ознак первинного травматичного синдрому.

Першим етапом надання ортопедичної допомоги у разі парафункцій жувальних м'язів є виготовлення оклюзійних кап на зубний ряд нижньої щелепи із швидкотвердіючої пластмаси. Для цього знімають повні анатомічні відбитки альгінатними масами і за ними виготовляють гіпсові моделі із супергіпсу. Для визначення шляху введення та виведення капи моделі вивчають у паралелометрі. Підготовлену модель гіпсують в артикулятор. Підвищення висоти прикусу на капі не повинно перебільшувати 2-3 мм. Оклюзійну капу моделюють із воску, а оклюзійну поверхню допоміжної моделі змазують ізоляційним матеріалом "Ізокол-69". Приготовлене пластмасове тісто "Редонт-02" вміщують на модель, змикають артикулятор і проводять бічні рухи нижньої щелепи. Надлишки пластмаси по межі капи зрізають. Після самополімеризації капу обробляють та полірують. Після того її приміряють і фіксують на зубах нижньої щелепи. Корекцію та контроль проводять на другий день. У подальшому огляди проводять 1 раз на тиждень.

Хворі зазначають, що через 5-7 днів користування капою біль у жувальних м'язах зменшується, а через 3-4 тиж значно зменшуються парафункції. Поліпшення м'язової діяльності настає через 3-4 міс користування капою.

Надання ортопедичної допомоги у разі порушення оклюзійних співвідношень зводиться до пришліфовки попередніх контактів та створення ковзкої оклюзії.

Ортопедичне лікування незнімними контрукціями зубних протезів у хворих з парафункціями жувальних м'язів необхідно проводити якнайшвидше, після втрати навіть одного моляра. Перевагу слід надавати суцільнолитим конструкціям, це дозволяє проводити корекцію оклюзії на протезах. Необхідно відмовитися від використання зольних сплавів, оскільки вони значно м'якші, тому швидше буде відбуватися перфорація коронок.

Необхідно розширити показання до шинування зубів у разі появи перших ознак захворювання тканин пародонта.

У разі застосування знімних протезів необхідно використовувати тільки пластмасові зуби, оскільки стирання пластмасових зубів компенсує дію незвичних та неприродних сил, що, в свою чергу, знімає неадекватне навантаження на коміркову частину та комірковий відросток. Протипоказано використовувати у знімних конструкціях зубних протезів фарфорові зуби, що буде прискорювати атрофію коміркових частин та відростків.

Хворим з парафункціями жувальних м'язів рекомендують використовувати сухе тепло. За наявності стійкого болю застосовують іонофорез 5% розчину саліцилату натрію у ділянку скронево-нижньощелепного суглоба, діадинамічні та флюктурувальні струми.

За погодженням з невропатологом та психіатром таким хворим можна призначати малі транквілізатори.

Ортопедичні заходи щодо лікування у разі вивихів та підвивихів нижньої щелепи полягають у вправленні вивиху та створенні перешкод для широкого відкривання рота. Цього досягають за допомогою використання різних знімних і незнімних апаратів. До знімних апаратів належать апарати Шредера, Померанцевої-Урбанської, Ядрової. Для них характерним є те, що вони складаються з фіксувальної піднебінної пластинки або капи та пелота, який упирається у гілку щелепи і перешкоджає широкому відкриванню рота (мал. 224).

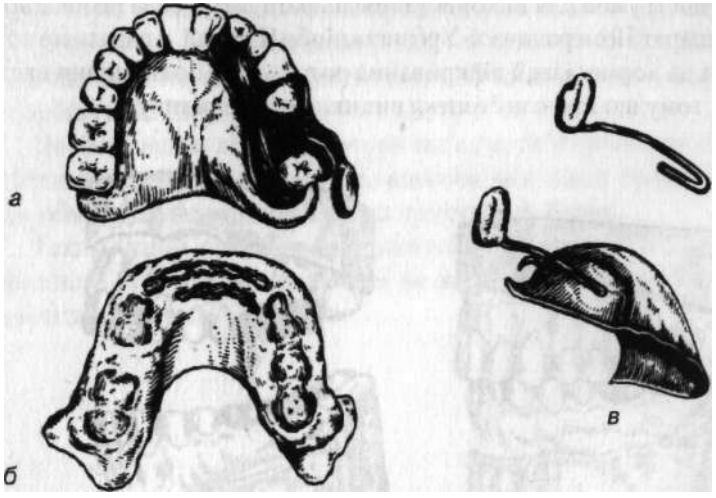

Мал>«24. Знімні апарати для лікування у разі вивихів та підвивихів скронево-нижні щелепного суглоба: а - за Шредером; б - за Померанцевою-Урбанською; *в* - Ядровою

Недоліком цих апаратів є те, що вони ушкоджують слизову оболонку ротової порожнини з утворенням декубітальних виразок, а це спричинює постійний біль.

З незнімних апаратів найефективнішим є апарат Ю.А.Петросова (мал. 225), що являє собою незнімну обмежувальну шину. Шина складається з фіксувальної частини та обмежувача відкривання рота. Фіксувальна частина являє собою блок коронок, які покривають непротезовані зуби. До нижньої коронки припаюють вісь, на яку шплінтують кінець двоплечого шарніра.

Для того щоб шплінт не уражав слизову оболонку ротової порожнини, його покривають швидкотвердіючою пластмасою. На верхньому блоці коронок розміщують обмежувальне кільце, яке знаходиться на відстані 5-6 мм від осі. На кінці шарніра є обмежувач, який регулює відкривання рота.

У ротовій порожнині апарат Петросова накладають так. Спочатку закріплюють шарнір на вісь і за умови відкритого рота визначають місце, де буде розміщено обмежувач. Відстань між центральними різцями повинна складати 22-23 мм. Потім шарнір знімають і за позначкою надягають на нього обмежувач. Надлишок шарніра спилюють, а обмежувач запаюють. Потім уже в ротовій порожнині шарнір установлюють на вісь, шплінтують, покриваючи шплінт самотвердіючою пластмасою. Обмежувач має овальну форму, витягнуту спереду дозаду. Це дозволяє запобігти ушкодженню слизової оболонки порожнини рота.

Протипоказаннями до використання апарата Пегросова є захворювання тканин пародонта з рухомістю зубів II—III ступеня, а гакож відсутність зубів-антагоністів.

За відсутності умов для використання апарата Пегросова необхідно використовувати апарат Померанцевої- Урбанської або Ядрової. Апарати не потрібно знімати навіть за нормалізації відкривання рота (а таке поліпшення настає через 3-4 тиж), тому що існує небезпека виникнення рецидиву.

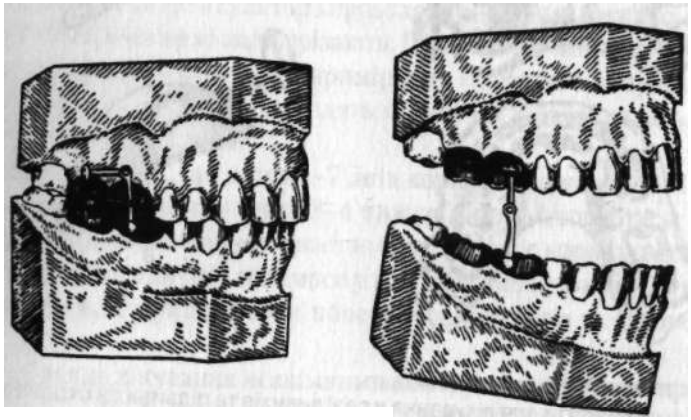

Мал. 225. Незнімний апарат Ю.А. Петросова для лікування у разі вивихів та підвивихів скронево-нижньощелепного суглоба

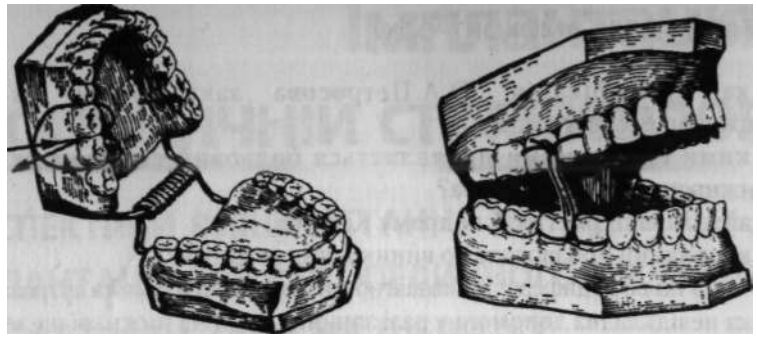

Мал. 226. Пов'язка-обмежувач відкривання рота

Існує простий, зручний для хворих та неважкий для кожного лікаря метод лігатурної пов'язки-обмежувача, яка накладається на дві пари зубів-антагоністів.

Для обмеження рухів нижньої щелепи використовують капронову нитку діаметром 0,4 мм, уводячи її у міжзубний проміжок. З піднебінного або язикового боку кінець лігатури обводять навколо шийки одного зуба і виводять через сусідній міжзубний проміжок у присінок ротової порожнини. Потім цей же кінець лігатури проводять нижче або вище від другого кінця нитки й уводять у сусідній міжзубний проміжок біля другого зуба.

З піднебінного боку лігатуру обводять навколо шийки зуба і виводять її кінець через перший міжзубний проміжок так, щоб поперечний відрізок нитки розташовувався між її кінцями й один кінець нитки був довший від іншого. Кінці нитки зв'язують між собою так, щоб вони щільно фіксувалися на коронках зубів (мал. 226).

Потім довшим кінцем лігатури так само зв'язують однойменні зуби-антагоністи протилежної щелепи, залишаючи між ними проміжок, який забезпечить обмеження відкривання рота протягом 6-8 тиж.

Такимчином, ортопедична допомога у разі захворювань скронево-нижньощелепного суглоба розглядається як захід щодо профілактики, лікування та реабілітації хворих.

ПИТАННЯ ДЛЯ САМОКОНТРОЛЮ

I.Яка класифікація Ю.А.Петросова захворювань скронево-нижньощелепного суглоба?
2.Якими симптомами проявляється больовий, синдром скронево-нижньощелепного суглоба?
3. Дайте характеристику синдрому Костена.
4.Які причини призводять до виникнення артритів?
5. У чому полягає диференційна діагностика між артритами та артрозами?
б.Яка невідкладна допомога у разі звичних вивихів нижньої щелепи?
7.Які особливості ортопедичного лікування у разі захворювань скронево-нижньощелепного суглоба?
8. Які апарати використовують у разі лікування підвивихів та вивихів нижньої щелепи?
9.Які заходи профілактики під час захворювань скронево-нижньощелепного суглоба?
10. Який прогноз під час захворювань скронево-нижньощелепного суглоба?

Імплантація в ортопедичній стоматології

ПЕРСПЕКТИВИ ВИКОРИСТАННЯ МЕТОДІВ ІМПЛАНТАЦІЇ ДЛЯ ОРТОПЕДИЧНОГО ЛІКУВАННЯ У РАЗІ ВТРАТИ ЗУБІВ НА ЩЕЛЕПАХ

Перші повідомлення про імплантацію зубів відносяться до кінця XIX ст. Роботи, опубліковані у 50-60 рр. XX ст., були присвячені переважно проблемі підокісних імплантатів. Негативні результати, які отримували у разі даного виду імплантації, наштовхнули вчених на думку про використання внутрішньокісткових імплантатів.

Інтенсивне вивчення та впровадження нових методів і підходів до імплантацій відбувалося у 70-80 рр. XX ст. Це дозволило збагатити теорію та практику сучасної імплантології, визначити її роль і місце у клініці ортопедичної стоматології.

Підґрунтям імплантології є сучасне уявлення про реакцію організму на введення імплантатів та знання питань регенерації, адже кінцевий момент процесів організації — це розсмоктування та заміщення стороннього тіла сполучною тканиною або відторгнення його за допомогою фіброзної капсули від прилеглих тканин. Великі групи дослідників активно вивчають такі важливі аспекти імплантології, як взаємовідношення зубного імплантата в межових зонах "імплантат-кістка", "імплантат-ясна", "імплантат-ротова порожнина", а також як проходить захист підокістя і кістки від проникнення бактерій, токсинів тощо.

ПОКАЗАННЯ ТА ПРОТИПОКАЗАННЯ ДО ЗАСТОСУВАННЯ ОРТОПЕДИЧНОГО ЛІКУВАННЯ З ВИКОРИСТАННЯМ ІМПЛАНТАТІВ

У сучасній імплантології коло показань до використання імплантатів надзвичайно обмежене, а тому і кількість хворих, яким можна надати таку допомогу, також невелика.

В імплантології протипоказання прийнято ділити на загальні та місцеві. До загальних відносять захворювання серцево-судинної системи, крові, печінки, захворювання нервово-психічної сфери, інфекційні, алергійні хвороби, новоутворення, імунопатологічні стани.

До місцевих протипоказань належать хвороби слизової оболонки ротової порожнини, остеомієліт щелепних кісток, захворювання скронево-нижньощелепного суглоба, невралгійні захворювання, виражені аномалії прикусу, макроглосія, парафункції, несприятливі анатомо-топографічні умови, стан після радіотерапії щелепно-лицевої та шийної ділянок.

За відсутності загальних га місцевих протипоказань ортопедичне лікування з використанням імплантатів показано таким хворим: 1) з кінцевими однобічними та двобічними дефектами зубного ряду; 2) з повною відсутністю зубів на щелепах, коли традиційними методами неможливо досягти фіксації протезів; 3) з одиночними збереженими зубами, коли протезування не може бути ефективним у разі використання загальноприйнятих методів; 4) зі значними включеними дефектами зубного ряду.

Абсолютними протипоказаннями до внутрішньокісткової імплантації є захворювання сполучної тканини, хвороби крові, алергійні хвороби, захворювання тканин пародонта, близьке розташування нижньощелепного каналу до вершини коміркової частини, а також близьке розташування верхньощелепної пазухи до вершини коміркового відростка.

Відносними протипоказаннями до застосування імплантації є: 1) пародонтит; 2) патологічний прикус; 3) незадовільний стан гігієни ротової порожнини; 4) передракові захворювання; 5) наявність металевих імплантатів в інших органах (спиці Кіршнера, штучні суглоби, клапани серця, кардіостимулятори)'.

Грунтуючись на вищесказаному, слід пам'ятати, що під час планування майбутнього ортопедичного лікування з використанням імплантатів необхідно детально вивчити загальний стан організму хворого, стан ротової порожнини, величину та топографію дефекту зубного ряду, ступінь атрофії коміркових відростка і частини, вид прикусу та клінічну висоту коронок, кісткову структуру щелеп та коміркових відростка і частини (телерентгенограмами), стан опорних зубів, ясен, кількість і стан протезів, наявних у ротовій порожнині, метал майбутнього імплантага та протеза.

Необхідно також пам'ятати: як тільки коло протипоказань штучно звужується, різко зростає кількість ускладнень від використання імплантатів.

МАТЕРІАЛИ, ЩО ЗАСТОСОВУЮТЬСЯ В ІМПЛАНТОЛОГіЇ

Ортопедичне лікування за допомогою імплантаті! передбачає застосування великої кількості різних матеріалів. Розрізняють біотолерантні, біоінертні та біоактивні матеріали. До біоголерантних матеріаліввідносять сплави благородних металів, сплави кобальту, хрому та молібдену; до біоінертних — титан та його сплави, Al_20_3, вуглець; до біоактивних — склокераміку з біоактивною поверхнею, CaPO4-кераміку, гідроксиапатит.

Матеріали, що використовуються в імплантолоііі, повинні відповідати певним суворим вимогам. Так, насамперед вони повинні мати високі антикорозійні властивості, не бути канцерогенними та токсичними, не спричиняти алергійних реакцій; водночас володіти високими механічними властивостями, легко піддаватися стерилізації, бути технологічними та зручними в роботі. На сучасному етапі розвитку імплантології найчастіше для виготовлення імплантатів використовують метали та їх сплави. Серед них можно назвати нержавіючу сталь, КХС, титан, нікелід титану, срібно-паладієвий сплав.

На думку дослідників, майбутнє за такими матеріалами, як титан та його сплави, сапфір, гідроксиапатит, цирконій, сплав алюмінію, титану та ванадію. Необхідно зазначити, що сплав титану — нікелід титану, який відповідає усім перерахованим вимогам, крім того, ще має термомеханічну пам'ять — ефект пам'яті форми.

За одностайною думкою дослідників, сплави на основі нікеліду титану відповідають основним вимогам, без чого жоден матеріал не може вважатися придатним для уведення в організм людини. Це, по-перше, висока антикорозійна стійкість, по-друге — відсутність канцерогенних властивостей, по-третє — наявність властивостей, які близькі до властивостей тканин людини.

КОНСТРУКЦІЇ ІМПЛАНТАТІВ

Нині існує велика кількість класифікацій конструкцій імплантатів. Найприйнятнішою вважають класифікацію, в основу якої покладено взаємовідношення імплантата з м'якими та твердими тканинами організму. Розрізняють ендодонто-ендоосальну, ендоосальну, субперіостальну, субмукозну імплантації та інсерт-імплантацію.

Ендодонто-ендоосальну імплантацію (мал. 227, *а)* ще називають трансдентальною, трансрадикулярною. За такого виду імплантації імплантат являє собою штифт з різними елементами для фіксації після його введення у кісткову тканину через канал зуба. Для здійснення даного виду імплантації лікар повинен досконало володіти цією методикою.

Ендоосальна імплантація, або внутрішньокісткова, характеризується уведенням імплантата прямо через слизово-підокісний клапоть у кісткову тканину. Форма імплантатів може бути різна: у вигляді спіралі, циліндра, пластинки, вони можуть використовуватися на обох щелепах. Цей вид імплантації найпоширеніший і дає найкращі віддалені результати (мал. 227, *б)*.

Субперіостальна імплантація (мал. 227, в), або підокісна. Для використання цього виду імплантації необхідно спочатку зняти відбитки зі щелеп, відлити моделі і за ними виготовити індивідуальний імплантат. Після цього оперативним шляхом уводять імплантат під слизово-окісний клапоть. Найчастіше цей вид імплантації застосовують у разі значно вираженої атрофії коміркових відростка і частини. Планування та виготовлення раціональної конструкції імплантата — складний процес, крім того, в післяопераційний період спостерігається велика кількість ускладнень.

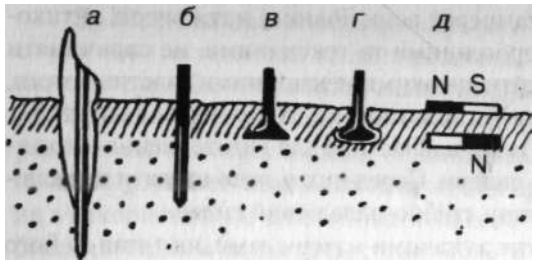

Мал. 227. Схематичне зображення різних типів імплантації: а — ендодонто-ендоосальна імплантація; *б* — ендоосальна імплантація; *в* — субперіостальна імплантація; г - інсерт-імплантація; *д*- субмукозна імплантація. N і S - полюси магніту

Інсерт-імплантація, або внутрішньослизова, — це введення металевого імплантата кнопкової форми в слизову оболонку на комірковому відростку та коміркові частині. Віддалені результати свідчать, що це один з найефективніших методів імплантації (мал. 227, *г).*

Субмукозна імплантація, або підслизова, — введення магнітів у перехідну складку для утворення клапанної, зони та поліпшення фіксації знімних протезів. Це найменш ризикований і простий метод імплантації (мал. 227, *д).*

У всіх видах імплантатів конструктивно виділяють три основні частини: кореневу, шийку та головку. Одночасно застосовують й інші терміни. Кореневу частину називають внутрішньокомірковою, або внутрішньоопорною конструкцією, шийку — пришийковою ділянкою імплантата, а шийку і головки разом — позакомірковою, коронковою частиною імплантата.

У літературі конструкції імплантатів об'єднують у системи, які дають їм певні назви (мал. 227): CBS, диск-імплантат за Скортеччі, імплантат за Линковим, фріолітимімплантат за Шультом, AMS, система "Biolox", "Radix", "Brademark". Кожна фірма, яка випускає системи імплантатів, випускає й інструментальне забезпечення.

МЕТОДИ ІМПЛАНТАЦІЇ

Методи імплантації, які використовують у клініці ортопедичної стоматології, можна згрупувати за такими ознаками: за термінами імплантації — безпосередня, негайна та віддалена, після повного загоювання зубної комірки; за ознакою сполучення з ротовою порожниною і періодом приживлення імплантата — з'єднувальні (одноразова імплантація) та нез'єднувальні (двофазна методика із "закритим" приживленням кореневої частики імплантата у першій фазі). Залежно від вибору цих методик виникає певна клінічна ситуація: приживлення імплантата відбувається в умовах функціонального навантаження та без функціонального навантаження.

Методика безпосередньої імплантації полягає у тому, що операцію проводять одночасно з видаленням зуба. Цей метод ефективний у разі заміщення зубів фронтальної ділянки, але його не можна застосовувати після видалення зубів з приводу захворювань тканин пародонта. Суть операції полягає у видаленні зубів або їх коренів з поетапною обробкою зубної комірки конусоподіб-

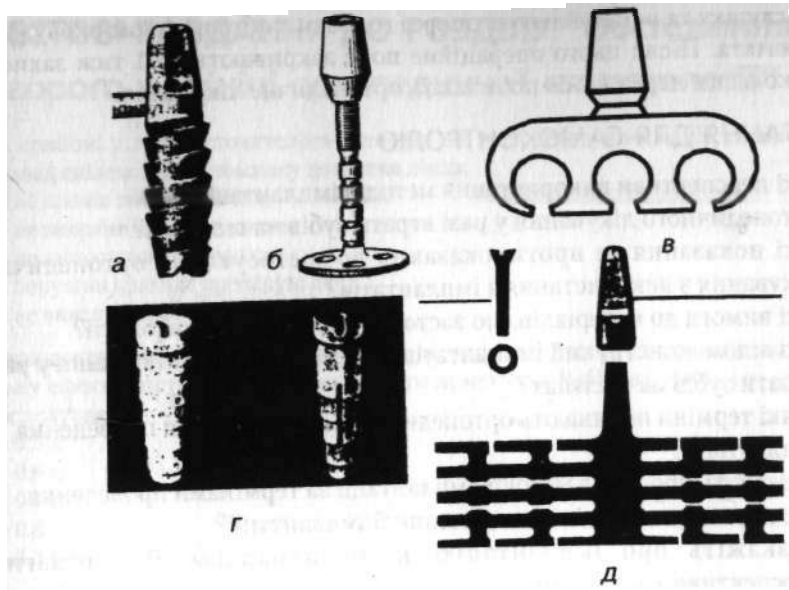

Мал. 228. Види імплантатів: а — CBS; *б* — диск-імплантат за Скортеччі; в — імплантат за Линковим; г — фріолітимімплантат за Шультом; д — AMS

ним, циліндричним та східцеподібним свердлом, уведенні імплантата у кісткове ложе, фіксації імплантата за допомогою лігатурного зв'язування та захисті ранової поверхні еластичною пов'язкою на 6 днів. Після того проводять тимчасове протезування, а через 3 міс — постійне.

Віддалена імплантація проводиться у терміни від 1,5 міс до 1 року після загоювання рани шляхом формування у кістці штучної лунки. Цей метод застосовують найчастіше, оскільки у більшості хворих зуби відсутні протягом тривалого часу.

Методика одноетапної імплантації полягає у тому, що кореневу частину імплантата щільно розміщують у кістковому ложі, а головка його виступає у ротову порожнину. Пришийкова частина імплантата вступає у контакт зі слизовою оболонкою ротової порожнини. Це найчастіше застосовуваний метод, оскільки він простий і доступний. Але у разі його застосування існує велика ймовірність ускладнень.

Методика двоетапної імплантації передбачає приживлення спочатку тільки кореневої частини імплантата за умови його ізоляції від ротової порожнини. Після успішного вирішення цього завдання проводять з'єднання кореневої частини імплантата з головкою. Класичним прикладом цієї методики є імплантація за Бранемарком.

Другий етап операції проводять після приживлення імплантата (через 3-4 міс — на нижній щелепі та 5-6 міс — на верхній). На цьому етапі видаляють

гвинт-заглушку та встановлюють опорні головки, тобто позакоміркову частину імплантата. Після цього операційне поле закривають на 1 тиж захисною пластинкою і ще через 1 тиж починають ортопедичне лікування.

ПИТАННЯ ДЛЯ САМОКОНТРОЛЮ

I. Які перспективи використання методів імплантації для ортопедичного лікування у разі втрати зубів на щелепах?
2. Які показання та протипоказання до застосування ортопедичного лікування з використанням імплантатів?
3. Які вимоги до матеріалів, що застосовуються в імплантології?
4. Які відомі конструкції імплантатів застосовують для лікування у разі втрати зубів на щелепах?
5. У які терміни починають ортопедичне лікування після проведення імплантації?
6. Розкажіть про поділ методів імплантації за термінами проведення.
7. Які переваги та недоліки одноетапної імплантації?
8. Розкажіть про імплантацію за Бранемарком, її переваги та перспективи застосування.

ЗМІСТ

Від авторів ... 3

Вступ ... 4

Становлення та розвиток ортопедичної стоматології ... 5

Загальна частина

Організація ортопедичної допомоги населенню ... 11

Організаційна структура стоматологічної поліклініки та ортопедичного відділення ... 13

Стерилізація та дезінфекція у клініці ортопедичної стоматології ... 24

Права та обов'язки медичної сестри ... 28

Функціональна анатомія та фізіологія жувального апарату ... 30

Онтогенез первинного жувального апарату ... 30

Онтогенез вторинного жувального апарату ... 31

Розвиток нижньої і верхньої щелеп ... 33

Ротова порожнина немовляти ... 34

Механізм та терміни прорізування зубів ... 35

Нижньощелепна кістка ... 38

Верхня щелепа ... 40

Тверде піднебіння ... 42

Скронево-нижньощелепний суглоб ... 44

М'язи жувального апарату ... 46

Мімічні м'язи ... 48

Морфологія зубів ... 49

Будова зубних дуг ... 52

Оклюзійні криві ... 54

Прикус. Види прикусу ... 55

Артикуляція та оклюзія ... 62

Механізм жування та ковтання і м'язи, що їх здійснюють ... 64

Функціонально орієнтовані групи зубів ... 66

Ротова порожнина як резонатор вимовляння слів. Роль зубів та язика у процесі чіткого вимовляння ... 67

Періодонт, пародонт. Будова та функції ... 68

Слизова оболонка ротової порожнини та її значення у разі ортопедичного лікування ... 70

Жувальні рефлекси ... 71

Сагітальні, вертикальні та трансверзальні рухи нижньої щелепи і м'язи, що їх здійснюють ... 73

Обстеження хворого у клініці ортопедичної стоматології ... 78

Суб'єктивні методи обстеження ... 78

Об'єктивні методи обстеження ... 79

Обстеження ротової порожнини ... 80

Інструментальні та апаратні методи обстеження ... 84

Вибір методу лікування ... 95

Історія хвороби в ортопедичній стоматології ... 96

Підготовка ротової порожнини до протезування ... 98

Психологічна підготовка хворих перед протезуванням ... 98

Загальносанаційні заходи в ротовій порожнині ... 99

Видалення коренів зубів ... 100

Показання до видалення зубів у разі захворювань тканин пародонта ... 101

Спеціальна підготовка ротової порожнини ... 102

Основи матеріалознавства ... 108

Класифікація матеріалів ... 108

Основні матеріали ... 113

Сплави благородних металів ... 116

Полімерні матеріали ... 125

Формування акрилових пластмас ... 129

Штучні зуби ... 139

Допоміжні матеріали ... 147

Тверді відбиткові матеріали ... 147

Еластичні відбиткові матеріали ... 153

Тіоколові відбиткові матеріали ... 160

Термопластичні відбиткові матеріали ... 160

Матеріали для моделювання ... 163

Формувальні маси ... 167

Матеріали для обробки стоматологічних виробів ... 170

Абразивні інструменти ... 171

Полірувальні засоби ... 173

Допоміжні матеріали під час паяння ... 173

Клініка та протезування дефектів коронки зуба ... 175

Протезування дефектів коронок зубів вкладками ... 175

Класифікація порожнин ... 177

Принципи формування порожнин під вкладки ... 178

Методи виготовлення вкладок ... 181

Протезування дефектів коронки зуба штучними коронками ... 184

Лікарська тактика та оперативна техніка у разі препарування зубів під штучні коронки ... 185

Види знеболювання у разі препарування твердих тканин зубів та методи його проведення ... 188

Штамповані металеві коронки ... 191

Екваторні та телескопічні коронки ... 200

Пластмасові коронки ... 201

Комбіновані коронки ... 204

Фарфорові коронки ... 205

Суцільнолиті комбіновані коронки ... 207

Металокерамічні коронки ... 215

Відновлення коронкової частини зуба штифтовими конструкціями ... 221

Ортопедичне лікування за допомогою суцільнолитої куксової вкладки ... 223
Помилки та ускладнення у разі застосування суцільнолитих і металокерамічних коронок ... 225

Клініка та ортопедичне лікування зубних рядів незнімними протезами у разі часткових дефектів ... 228

Відновлення зубних рядів мостоподібними протезами уразі часткових дефектів ... 228
Конструкції мостоподібних протезів ... 229
Біомеханіка мостоподібних протезів ... 230
Показання та протипоказання до протезування дефектів зубного ряду мостоподібними протезами ... 233
Вибір опорних зубів для мостоподібних протезів ... 235
Основні принципи конструювання мостоподібних протезів ... 236
Клінічні та лабораторні етапи виготовлення паяних мостоподібних протезів ... 240
Протезування дефектів зубних рядів суцільнолитими мостоподібними протезами ... 246
Протезування дефектів зубних рядів металокерамічними мостоподібними протезами ... 248
Адгезивні мостоподібні протези ... 256
Клінічна оцінка мостоподібних протезів ... 257
Помилки та ускладнення, що можуть ви ни кати у разі застосування мостоподібних протезів ... 262
Техніка розрізання і зняття металевих коронок ... 263

Відновлення цілісності зубних рядів знімними конструкціями зубних протезів у разі часткових дефектів ... 265

Конструкція сучасного знімного протеза ... 266
Замкові і суглобові кріплення ... 274
З'єднання кламера з протезом ... 275
Вибір опорних зубів для кламерної фіксації ... 276
Клініко-лабораторні етапи виготовлення часткових знімних пластинкових протезів ... 278
Техніка постановки штучних зубів ... 283
Часткові знімні пластинкові протези з металевим базисом ... 292
Відновлення зубних рядів бюгельни ми протезами у разі дефектів ... 295
Показання та протипоказання до використання бюгельних протезів ... 297
Балкова система фіксації бюгельного протеза ... 298
Фіксація та стабілізація бюгельних протезів ... 299
Кламерна система фіксації бюгельного протеза ... 301
Планування конструкції бюгельних протезів ... 309
Діагностичні, робочі та допоміжні моделі ... 315
Паралелометрія. Методи проведення ... 315
Технологія виготовлення паяних бюгельних протезів ... 323
Технологія виготовлення суцільнолитого каркаса зі зніманням воскової репродукції з моделі ... 324
Виготовлення бюгельних протезів із замковими кріпленнями. Види і класифікація атачменів ... 325
Технологія виготовлення суцільнолитих бюгельних протезів на вогнетривких моделях ... 327
Примірка, фіксація та корекція часткових знімних протезів ... 338
Способи проведення направок знімних конструкцій зубних протезів ... 343
Ремонт бюгельних протезів ... 345
Ускладнення та помилки у разі виготовлення часткових і бюгельних знімних протезів ... 346

Клініка та протезування у разі повної відсутності зубів ... 350

Обстеження хворого з повною відсутністю зубів ... 350
Клініка повної відсутності зубів ... 351
Класифікація атрофії щелеп ... 352
Оцінка стану слизової оболонки протезного ложа ... 354
Спеціальна підготовка ротової порожнини перед протезуванням ... 356
Фіксація, стабілізація та рівновага повних знімних протезів ... 358
Функціональні відбитки та їх класифікація ... 360
Індивідуальні ложки ... 360
Методика отримання функціональних відбитків ... 361
Припасування індивідуальної ложки на нижню беззубу щелепу ... 362
Припасування індивідуальної ложки на верхню беззубу щелепу ... 363
Методики отримання компресійних відбитків ... 365
Визначення та фіксація центрального співвідношення беззубих щелеп ... 366
Анатомо-функціональний метод визначення міжкоміркової висоти ... 368
Апарати, що відтворюють рухи нижньої щелепи ... 372
Феномен Катца-Ефрона-Гельфанда ... 376
Анатомічна постановка зубів за умови прогенічного та прогнатичного співвідношення щелеп ... 378
Анатомічна постановка зубів по склу ... 378
Теорії артикуляції та їх практичне значення для конструювання повних знімних протезів ... 380
Перевірка конструкції повних знімних протезів ... 382
Завершальне моделювання воскових базисів знімних протезів ... 383
Гіпсування моделей, способи пакування пластмаси в стоматологічні кювети. Режими полімеризації ... 384
Обробка знімних протезів після полімеризації ... 386
Фіксація повних знімних зубних протезів. Корекція, процеси адаптації ... 388
Реакція тканин протезного ложа на знімні протези ... 390

Особливості повторного протезування хворих повними знімними протезами ... 393
Щелепно-лицева ортопедія ... 395
Історія розвитку щелепно-лицевої ортопедії ... 395
Травми щелепно-лицевої ділянки ... 397
Класифікація переломів щелеп ... 398
Механізм зміщення уламків у разі переломів ... 400
Перша допомога у разі травм щелепно-лицевої ділянки ... 402
Класифікація шин та апаратів, що застосовуються у щелепно-лицевій ортопедії ... 404
Лігатурні пов'язки ... 406
Капові, коронкові та кільцеві назубні шини ... 408
Зубо-ясенні танаясенні шини ... 408
Транспортні шини ... 410
Переломи коміркового відростка верхньої щелепи та коміркової частини нижньої щелепи ... 412
Переломи верхньої щелепи ... 412
Ортопедичне лікування переломів нижньої щелепи ... 415
Ортопедичне лікування у разі застарілих переломів зі стійко зміщеними уламкамита дефектами кісткової тканини ... 416
Переломи нижньої щелепи, що неправильно зрослися ... 417
Несправжні суглоби ... 419
Контрактура щелеп ... 422
Мікростомія ... 423
Післяопераційні дефекти щелепно-лицевої ділянки ... 425
Протезування після резекції верхньої щелепи ... 425
Ортопедична допомога після резекції нижньої щелепи ... 427
Протезування у разі дефектів лицевої ділянки ... 430
Ортопедичні методи в комплексному лікуванні хворих із вродженими і набутими дефектами піднебіння ... 432
Ортопедичне лікування вроджених дефектів піднебіння ... 433
Методи ортопедичного лікування набутих дефектів піднебіння ... 435
Протезування хворих з дефектами м'якого піднебіння ... 437
Лікувальна щелепно-лицева гімнастика ... 438
Військова стоматологія ... 442
Принципи надання ортопедичної допомоги потерпілим із щелепно-лицевими пораненнями ... 443
Етапи медичної евакуації ... 444
Долікарська допомога у разі травм щелепно-лицевої ділянки ... 445
Поняття та обсяг першої кваліфікованої і спеціалізованої допомоги пораненим у щелепно-лицеву ділянку ... 446
Ортопедичне лікування у разі патологічної стертості твердих тканин зубів ... 449

Етіологія та патогенез патологічної стертості твердих тканин зубів ... 449
Класифікація патологічної стертості зубів ... 450
Ортопедичне лікування у разі патологічної стертості твердих тканин зубів ... 452
Часткова відсутність зубів, ускладнена деформацією зубних рядів ... 455_1
Ортопедичне лікування у разі захворювань тканин пародонта ... 456
Захворювання тканин пародонта ... 456
Класифікація захворювань тканин пародонта ... 458
Гінгівіти ... 459
Види шинування та класифікація шин ... 461
Шини для фронтальної групи зубів ... 462
Шини для жувальної групи зубів ... 465
Знімні шини ... 466
Єдина шина для зубного ряду ... 468
Роль і місце ортопедичного лікування у комплексній терапії захворювань тканин пародонта ... 469
Захворювання скронево-нижньощелепного суглоба ... 475
Больовий синдром у разі дисфункції скронево-нижньощелепного суглоба ... 476
Артрити, артрози. Етіологія, патогенез, клініка ... 477
Вивих та підвивих нижньої щелепи ... 477
Методи лікування захворювань скронево-нижньощелепного суглоба ... 480
Імплантація в ортопедичній стоматології ... 485
Перспективи використання методів імплантації для ортопедичного лікування у разі втрати зубів на щелепах ... 485
Показання та протипоказання до застосування ортопедичного лікування з використанням імплантатів ... 485
Матеріали, що застосовуються в імплантології ... 486
Кбнструкції імплантатів ... 487
Методи імплантації ... 488
Тестові завдання ... 491
Правильні відповіді на тестові завдання ... 543
Додаток ... 545

НАВЧАЛЬНЕ ВИДАННЯ

Рожко Микола Михайлович
Неспрядько Валерій Петрович

ОРТОПЕДИЧНА СТОМАТОЛОГІЯ

Редактор *Н.М. Радченко*
Комп'ютерна верстка *Л.А. Прудникової*

Підписано до друку 25.01.03. Формат 70х100\16. Папір офсет.
Друк офсет. Ум. друк. арк. 45,15. Обл.-вид. арк. 42,1. Тираж 4 000 прим.
Замов. №
Видавництво «Книга плюс», 01001, м.Київ-1, Головпоштамт, а/с 222.
Свідоцтво № 23164170 від 14.03.95 р.

Рожко М.М., Неспрядько В.П.
Ортопедична стоматологія. — К: Книга плюс, 2003. — 552 с. Іл. — 228 іл.
ISBN 966-7619-26-5

У підручнику висвітлюються питання організації ортопедичної допомоги населенню, клініки, діагностики та лікування ортопедичних хворих. Розділи підручника відповідають програмі та навчальному плану із спеціальності "Ортопедична стоматологія".

Викладено сучасні погляди на питання біомеханіки, артикуляції та оклюзії, клінічного матеріалознавства, технології виготовлення ортопедичних конструкцій, діагностики клініки та лікування дефектів зубів та зубних рядів, діагностики, лікування деформацій щелеп та лиця, які виникли в результаті травми, воєнних дій, новоутворень.

З питань придбання книги просимо звертатися за тел. 8 **(044) 246** 80 54
E-mail: **bookplus@gu.kiev.ua, www.Bookplus.com.ua**

Виготовлено у друкарні ВАТ "Білоцерківська книжкова фабрика"
09017, Біла Церква, вул. Л. Курбаса, 4.

Шановні колеги !

Видавництво медичної літератури **„Книга плюс"** пропонує **до Вашої уваги** підручник для студентів вищих медичних навчальних закладів.

Хірургічна стоматологія дитячого віку.

Авторський колектив: Л.В. Харьков, Л. М. Яковенко, **І.Л. Чехова.**

Підручник є результатом плідної праці співробітників **кафедри дитячої** хірургічної стоматології. Грунтуючись на багаторічному **досвіді роботи, автори** докладно висвітлили питання з етіології та патогенезу, **закономірностей** клінічного перебігу запальних, травматичних, пухлинних **процесів і вроджених** вад розвитку щелепно-лицевої ділянки у дітей. Представлені **нові дані щодо** діагностики, диференційної діагностики та лікування цих захворювань. Підручник відповідає навчальній програмі, затвердженій **МОЗ** України, та призначений для студентів стоматологічного і педіатричного факультетів **вищих** медичних навчальних закладів України, інтернів та лікарів-стоматологів.

Видання підручника виконано в твердій обкладинці, на якісному папері.

З питань придбання просимо звертатися у відділ реалізації за тел.
8 (044) 246 80 54,
E-mail: *Bookplus@gu.kiev.ua*,
01001, Київ, Головна пошта, а\с 222.